


DR. G. SCHMORL  
UNTERSUCHUNGSMETHODEN

---




Fünfte Auflage

UNIVERSITY OF CALIFORNIA  
SAN FRANCISCO MEDICAL CENTER  
LIBRARY



Gift of  
Dr. K. J. Meyer






DR. K. F. MEYER.

DR. G. SCHMORL

---

DIE PATHOLOGISCH - HISTOLOGISCHEN  
UNTERSUCHUNGSMETHODEN



DR. K. F. MEYER.

DIE

PATHOLOGISCH-HISTOLOGISCHEN

# UNTERSUCHUNGSMETHODEN

VON

PROF. DR. G. SCHMORL

GEH. MEDIZINALRAT UND PROSEKTOR AM STADTKRANKENHAUSE ZU DRESDEN

FÜNFTE NEU BEARBEITETE AUFLAGE

RB 37  
S 35  
1909



LEIPZIG

VERLAG VON F. C. W. VOGEL

1909

.....

1871

THE END



## Vorwort zur fünften Auflage.

Bei der Neubearbeitung der 5. Auflage ist allen Kapiteln eine eingehende Durchsicht zu Teil geworden. Eine Reihe von Abschnitten hat eine gründliche Durch- bzw. Umarbeitung erfahren und ist mit Erweiterungen und Ergänzungen versehen worden, die den Fortschritten, welche seit dem Erscheinen der letzten Auflage die histologische Technik zu verzeichnen hat, Rechnung tragen. Entsprechend dem Titel des Buches haben nur diejenigen neuen Methoden Aufnahme gefunden, die sich für pathologisch-histologische Untersuchungen als sicher und brauchbar erwiesen haben. Modifikationen älterer Methoden, die in der Neuzeit mitgeteilt worden sind, sind nur insoweit berücksichtigt worden, als sie etwas wesentlich Neues bringen, unwesentliche Modifikationen haben keine Berücksichtigung gefunden, sind aber im Literaturverzeichnis aufgeführt, um gegebenenfalls auf sie zurückgreifen zu können.

Dadurch, daß eine Anzahl älterer Methoden, welche durch neue vollkommeneren überholt sind, gestrichen wurden, ist es möglich gewesen, eine wesentliche Erweiterung des Umfangs des Buches zu vermeiden.

Dresden, Ende Mai 1909.

**Dr. Schmorl.**

## Vorwort zur vierten Auflage.

Die vierte Auflage der pathologisch-histologischen Untersuchungsmethoden ist nach denselben Grundsätzen wie die früheren Auflagen bearbeitet worden. Die meisten seit dem Erscheinen der dritten Auflage dem Verfasser bekannt gewordenen Färbe- und sonstigen Methoden sind, soweit sie für pathologisch-histologische Zwecke geeignet erschienen, geprüft und, wenn sie sich als zuverlässig und sicher erwiesen, in die neue Auflage aufgenommen worden.

Daneben wurden alle Kapitel einer Durchsicht und Überarbeitung unterzogen. Die Abschnitte über das Färben, über den Nachweis des Kalkes, über das Blut und die blutbildenden Organe und über die tierischen Parasiten (Protozoen) wurden umgearbeitet. Dem Gefrierverfahren wurde entsprechend der Bedeutung, die ihm gerade für pathologisch-histologische Untersuchungen zukommt, ein besonderes Kapitel eingeräumt. Neu eingefügt wurde ein Abschnitt über die Untersuchung bei Dunkelfeldbeleuchtung und ein Kapitel über die Spirochäten.

Trotzdem eine Anzahl von veralteten Methoden ausgeschieden wurde, hat sich bei den großen Fortschritten, welche die histologische Technik in den beiden letzten Jahren gemacht hat, eine Vermehrung des Umfangs nicht vermeiden lassen. Ich hoffe, daß dadurch die Untersuchungsmethoden ihre Handlichkeit nicht eingebüßt haben.

Dresden, im Juni 1907.

**Dr. Schmorl.**

## Vorwort zur dritten Auflage.

Bei der Neubearbeitung der dritten Auflage der pathologisch-histologischen Untersuchungsmethoden sind alle Abschnitte einer Durchsicht unterzogen und entsprechend den Fortschritten, welche die histologische Technik in den letzten Jahren gemacht hat, mit Zusätzen und Ergänzungen versehen worden.

Einer völligen Umarbeitung wurden die Kapitel über Entkalkung, über Fett und fettige Degeneration, über die Darstellung der elastischen und kollagenen Fasern und über den Nachweis der Pigmente unterzogen. Das erste Kapitel hat durch Einfügung eines in den früheren Auflagen nicht enthaltenen Abschnittes über das Zeichnen mikroskopischer Präparate und über das Polarisationsverfahren eine wesentliche Erweiterung erfahren. Neu eingefügt wurde ferner eine kurze Besprechung der künstlichen Verdauung.

Auch in der vorliegenden Auflage haben entsprechend dem im Vorwort zu den früheren Auflagen ausgesprochenen Grundsätze nur diejenigen neuen Methoden eine eingehende Besprechung gefunden, welche auf Grund eigener Untersuchung sich für pathologisch-histologische Zwecke als brauchbar und zuverlässig erwiesen haben.

Dresden, im März 1905.

**Dr. Schmorl.**

## Vorwort zur zweiten Auflage.

Die vorliegende zweite Auflage der pathologisch-histologischen Untersuchungsmethoden, die zum ersten Male als selbständiges Werkchen erscheinen, ist in allen Abschnitten durchgesehen und mit zahlreichen Zusätzen und Verbesserungen versehen worden. Die Kapitel über den Nachweis von Fett, von Bakterien und von tierischen Parasiten (Protozoen) sowie die über die Untersuchung des Nervensystems, des Blutes und der Knochen haben eine völlige Umarbeitung erfahren; neu eingefügt wurde ein Abschnitt über das Kohlensäuregefrieremikrotom.

Überall wurde den Fortschritten, welche die histologische Technik seit dem Erscheinen der ersten Auflage gemacht hat, Rechnung getragen, dabei aber im wesentlichen an dem im Vorwort zur ersten Auflage aufgestellten Grundsatz, nur solche Methoden eingehend zu besprechen, welche sich für pathologisch-histologische Untersuchungen als brauchbar, zuverlässig und sicher erwiesen haben, festgehalten.

Infolge der zahlreichen Zusätze und Erweiterungen, die sich in fast allen Kapiteln nötig machten, und infolge einer Änderung des Formats, welche der Herr Verleger für wünschenswert erachtete, hat sich eine Zunahme des Umfangs um mehrere Bogen nicht vermeiden lassen.

Dresden, im September 1901.

**Dr. Schmorl.**

## Vorwort zur ersten Auflage.

Das vorliegende Werkchen ist aus dem von weiland Professor Dr. HUBER verfaßten, dem Lehrbuch von Professor Dr. BIRCH-HIRSCHFELD beigegebenen Anhang „Die pathologisch-histologischen Untersuchungsmethoden“, der in der 4. Auflage von mir bearbeitet war, hervorgegangen. Die großen Fortschritte, die in den letzten Jahren auf dem Gebiet der histologischen Technik gemacht worden sind, veranlaßten mich, als Herr Professor BIRCH-HIRSCHFELD bei Herausgabe der 5. Auflage seines Lehrbuches mich mit der Bearbeitung des Anhanges betraute, eine vollständige Umarbeitung vorzunehmen. Es wurden dabei einige Kapitel, die in den früheren Auflagen nicht berücksichtigt waren (über Injektion, über das bei Untersuchung pathologischer Veränderungen und einzelner Gewebe und Organe einzuschlagende Verfahren), eingeschoben, woraus sich eine teilweise andere Anordnung des Stoffes ergab.

Da das Werkchen in erster Linie Anleitung zur histologischen Untersuchung pathologisch-anatomischer Präparate geben soll, so wurden vorwiegend nur solche Untersuchungsmethoden berücksichtigt, die sich für pathologisch-histologische Zwecke als brauchbar und zuverlässig erwiesen haben, während andere Methoden, die diese Eigenschaft nicht besaßen — mochten sie auch auf normal-histologischem Gebiet wertvolle Aufschlüsse gegeben haben —, nur kurz erwähnt oder übergangen werden.

Bei Besprechung schwieriger und komplizierter Untersuchungsverfahren sind häufig die von den Autoren gegebenen Originalvorschriften wörtlich angeführt, da häufig nur bei peinlicher Befolgung der letzteren Mißerfolge vermieden werden können. Um aber auch bei anderen Methoden eine Einsicht in die Originalvorschriften zu erleichtern, ist den einzelnen Kapiteln ein die wichtigsten Arbeiten berücksichtigendes Literaturverzeichnis angefügt.

Mehrfach geäußerten Wünschen entsprechend, hat sich die Verlagsbuchhandlung in dankenswerter Weise entschlossen, das Werkchen gesondert erscheinen zu lassen.

Bozen, im April 1897.

**Dr. Schmorl.**



## Inhaltsverzeichnis.

	Seite
Erstes Kapitel. Einleitung. Mikroskopisches Instrumentarium . . . .	1
Mikroskop . . . . .	1
Zeichnen mikroskopischer Präparate. Zeichenapparat. Mikro-	
photographische Abbildung . . . . .	3
Polarisationsvorrichtung . . . . .	5
Dunkelfeldbeleuchtung . . . . .	6
Künstliche Beleuchtung. Blenden . . . . .	8
Sonstige Instrumente . . . . .	10
Zweites Kapitel. Untersuchung frischer Präparate . . . . .	13
Flüssigkeiten . . . . .	14
Vitale und supravitale Färbung . . . . .	14
Gewebe . . . . .	15
Abstrichpräparate . . . . .	15
Maceration . . . . .	16
Künstliche Verdauung . . . . .	17
Schnittpräparate . . . . .	17
Drittes Kapitel. Fixierung und Härtung . . . . .	19
Alkohol . . . . .	21
Aceton . . . . .	23
Sublimat . . . . .	23
Formalin . . . . .	26
Chromsäure, doppelchromsaure Salze . . . . .	28
Müllersche Lösung . . . . .	29
Osmiumsäure und Osmiumsäuregemische . . . . .	30
Flemmingsches Säuregemisch . . . . .	31
Hermannsches Gemisch . . . . .	32
Altmannsches Gemisch . . . . .	32
Kochmethode . . . . .	32
Viertes Kapitel. Entziehung von Kalk und Fett . . . . .	34
Entkalkung in Salpetersäure und Salpetersäuregemischen . . . . .	36
„    in Salzsäure . . . . .	39
„    in Ameisensäure . . . . .	40
„    in schwefliger Säure . . . . .	40
„    in Müllerscher Lösung . . . . .	41
„    in Pikrinsäure . . . . .	41
„    in Flemmingschem Gemisch . . . . .	42
„    in Trichloressigsäure . . . . .	42
Entfettung . . . . .	42

	Seite
Fünftes Kapitel. Injektion . . . . .	43
Kaltflüssige Gemische . . . . .	43
Warmflüssige Gemische . . . . .	44
Nach Fischer mit Fetten . . . . .	47
Sechstes Kapitel. Das Schneiden und die Behandlung der Schnitte . .	49
Rasiermesser . . . . .	49
Schlittenmikrotome . . . . .	50
Einfache (Hobel-)Mikrotome . . . . .	52
Gefriermikrotome . . . . .	53
Weitere Behandlung der Schnitte . . . . .	53
Siebentes Kapitel. Das Gefrierverfahren . . . . .	55
Kohlensäuregefriermikrotome . . . . .	56
Gefrieren mit Kohlensäure . . . . .	56
„ „ Äthyläther . . . . .	57
Behandlung der Gefrierschnitte . . . . .	58
Aufkleben der Gefrierschnitte . . . . .	59
Achtes Kapitel. Einbettung . . . . .	61
A. Paraffineinbettung . . . . .	61
Schnelleinbettung . . . . .	65
Das Schneiden der Paraffinpräparate, Behandlung der Paraffin-	
schnitte. Aufkleben derselben. Serienschnitte. . . . .	66—73
B. Celloidineinbettung . . . . .	73
Schnelleinbettung . . . . .	76
Serienschnitte bei Celloidineinbettung . . . . .	78
C. Kombinierte Celloidin-Paraffineinbettung . . . . .	81
D. Einbettung in Photoxylin . . . . .	81
E. Einbettung in Gummiglyzerin . . . . .	81
Neuntes Kapitel. Das Färben . . . . .	83
A. Kernfärbungen . . . . .	86
1. Karminfärbungen . . . . .	86
Alaunkarmin . . . . .	87
Lithionkarmin . . . . .	87
Boraxkarmin . . . . .	88
Saures Karmin . . . . .	88
2. Hämatoxylinfärbungen . . . . .	89
Hämatoxylinalaun nach Böhmer . . . . .	90
Hämatoxylin nach Delafield . . . . .	91
Saures Hämatoxylin nach Ehrlich . . . . .	91
Hämatoxylin nach Weigert . . . . .	92
a) Eisenhämatoxylin . . . . .	92
1) Kernfärbendes Eisenhämatoxylin . . . . .	92
2) Eisenhämatoxylin zur Markscheidenfärbung . . . . .	93
b) Hämatoxylin mit Zusatz von Lithionkarbonat . . . . .	93
Hämalaun nach P. Mayer . . . . .	93
Heidenhains Eisenalaunhämatoxylinfärbung . . . . .	94
Bendas Eisenhämatoxylinfärbung . . . . .	95
Hansens Eisenhämatoxylin . . . . .	95
3. Anilinfarben . . . . .	96
Bismarcksbraun . . . . .	96



Seite

Fuchsin, Gentianaviolett, Methylenblau . . . . .	96
Kresylviolett . . . . .	97
Löfflers Methylenblau . . . . .	97
Safranin . . . . .	97
B. Diffuse Färbungen und Doppelfärbungen . . . . .	98
Ammoniakkarmin . . . . .	99
Pikrinsäure . . . . .	100
Pikrokarmin . . . . .	101
Eosin . . . . .	102
Orange G . . . . .	103
Biondi-Heidenhainsche Färbung . . . . .	103
van Giesonsche Färbung . . . . .	104
C. Färbung ganzer Stücke . . . . .	105
Zehntes Kapitel. Metallimprägnation . . . . .	108
Goldmethoden . . . . .	108
Silbermethoden . . . . .	109
Elfte Kapitel. Aufhellung und Konservierung . . . . .	110
Aufhellung. . . . .	111
Konservierung . . . . .	113
Zwölftes Kapitel. Methoden zur Darstellung besonderer Zell- und Gewebsbestandteile. . . . .	116
A. Kern- und Protoplasmastrukturen . . . . .	116
Kernteilungen . . . . .	116
Protoplasmastrukturen . . . . .	120
Oxydasereaktion . . . . .	122
Plasmazellen . . . . .	123
B. Färbung von Fibrin . . . . .	125
C. Schleim . . . . .	129
D. Elastische Fasern . . . . .	131
E. Kollagene Fasern . . . . .	138
F. Fett . . . . .	143
Neutralfette . . . . .	143
Spaltungsprodukte der Neutralfette, Fettsäuren und Seifen . . . . .	147
G. Cholesterin. . . . .	149
H. Kalk . . . . .	149
Unterscheidung von Eisen . . . . .	150
Phosphorsaurer und kohlenaurer Kalk . . . . .	151
Fettsaurer Kalk . . . . .	152
I. Pigmente . . . . .	153
Eisenhaltige Pigmente (Hämosiderine) . . . . .	153
Eisenfreie Pigmente . . . . .	157
K. Amyloid. . . . .	159
Corpora amylacea . . . . .	162
L. Glykogen . . . . .	163
M. Hornsubstanzen . . . . .	165
N. Hyalin . . . . .	165
Dreizehntes Kapitel. Übersicht über die bei speziellen pathologischen Prozessen in Anwendung kommenden Untersuchungsmethoden . . . . .	168
A. Veränderungen infolge von Störungen des Blutumlaufes . . . . .	168

	Seite
B. Nekrotische Prozesse . . . . .	170
C. Atrophie . . . . .	170
D. Trübe Schwellung. Parenchymatöse Degeneration . . . . .	171
E. Fettige Degeneration . . . . .	171
F. Schleimige Degeneration . . . . .	173
G. Hyaline und kolloide Degeneration . . . . .	173
H. Amyloide Degeneration . . . . .	173
I. Entzündete Gewebe . . . . .	174
K. Geschwülste . . . . .	175
L. Untersuchung von Probeexzisionen. Geschwulstbröckeln, aus- geschabten Schleimhaut- und Gewebstückchen usw. . . . .	176
Vierzehntes Kapitel. Übersicht über die bei den einzelnen Geweben und Organen in Anwendung kommenden Untersuchungs- methoden . . . . .	178
A. Blut und blutbildende Organe . . . . .	178
Blut . . . . .	178
a) Untersuchung am frischen Präparat . . . . .	178
Blutplättchen . . . . .	179
b) Untersuchung am fixierten und gehärteten Präparat, Deck- glastrockpräparaten . . . . .	182
Fixierungsmethoden . . . . .	182
Übersichts- und Orientierungspräparate . . . . .	185
Färbemethoden zur Darstellung der Ehrlichschen Granula Schnittpräparate . . . . .	189
Untersuchung von Blutspuren zu gerichtlichen Zwecken . . . . .	193
Knochenmark . . . . .	195
Milz- und Lymphdrüsen . . . . .	197
B. Seröse Häute . . . . .	199
C. Knochen . . . . .	199
Allgemeines . . . . .	199
Untersuchung von Knochen mit fraglichem Kalkgehalt . . . . .	201
Darstellung der einzelnen Strukturelemente des Knochens . . . . .	205
Knochenhöhlen. Knochenfasern . . . . .	206
D. Muskeln, Sehnen und Gelenke . . . . .	211
E. Zirkulationsorgane . . . . .	212
F. Nervensystem . . . . .	213
Allgemeines . . . . .	213
Marchische Methode . . . . .	216
Fettkörnchenzellen . . . . .	218
Markscheiden . . . . .	218—227
„ Darstellung nach Weigert . . . . .	218—224
„ „ „ Pal . . . . .	224
„ „ „ Kultschitzky-Wolters . . . . .	226
„ „ „ Vassale . . . . .	226
„ „ „ E. Fraenkel . . . . .	227
Achsenzylinder . . . . .	227—236
„ Karminfärbungen . . . . .	228
„ Urankarminfärbung nach Schmaus und Chile- sotti . . . . .	229

	Seite
Achsenzylinder: Färbung mit der van Giesonschen Methode . . . . .	229
"    "    "    Nigrosin . . . . .	230
"    "    "    nach Stroebe . . . . .	230
"    "    "    Mallory . . . . .	230
"    "    "    Wolters . . . . .	231
"    "    "    Strähuber . . . . .	231
"    "    "    Bielschowsky . . . . .	231
"    Darstellung der Neurofibrillen nach Ramón y Cajal . . . . .	233
"    Darstellung der Neurofibrillen nach Lenhossék . . . . .	234
"    Die Golgischen Methoden . . . . .	234
Ganglienzellen . . . . .	236—239
"    Nisslsche Methode . . . . .	236
"    Methode von Lenhossék . . . . .	237
"    Färbung m. Kresylviolett RR nach Bielschowsky-Plien . . . . .	237
"    "    "    Methylgrün-Pyronin . . . . .	238
"    Methode von Held . . . . .	238
Neuroglia . . . . .	239—245
"    Darstellung nach Weigert . . . . .	239—243
"    "    mit Bendas Modifikation der Weigert-schen Neuroglamethode . . . . .	243
"    "    nach Mallory . . . . .	244
Gehirnhäute und Gehirnanhänge . . . . .	245
Periphere Nerven und periphere Ganglien . . . . .	246
G. Auge . . . . .	247
H. Ohr . . . . .	247
I. Respirationsorgane . . . . .	252
K. Schilddrüse und Epithelkörper . . . . .	253
L. Verdauungsapparat . . . . .	253
M. Leber . . . . .	254
Gallenkapillaren . . . . .	255
Kupffersche Sternzellen . . . . .	257
N. Pankreas und Speicheldrüsen . . . . .	257
O. Harnapparat . . . . .	258
Blasen- und Nierensteine . . . . .	259
P. Nebennieren und chromaffines System (Paraganglien) . . . . .	260
Q. Geschlechtsapparat . . . . .	262
Untersuchung von Samenflecken für gerichtliche Zwecke . . . . .	263
R. Haut . . . . .	264
Fünfzehntes Kapitel. Untersuchung von Bakterien . . . . .	269
a) im ungefärbten Zustand . . . . .	269
a) Färbung der Bakterien . . . . .	270
Ausstrichpräparate . . . . .	273
Gramsche Färbung . . . . .	276
"    "    Löfflersche Modifikation . . . . .	277
Sporenfärbung . . . . .	278
Färbung der Geißelfäden . . . . .	280
Färbung der Kapseln . . . . .	282

	Seite
Schnittpräparate . . . . .	283
Weigertsche Modifikation der Gramschen Methode . . . . .	287
Übersicht über die Färbung der wichtigsten pathogenen Bakterien . . . . .	289
A. Mikroorganismen, die für den Menschen pathogen sind	289
B. Mikroorganismen, die für Tiere pathogen sind . . . . .	309
Sechzehntes Kapitel. Faden-, Sproß- und Schimmelpilze. . . . .	310
Siebzehntes Kapitel. Die Spirochäten . . . . .	314
Spirochaeta pallida Schaudinn . . . . .	315
„    Obermeier (Recurrensspirillen) . . . . .	321
Spirochäten der Afrikanischen Recurrens (Zeckenfieber) . . . . .	322
Übrige pathogene Spirochäten . . . . .	322
Achtzehntes Kapitel. Tierische Parasiten . . . . .	323
Darmparasiten. Echinokokkus . . . . .	323
Trichinen . . . . .	324
Protozoen und Coccidien . . . . .	324
Malariaplasmodien . . . . .	326
Romanowskysche Färbung . . . . .	329
Trypanosomen . . . . .	331
Piroplasmen . . . . .	332
Negrische Körperchen . . . . .	332
Vaccinekörperchen . . . . .	334
Dysenterieamöben . . . . .	334
Autoren-Register . . . . .	336
Sach-Register . . . . .	341

# EINLEITUNG.

## ERSTES KAPITEL.

### Mikroskopisches Instrumentarium.

Die Einrichtung eines pathologisch-histologischen Arbeitsraumes unterscheidet sich nicht wesentlich von der eines Laboratoriums der normalen Histologie. Da vorausgesetzt werden muß, daß jeder, der pathologisch-histologische Untersuchungen vornehmen will, sich bereits mit normaler Histologie beschäftigt hat, so können hier die Grundzüge, die bei der Handhabung des Mikroskops im Auge zu behalten sind, als bekannt vorausgesetzt werden.

In diesen einleitenden Bemerkungen soll kurz auf die wesentlichsten Punkte besonders mit Rücksicht auf die pathologisch-anatomischen Zwecke hingewiesen werden.

Bei Anschaffung eines Mikroskops wende man sich stets an eine zuverlässige und bewährte Firma (Leitz-Wetzlar, Reichert-Wien, Seibert-Wetzlar, Winkel-Göttingen, Zeiß-Jena), deren Instrumente sich durch tadellose optische und mechanische Ausrüstung vor den sogenannten billigen, oft mit marktschreierischer Reklame angepriesenen Mikroskopen auszeichnen.

Für gewöhnliche Untersuchungen werden im allgemeinen zwei Objektive (ein schwächeres und ein stärkeres Trockensystem) und zwei Okulare gebraucht, welche eine Vergrößerung von 60—80, bezw. von 250—400 gestatten ( $a_2$ , A, D oder E mit Okular 1 und 3 von Zeiß; I, III, VI oder VII mit Okular 1 und 3 von Leitz; II und VI von Winkel; I, III und V von Seibert). Diese Vergrößerungen sind zum Erkennen der meisten histologischen Details und für die sich in der Praxis ergebenden bakteriologischen Untersuchungen ausreichend.

Für eingehendere bakteriologische und histologische Untersuchungen ist eine Ölimmersionslinse unbedingt nötig. Um die Vorteile, welche die letztere bietet, nach allen Richtungen auszunützen, bedarf man eines sogenannten Kondensors, der eine maximale Beleuchtung des zu untersuchenden Objektes ermöglicht. Für kleinere und mittlere Stative genügt ein einfacher Beleuchtungsapparat mit großem Öffnungswinkel, für größere ist ein ABBÉScher Beleuchtungsapparat vorzuziehen.

Für die Zwecke der Praxis reicht ein kleineres Stativ völlig aus, doch ist auch für ein solches eine Einrichtung zur größeren Einstellung des Tubus durch Zahn und Trieb empfehlenswert, wie sie jetzt von den oben genannten Firmen auch für kleinere Stative mit einer sehr geringen Preiserhöhung geliefert wird.

In allen Fällen aber, wo der Kostenpunkt nicht allzusehr in die Wagschale fällt, ist entschieden ein größeres Stativ, das für eingehendere bakteriologische Untersuchungen unbedingt nötig ist, vorzuziehen, da sich an ihm leichter alle optischen und sonstigen Hilfsapparate anbringen lassen, als an kleinen Instrumenten.

Für viele Untersuchungen ist es vorteilhaft sich eines Mikroskopstativs zu bedienen, das einen Tisch mit mikrometrischer Bewegung besitzt.

Sehr empfehlenswert sowohl für kleinere, als auch besonders für größere Mikroskope ist ein sogenannter Objektivrevolver, der ein schnelles Auswechseln der Objektive ohne das lästige und zeitraubende An- und Abschrauben ermöglicht.

Anm. Die sogenannten Schlittenrevolver, bei denen die einzelnen Objektive stets ganz genau auf die Mitte des Gesichtsfeldes zentriert sind, können für gewöhnliche Untersuchungen entbehrt werden, sind aber für mikrographische Arbeiten zu empfehlen.

Von sonstigen Hilfsapparaten zum Mikroskop sind, wenn auch nicht unbedingt nötig, so doch wünschenswert: ein Okularmikrometer, ein Zeichenapparat (Camera lucida nach ABBÉ), eine Polarisationsvorrichtung, ein heizbarer Objektisch und eine Einrichtung zur Untersuchung bei Dunkelfeldbeleuchtung.

1. Okularmikrometer, ein rundes Glasscheibchen mit eingetätzter Teilung, das zwischen die Linsen des Okulars eingelegt wird. Da es keine absoluten Werte gibt, so muß der objektive Wert der Teilungsintervalle für eine bestimmte Linsenkombination und eine bestimmte Tubuslänge mittelst eines Objektmikrometers festgestellt werden, das eine Teilung in Bruchstriche eines Millimeters besitzt. Man bestimmt, wie viel Teilstriche des Okularmikrometers auf ein Teilungsintervall des Objektmikrometers kommen, und kann dann leicht durch eine einfache Gleichung den objektiven Wert eines Teilstrichs des Okularmikrometers berechnen. Für Apochromatobjektive liefert die Firma Zeiß ein Meßokular, das so eingerichtet ist, daß der Wert eines Intervalls der Teilung bei einer Tubuslänge von 160 mm für jedes Apochromatobjektiv ebensoviele Mikra ( $\mu = 0,001$  mm) beträgt, als seine Brennweite Millimeter.

2. Zeichenapparat. Sehr wichtig für jeden, der mikroskopische Studien treibt, ist das Zeichnen, da dadurch der Anfänger zum genauen

Beobachten des mikroskopischen Bildes erzogen wird und so eine Übung im mikroskopischen Sehen erlangt, die auf keine andere Weise so leicht erreicht werden kann, und da andererseits, was auch für den im Mikroskopieren Geübten von besonderer Bedeutung ist, eine gelungene Zeichnung häufig viel mehr zur Klarstellung komplizierter mikroskopischer Verhältnisse beiträgt als die eingehendste Beschreibung. Wenn auch nicht gelegnet werden soll, daß zur Erzielung künstlerisch schöner mikroskopischer Zeichnungen Zeichentalent gehört, so kann es doch jeder, dem dieses schöne Talent versagt ist, durch Übung und Fleiß dahin bringen, eine erträgliche und brauchbare Zeichnung mikroskopischer Objekte herzustellen, die alles Wesentliche, auf das es in einem speziellen Falle ankommt, in einer dem allgemeinen Verständnis zugänglichen Weise zeigt.

Einfache Skizzen zeichnet man zweckmäßig auf gewöhnliches, etwas stärkeres, nicht allzu glattes Schreib- oder Kartonpapier, für kompliziertere Zeichnungen ist mattglattes oder feingekörntes Zeichenpapier erforderlich. Man montiert es am besten auf einem Zeichentisch, der so hoch wie die Platte des Objektisches und so breit sein muß, daß der rechte Arm darauf eine gute Stütze findet, da sonst bei längerem Zeichnen leicht Ermüdung eintritt. Zur Herstellung einfarbiger, schwarzer Zeichnungen benutzt man Bleistifte, von denen nur die härteren Nummern Verwendung finden, oder die Zeichenfeder bezw. den Pinsel in Verbindung mit chinesischer Tusche. Um dem Bleistift die für die Erzielung zarter Linien unbedingt nötige feine Spitze zu geben, bedient man sich einer Bleistiftfeile oder feinen Schmirgelpapiers. Für farbige Zeichnungen kommen feine Pinsel und die gewöhnlichen, aus jeder sich mit dem Vertrieb von Zeichen- und Malutensilien befassenden Handlung zu beziehenden Wasserfarben in Betracht. Stets sind zuerst die Umrisse möglichst zart aufzuzeichnen und erst dann ist an die Einzeichnung der feineren Details überzugehen.

Das Zeichnen wird wesentlich durch Benutzung eines Zeichenapparats erleichtert, namentlich wenn es darauf ankommt, komplizierte Bilder anzulegen oder verschiedene Größen- und Formverhältnisse einzelner Gewebsbestandteile genau wiederzugeben. Von den verschiedenen Konstruktionen solcher Apparate, die im Gebrauch sind, ist der neue ABBÉsche der vollkommenste. Auf eine genaue Beschreibung desselben kann hier nicht eingegangen werden. Er wird am Tubus mit einem Klemmring befestigt und dann das Okular eingeschoben. Der an dem Seitenarm befindliche Spiegel kommt dabei über die Mitte der Zeichenfläche zu stehen und muß unter einem Winkel von  $45^{\circ}$  gegen sie geneigt sein, wodurch das Bild auf letztere projiziert wird.

Blickt man durch das Okular in das Mikroskop, so sieht man die auf die Zeichenfläche aufgesetzte Bleistiftspitze im mikroskopischen Bild und kann dann leicht die Konturen der abzuzeichnenden Teile des letzteren umziehen. Um die Bleistiftspitze deutlich zu sehen, ist es notwendig, daß die Beleuchtung der Bild- und der Zeichenfläche, die aufeinander projiziert sind, sorgfältig reguliert wird, da, wenn die eine der beiden Flächen stärker beleuchtet ist als die andere, die lichtstärkere die lichtschwächere mehr oder weniger undeutlich macht, ja ganz unterdrücken kann. Bei dem ABBÉ'schen Apparat ist diese Regulierung sehr leicht und einfach durch die beiden mit Rauchgläsern verschiedener Abstufung armierten Scheiben zu bewerkstelligen. Die in der horizontal liegenden Scheibe befindlichen Gläser ermöglichen die Beleuchtungsregulierung für die Bildfläche, die senkrecht stehenden Rauchgläser eine solche für die Zeichenfläche.

Für Zeichnungen bei schwachen Vergrößerungen (2—20 fach) ist der EDINGER'SCHE Zeichenapparat zu empfehlen, durch den ein reelles Bild des Objekts auf der Tischplatte des Apparats entworfen wird.

Auf die mikrophotographische Abbildung mikroskopischer Objekte kann hier nicht eingegangen werden, da eine eingehende Schilderung der mikrophotographischen Technik, wie sie zur Erzielung guter Mikrophotogramme unbedingt nötig wäre, die Grenzen dieses Buches weit überschreiten würde. Hier sei nur darauf hingewiesen, daß zur Erlangung brauchbarer Photogramme von Schnittpräparaten Folgendes zu beachten ist.

1. Die Schnitte müssen wegen der geringen Tiefenwirkung der mikrophotographischen Objektive möglichst dünn (5 bis höchstens 15  $\mu$ ) sein. Bei Anwendung schwächerer Vergrößerungen kann man auch etwas dickere Schnitte (15—25  $\mu$ ) verwenden.
2. Die Schnitte müssen tadellos ausgebreitet (also absolut faltenlos), am besten auf einer vollständig ebenen Fläche (geschliffene Objektträger), aufgeklebt sein.
3. Sie müssen frei von jeder Verunreinigung, über die das beobachtende Auge gewöhnlich hinwegsieht, sein, da selbst die kleinste Verunreinigung ein gutes, technisch gelungenes Mikrophotogramm so verunzieren kann, daß es zur Reproduktion ungeeignet wird. Man muß zur Vermeidung solcher Verunreinigungen, die sich besonders bei Übersichtsbildern, die bei schwachen Vergrößerungen aufgenommen sind, störend bemerkbar machen, alle Reagentien und Farblösungen sorgfältig filtrieren und jedweder Verunreinigung durch Staub peinlichst aus dem Wege gehen.
4. Man wendet am besten nur einfache Färbungen [Hämatoxylin, Fuchsin, Thionin) an, die möglichst distinkt sein und die Teile



besonders hervorheben müssen, auf deren Darstellung es ankommt. Doppeltgefärbte Präparate geben in der Regel keine besonders guten Resultate.

5. Für die Herstellung von Mikrophotogrammen bei schwachen Vergrößerungen (Übersichtsbilder) wende man die Zeißschen Mikroplanare an, die nach meinen Erfahrungen von keinem anderen Mikroobjektiv übertroffen werden. Für stärkere Vergrößerungen sind die Zeißschen Apochromaten und die Winkelschen mikrographischen Systeme von größtem Wert.

3. Polarisationsvorrichtung dient zur Untersuchung auf Doppelbrechung. Sie besteht aus dem Polarisator und dem Analysator. Ersterer wird entweder in die Schiebhülse einer Zylinderblending eingeschoben oder in den Blendenträger des Beleuchtungsapparats eingehängt, letzterer über dem Okular des Mikroskops am Tubus befestigt oder als ABBÉsches Analysatorokular in den Tubus an Stelle des Okulars eingesetzt. Stehen die Polarisations Ebenen des Polarisators und Analysators parallel, so ist das Gesichtsfeld hell, sind sie um  $90^{\circ}$  gegen einander gedreht (gekreuzte Nicols), so erscheint das Gesichtsfeld dunkel.

Einfache Untersuchung auf Doppelbrechung nimmt man in folgender Weise vor:

Man stellt das zu untersuchende Objekt zunächst bei parallelen Nicols (also hellem Gesichtsfeld) in die Mitte des Gesichtsfelds scharf ein und dreht nun den Analysator um  $90^{\circ}$  (gekreuzte Nicols), wobei das Gesichtsfeld verdunkelt wird und stärkere Doppelbrechung bereits an dem Aufleuchten der doppelbrechenden Teile zu erkennen ist. (Durch einen vor das Mikroskop gestellten, nur den Spiegel freilassenden lichtdichten Schirm blendet man zweckmäßig alles von vorn und oben auf das Objekt fallende Licht ab.) Während die Nicols in gekreuzter Stellung bleiben, dreht man langsam das zu untersuchende Objekt um  $360^{\circ}$ , wobei ein drehbarer Objektisch kaum zu entbehren ist. Ist das Objekt doppelbrechend, so erscheint es während der Drehung viermal im Maximum der Helligkeit (heller) und viermal im Maximum der Dunkelheit (dunkler). Bleibt bei der Drehung das Objekt dunkel, so ist damit noch nicht gesagt, daß es nicht doppelbrechend ist; es ist vielmehr möglich, daß es zufällig so gelagert ist, daß die Doppelbrechung nicht zum Vorschein kommt. Man muß in solchen Fällen das Objekt anders lagern oder anders präparieren und die Untersuchung wiederholen. Besitzt das Objekt nur sehr geringe Doppelbrechung, so kann es ebenfalls vorkommen, daß bei der Drehung keine Veränderung eintritt. Man muß dann zur Untersuchung mit dem verzögernden Gipsplättchen (Rot 1. Ordnung) greifen. Das auf die tellerförmige

Platte des Polarisators aufgelegt und so orientiert wird, daß das Gesichtsfeld bei gekreuzten Nicols das Rot 1. Ordnung im Maximum der Intensität zeigt. Nun wird das Objekt aufgelegt und der Objektisch langsam um  $360^{\circ}$  gedreht. Ist das Objekt doppelbrechend, so muß es bei der Drehung zweimal in der sogenannten Additionslage, z. B. Violett, zweimal in der Subtraktionslage, z. B. Braungelb, und viermal in der Farbe des Grundes Rot 1. Ordnung erscheinen.

Bezüglich eingehenderer und feinerer Untersuchungen mittelst des Polarisationsapparats sei auf den von ZOTH verfaßten Artikel der Enzyklopädie der mikroskopischen Technik, dem die vorstehenden Angaben entnommen sind, und auf die Anleitung zum Gebrauch des Polarisationsmikroskops von AMBRON verwiesen.

#### 4. Paraboloidkondensator oder Blende zur Untersuchung bei Dunkelfeldbeleuchtung.

Durch die Untersuchung bei Dunkelfeldbeleuchtung wird das Auffinden kleinster in Flüssigkeiten suspendierter Körper (Bakterien, Spirochäten usw.) außerordentlich erleichtert. Für die in der Praxis am häufigsten vorkommenden Untersuchungen genügt es, sich einer Dunkelfeldblende zu bedienen. Bei ihrer Anwendung sind folgende Vorschriften, die ich der von der Firma Zeiß herausgegebenen Gebrauchsanweisung entnehme, genau zu beachten.

1. Als Lichtquelle dient eine Gasglühlichtlampe, die auf Messingstativ montiert und verstellbar ist. Sie wird etwa 15 cm von einer Schusterkugel entfernt aufgestellt, die mit reinem Wasser gefüllt ist, das man durch Auflösung von Kupfervitriol schwach blaugrünlich gefärbt hat.

2. Der Mikroskopspiegel soll sich etwa in einer Entfernung von 15 cm von der Kugel befinden. Das Licht soll auf die Planseite des Spiegels so fallen, daß der letztere vollkommen mit Licht erfüllt ist und zwar besonders seine Randpartien überall möglichst gleichmäßig. Man kontrolliert dies am besten durch ein dicht vor den Spiegel gehaltenes Stück weißes Papier.

3. Als Kondensator dient ein gewöhnlicher dreilinsiger Kondensator, num. Apertur 1.40. Er wird sorgfältig in die Schiebhülse des ABBÉschen Beleuchtungsapparates geschoben, so daß sich sein unterer Flansch gut gegen den Anschlag lehnt. Der ABBÉsche Beleuchtungsapparat wird nun durch den Trieb unter dem Mikroskoptisch ganz nach oben bis zum Anschlag in die Höhe gekurbelt. Bei richtiger Justierung soll dann die obere Kondensatorfläche dicht (etwa 0,1 mm) unter der Tischplatte des Mikroskops liegen. Auf Kondensoren von geringerer Apertur als 1.40 ist die Gebrauchsanweisung nicht ohne weiteres anwendbar.

4. In das Diaphragma des ABBÉschen Beleuchtungsapparates wird nach völliger Öffnung der Irisblende eine Sternblende eingelegt und zwar so, daß deren zentrales Knöpfchen nach oben zeigt. Auf diese Sternblende wird eine zentrale Scheibe von 24 mm Durchmesser gut zentrisch aufgelegt. Hierauf wird der Diaphragmaträger eingeklappt und bei völlig geöffneter Irisblende in seiner zentrischen Stellung belassen.

5. Da sich bei der Dunkelfeldbeleuchtung Verunreinigungen der Gläser viel stärker bemerkbar machen, sind nur sorgfältig gereinigte und vor der Präparatanfertigung mit einem Pinsel gut abgestäubte Objektträger von nicht zu großer Dicke (etwa 1—1,5 mm) zu empfehlen. Auf die Oberfläche des Kondensors wird ein Tröpfchen Wasser oder besser Zedernholzöl gebracht und der Objektträger so aufgelegt, daß keine Luftblasen entstehen. Für die Reinheit der Deckgläser gilt dasselbe, wie für die Objektträger. Ihre Dicke soll möglichst 0,01 mm betragen. (Bestimmung durch Deckglastaster nötig.)

6. Die Objekte müssen in Wasser oder Öl liegen, keinesfalls in Luft oder einem optisch trüben Medium.

7. Für die Untersuchung ist es vorteilhaft, sich eines Mikroskopstatives mit beweglichem Objektisch zu bedienen.

8. Zur Untersuchung gebraucht man starke Trockensysteme, zum ersten Suchen sind mittelstarke Trockensysteme wegen ihres größeren Sehfeldes zu empfehlen. Bei Anwendung von Achromaten ist stets eine sehr sorgfältige Korrektur der Deckglasdicke zu bewirken.

9. Am besten bedient man sich der Kompensationsokulare Nr. 12 oder 18.

Für subtilste Untersuchungen mit stärksten Trockensystemen erzielt man eine allen Anforderungen entsprechende Dunkelfeldbeleuchtung dadurch, daß man den gewöhnlichen Kondensor von 1.40 Apertur durch einen besonderen Kondensor (Paraboloidkondensor) ersetzt und zur Beleuchtung Auerlicht oder elektrisches Bogenlicht verwendet, wobei die Dunkelfeldblende nicht in das Diaphragma des Kondensors eingelegt wird. Man verfährt sonst bei Anwendung des Paraboloidkondensors genau so wie oben angegeben.

5. Heizbarer Objektisch. Für kürzer dauernde Untersuchungen genügt der von L. PFEIFFER angegebene einfache Apparat. Für längere Beobachtungen dagegen ist eine Vorrichtung zu bevorzugen, bei der das ganze Mikroskop in einen kleinen, auf konstanter Temperatur erhaltenen Wärmeschrank eingesetzt wird.

Beim Gebrauch des Mikroskops sind folgende Punkte zu beachten.

Das zu untersuchende Objekt ist, was häufig außer acht gelassen wird, stets zuerst mit schwachen Vergrößerungen zu durchmustern.

an die sich dann die Untersuchung mit progressiv stärkeren Systemen anzuschließen hat. Zu warnen ist vor dem Gebrauch starker Okulare bei stärkeren Objektivsystemen, da die ersteren, ohne wesentlich viel mehr zu leisten, das Gesichtsfeld verkleinern und verdunkeln und die Augen des Untersuchers übermäßig anstrengen. Eine Ausnahme von dieser Regel ist bei der Benutzung der sogenannten Apochromate statthaft, die, ohne daß das Gesichtsfeld wesentlich an Schärfe und Lichtstärke verliert, stärkere Kompensationsokulare gut vertragen.

Bei Benutzung der Immersion bringt man (eventuell nach Einstellung der zu untersuchenden Stelle mit schwacher Vergrößerung) einen Tropfen Zedernöl auf das Deckglas; senkt den Tubus zunächst so weit, bis die Frontlinse der Immersion in das Öl eintaucht (Einstellung mit Zahn und Trieb hier sehr vorteilhaft), und nimmt die feinere Einstellung unter steter Kontrolle mit dem beobachtenden Auge mittelst der Mikrometerschraube vor. Nach dem Gebrauch wird die Frontlinse vorsichtig mit einem weichen Leinenläppchen abgewischt, ebenso das Deckglas, doch wartet man hier zweckmäßig, bis der Kanadabalsam erhärtet ist, um das Deckglas nicht zu verschieben; oder man bringt einige Tropfen Xylol auf das mit Öl bedeckte Deckglas und bläst das in Xylol gelöste Öl mittelst eines in eine Spitze endenden Glasröhrchens ab.

Die mikroskopischen Untersuchungen nimmt man am besten bei Tageslicht vor; am zweckmäßigsten benutzt man das von einer weißen, durch die Sonne beleuchteten Wolke reflektierte Licht (niemals grelles Sonnenlicht).

Ist man genötigt, bei künstlicher Beleuchtung zu mikroskopieren, so schaltet man, um die gelben Strahlen des künstlichen Lichtes zu absorbieren, zwischen die Lichtquelle (am besten Auersches Gasglühlicht) und den Spiegel des Mikroskops eine blaue Glastafel oder eine in einem passenden Stativ aufgehängte sogenannte Schusterkugel ein, die mit einer durch Ammoniakzusatz blau gefärbten Lösung von schwefelsaurem Kupfer gefüllt ist. Die Lichtquelle muß sich bei mittlerer Größe der Kugel etwa 15 cm hinter, der Mikroskopspiegel ebenso weit vor der Mitte der Kugel befinden, um die größtmögliche Lichtintensität zu erhalten. Die eigens konstruierten Mikroskopierlampen leisten nicht mehr als die hier angegebenen einfachen Hilfsmittel.

Zur Regulierung der Lichtintensität dienen: die Spiegel (Plan- und Hohlspiegel), die Blenden und der Kondensor.

Der Planspiegel ist, vorausgesetzt, daß kein Kondensor zur Verwendung kommt, nur bei den schwächsten Vergrößerungen gut zu gebrauchen, bei stärkeren Vergrößerungen wird der Hohlspiegel angewendet.

Von den verschiedenen Blendensystemen verdienen die Irisblenden ganz entschieden den Vorzug, deren Weite sich, ohne daß man die Blenden herauszunehmen braucht, durch einfaches Verschieben eines kleinen Hebels beliebig variieren läßt.

Am wenigsten sind die sogenannten Scheibenblenden zu empfehlen.

Bei Untersuchungen mit schwachen Vergrößerungen wendet man am besten mittelweite Blenden an, um das Gesichtsfeld völlig auszunützen. Bei stärkeren Vergrößerungen ist die Weite der Blende davon abhängig, ob man das Strukturbild oder das Farbenbild zur Anschauung bringen will.

Ist ersteres der Fall, so benutzt man enge Blenden, weil die durch die enge Blendenöffnung geschwächte Lichtintensität die feinen Konturen, besonders in stark aufgehellten Präparaten, viel deutlicher hervortreten läßt, als der volle vom Spiegel entworfene Lichtkegel. Es ist daher unbedingt nötig, ungefärbte Objekte, bei denen an sich schon die Konturen zart sind, stets mit engen Blenden zu untersuchen. Auch gefärbte Präparate, bei denen es auf die Untersuchung feiner Strukturverhältnisse ankommt, müssen bei enger Blende untersucht werden.

Soll nur das Farbenbild hervortreten wie bei der Untersuchung von Bakterienpräparaten, so wendet man weite Blenden an, oder man schaltet die Blenden überhaupt aus und läßt die volle vom Spiegel kommende und event. durch den Kondensor verstärkte Lichtmenge auf das Objekt einwirken.

Anm. 1. Es ist zu empfehlen, sich des Kondensors auch bei Untersuchung des Strukturbildes zu bedienen, also den Kondensor stets am Mikroskop zu belassen, da er ein helleres Licht gibt als der Hohlspiegel. Es ist dabei zu beachten, daß zur Erzielung eines klaren Strukturbildes die Randstrahlen stark abgeblendet werden müssen, was durch die mit dem Kondensor verbundene Irisblende sehr leicht und schnell zu ermöglichen ist.

Anm. 2. Vielfach ist es wünschenswert, einen bestimmten Punkt im mikroskopischen Präparat wiederzufinden. Hierzu dienen die sogenannten Finder oder Objektmarkierer. Eine einfache derartige Vorrichtung, die allerdings nur an einem viereckigen festen Mikroskoptisch angebracht werden kann, ist von DE VESCOVI angegeben worden. Er ritzt in den Tisch Linien ein, die durch die Mitte gehen; die einen bilden die Diagonalen des Tisches, die anderen laufen parallel mit seinen Seiten und müssen innerhalb der Breite des von dem betreffenden Untersucher benutzten Objektträgerformats liegen. Beide Linienpaare können event. mit verschiedener Farbe (weiß und rot) angelegt werden. Will man einen bestimmten Punkt markieren, so bringt man da, wo diese Linien die Kanten des Objektträgers schneiden, Marken event. in der betreffenden Farbe an und wird so immer leicht die gesuchte Stelle wiederfinden. Kompliziertere Apparate werden von den verschiedenen Mikroskopfirmen geliefert. Empfehlenswert ist auch der von SACHS-MÜCKE angegebene kleine Apparat, der von Gebr. Mittelstraß in Magdeburg zu beziehen ist.

Große Vorsicht ist beim Reinigen der Linsen geboten. Feine Verunreinigungen (durch Staub usw.) sind mit einem weichen Leinwandläppchen oder einem weichen Pinsel leicht zu beseitigen. Zur Entfernung gröberer, festhaftender Verunreinigungen (Immersionsöl, Kanadabalsam usw.) dient ein mit Benzin befeuchtetes weiches Leinwandläppchen; man darf dabei aber das Benzin nur kurze Zeit mit der Linse in Berührung lassen, da es sonst den Kanadabalsam, mit dem die Linsensysteme verkittet sind, auflösen und dadurch die Linsen schädigen könnte.

### Sonstige Instrumente und Utensilien.

Über die zum Schneiden gebrauchten Instrumente (Rasiermesser und Mikrotom) und ihre Anwendung siehe unten.

Von sonstigen Metallinstrumenten werden gebraucht: Scheren verschiedener Größe, Skalpelle, Präpariernadeln, Platinnadeln, Pinzetten, Spatel usw.

Die stählernen Präpariernadeln müssen stets blank und spitz sein. Zum Schärfen dient Schmirgel- oder Glaspapier. Sehr zweckmäßig sind Stahlnadeln, die in einen Stiel eingeschraubt sind und, sobald sie unbrauchbar geworden sind, durch neue ersetzt werden können. Beim Arbeiten mit Metallösungen sind Glasnadeln zu verwenden, die man sich leicht selbst aus einem Glasstab herstellen kann.

Für die Behandlung von Deckglastrockenpräparaten (bakteriologische und Blutuntersuchungen) sind die CORNETSchen Pinzetten sehr zu empfehlen. Für die auf Deckgläschen aufgeklebten Schnittpräparate (bei Paraffineinbettung) hat sich mir eine spitze, über die Kante gekrümmte, mittelgroße Pinzette beim Übertragen aus einer Flüssigkeit in die andere sehr brauchbar erwiesen.

Der Spatel muß genügend breit sein (für große Gehirn- und Rückenmarkschnitte). Für die meisten Untersuchungen genügen solche aus Neusilber. Platinspatel sind meist entbehrlich und außerdem unverhältnismäßig teuer.

Von Glasgegenständen werden außer Objektträgern, Deckgläsern, Flaschen, Trichtern, Pipetten usw. eine größere Anzahl Schalen gebraucht. Die vielfach beliebte Anwendung von Uhrschälchen ist für pathologisch-histologische Zwecke sehr unpraktisch, da sie für größere Schnitte und zur Aufnahme größerer Flüssigkeitsmengen zu klein und außerdem sehr unhandlich sind. Viel brauchbarer sind geräumige Glasschalen von verschiedener Größe mit senkrechten oder leicht abgeschrägten Wänden, ebenem Boden, glatt abgeschliffenem Rand mit luftdicht schließendem Deckel. Für größere Schnittserien

bedient man sich größerer viereckiger Glas- oder Porzellanschalen, wie sie in der photographischen Praxis gebraucht werden.

Die für große Schnitte und für auf dem Objektträger montierte Schnittserien nötigen großen und teureren Deckgläser kann man zweckmäßig durch Glimmerplatten, die sich mit der Schere leicht in beliebig große Stücke zerschneiden lassen, ersetzen.

Anm. Um Gewebstücke oder Schnitte in fließendem Wasser gründlich auszuwaschen; sind von verschiedenen Seiten z. T. komplizierte Auswaschapparate angegeben worden. Ich bediene mich dazu folgender einfacher, jederzeit leicht herzustellender Vorrichtung:

Die Stücke oder Schnitte werden in ein zur Hälfte mit Wasser gefülltes, sogenanntes Pulverglas gebracht und auf das letztere ein Glastrichter gesetzt, der durch ein Fließpapierfilter hindurchgesteckt ist. (Das Filter befindet sich demnach an der Außenfläche des Trichters.) Der Stiel des Trichters soll bis nahe an den Boden des Pulverglases reichen. Das Pulverglas samt dem Trichter wird in das Ausgußbecken unter den Hahn der Wasserleitung<sup>1)</sup> derart gesetzt, daß der ausfließende Wasserstrahl nicht in den Stiel des Trichters einfließt, sondern auf seine Innenwand auftrifft. Der Wasserzufluß wird so reguliert, daß der Trichter stets etwa nur zur Hälfte mit Wasser gefüllt ist. Die im Glas liegenden Stücke bez. Schnitte kommen auf diese Weise stets mit neu zufließendem Wasser in Berührung, ein Wegschwimmen der Stücke oder Schnitte durch das abfließende Wasser ist durch die an der Außenfläche des Trichters befindliche, sich dem Hals des Pulverglases anschmiegende Fließpapierdichtung ausgeschlossen. Bei richtiger Regulierung des Wasserzuflusses findet ein Aufwirbeln der Schnitte und ein dadurch bedingtes Ankleben an das Fließpapier nicht statt. Soll mit destilliertem Wasser ausgewaschen werden, so bedient man sich einer hochgestellten 10 Liter-Flasche, aus der das destillierte Wasser durch eine Hebevorrichtung abfließt.

Zur vorläufigen Bezeichnung von Präparaten benutzt man die sogenannten Fettfarbstifte oder die von UNNA angegebene Glastinte von folgender Zusammensetzung:

Zinkoxyd	7,5
Gelanth	7,5
Aq. dest.	15,0.

Mit dieser Tinte läßt sich leicht auf den Objektträger schreiben, sie trocknet schnell und läßt sich leicht entfernen.

Gute Dienste leistet auch eine Mischung von chinesischer Tusche oder Kremser Weiß mit Wasserglas, die sich sehr gut zum Schreiben auf Glas eignet. Recht einfach ist folgendes Verfahren: Man stellt sich eine dünne Lösung von Kanadabalsam in Xylol oder Chloroform her (3 Tropfen des gewöhnlich gebrauchten Balsams auf 10 Teile Xylol oder Chloroform) und bestreicht damit die Stelle des Objekt-

1) Ich benutze ein kleines, mit Ausflußrohr versehenes Chamottbecken, über dem eine Garnitur von fünf kleinen Wasserhähnen angebracht ist.

trägers, auf die man die Bezeichnung anbringen will, in ganz dünner, schnell trocknender Schicht. Man kann dann mit gewöhnlicher Schreib-  
tinte auf diese Stelle schreiben.

Für viele Zwecke ist eine Zentrifuge von großem Wert; sie ersetzt das Sedimentieren von Flüssigkeiten und verkürzt die dazu nötige Zeit ganz wesentlich. Im allgemeinen genügt eine Handzentrifuge. Für größere Laboratorien ist eine solche mit elektrischem Antrieb oder Wasserantrieb von Nutzen.

Anm. 1. Für die Färbung zahlreicher Schnitte, die sämtlich in gleicher Weise behandelt werden sollen, ist die Benutzung der sogenannten Siebdosen nach STEINACH zu empfehlen. (Bezugsquelle: Grübler-Leipzig.) Für die Färbung der Paraffinschnitte, die auf Objektträgern aufgeklebt sind, benutzt man zweckmäßig Glaströge, die mit vorspringenden Rippen versehen sind. (Zu beziehen von P. Altmann, Berlin N.W., Luisenstraße 52.)

Anm. 2. Um gebrauchte Objektträger und Deckgläser zu reinigen, sind verschiedene Verfahren angegeben worden. Nach eigenen Erfahrungen kann folgende Methode empfohlen werden:

Das ZETTNOWSche Verfahren. Man löst 200 g rotes chromsaures Kali in 2 Litern heißem Wasser und fügt unter Umrühren allmählich 200 ccm konzentrierte rohe Schwefelsäure hinzu. Die vom Objektträger durch leichtes Erwärmen über der Flamme abgekitteten Deckgläser werden in 300 ccm der Flüssigkeit gelegt und in einer Porzellanschale oder im Becherglas im Wasserbad oder über freier Flamme 10 Minuten lang unter Umrühren erhitzt. Der geschmolzene und oxydierte Balsam, der als grünliche Masse an der Oberfläche schwimmt, wird mittelst zusammengelegten Papiers abgenommen. Nach Abgießen der Flüssigkeit werden die Deckgläser mit kaltem Wasser gespült und dann mit einer geringen Menge verdünnter Natronlauge 5 Minuten lang nachbehandelt. Letztere wird abgegossen und das eben geschilderte Verfahren (Kochen in Chromschwefelsäure usw.) wiederholt. Am Schluß wird mit Alkohol nachgespült, und die Deckgläser werden mit einem trockenen weichen Leinentuch geputzt.

Die Objektträger läßt man 2—3 Tage in der kalten Flüssigkeit, spült sie mit kaltem Wasser ab und putzt sie mit einem alkoholbefeuchteten Tuch, oder man erhitzt sie einmal 10 Minuten lang mit Chromschwefelsäure, spült mit kaltem Wasser und putzt.

Literatur. BEHRENS, KOSSEL und SCHIEFFERDECKER, Das Mikroskop und die Methoden der mikroskopischen Untersuchungen. — DIPPEL, Das Mikroskop und seine Anwendung. Braunschweig 1822. — FREY, Das Mikroskop. Leipzig. — LANDSTEINER u. MUCHA, Zur Technik der Spirochätenuntersuchung (Paraboloidkondensor). Wiener klin. Wochenschr. 1906. — SACHS-MÜCKE, Ein einfacher Apparat zur Wiederauffindung bestimmter Stellen in mikroskopischen Präparaten. Münchn. med. Wochenschr. 1906. — SCHÖBEL, Vorschläge zu einer rationellen Signierung von Präparaten und Reagentien. Zeitschr. f. wissenschaftl. Mikrosk. Bd. 11. — SIEDENTORF, Dunkelfeldbeleuchtung und Ultramikroskopie. Ibid. Bd. 24. — STEINACH, Siebdosen, eine Vorrichtung zur Behandlung mikroskopischer Schnitte. Ibid. Bd. 4. — UNNA, Monatsschr. f. prakt. Dermat. Bd. 32. — S. auch die Lehr- und Handbücher der normalen Histologie.



## ZWEITES KAPITEL.

**Untersuchung frischer Präparate.**

Die Untersuchung am frischen Präparat gestattet einerseits eine schnelle Orientierung, andererseits gibt nur sie Gelegenheit, die Gewebstruktur möglichst dem Natürlichen entsprechend zu studieren. Die Stellung einer sicheren Diagnose dabei ist zwar für den Anfänger nicht selten mit Schwierigkeiten verknüpft, da die Detailverhältnisse sich einem ungeübten Auge im frischen Zustand nicht immer so deutlich und klar darstellen wie am gehärteten und gefärbten Objekte, aber man sollte es niemals unterlassen, die Untersuchung des frischen Präparats der am gehärteten vorangehen zu lassen da viele, die feinen Zellstrukturen betreffende Veränderungen nur am frischen Objekt deutlich hervortreten, z. B. die trübe Schwellung, die hydropische, fettige, schleimige Degeneration usw.

Die Untersuchung muß, falls man nicht besondere Zwecke verfolgt, in einer möglichst indifferenten Flüssigkeit vorgenommen werden. Für die meisten Fälle ist eine dem Blutsrum isotonische, sogenannte physiologische Kochsalzlösung (für Warmblüter 0,9 proz., für Kaltblüter 0,6 proz.) ausreichend. Für feinere Untersuchungen, insbesondere für solche an überlebenden Zellen ist aber Untersuchung in Serum, Hydrocelen- und Ascitesflüssigkeit, die selbstverständlich steril sein müssen, vorzuziehen, da, wie die schönen Untersuchungen E. ALBRECHTS gezeigt haben, an ihnen schon die physiologische Kochsalzlösung Strukturveränderungen hervorruft.

Um Verdunstung hintanzuhalten, durch die sehr leicht Veränderungen, besonders in den dem Rande des Deckglases benachbarten Teilen eintreten, empfiehlt es sich, das Deckglas mit Vaseline oder geschmolzenem Paraffin oder Wachs zu umranden. Zur Vermeidung des Drucks, den das aufgelegte Deckglas ausübt, legt man darunter kleine Splitter von zerbrochenen Deckgläschen oder bringt an ihm Wachsfüßchen an.

Betrifft die Untersuchung Flüssigkeiten (Exsudate, Transsudate, Urin etc.), so bringt man ein kleines Tröpfchen davon unmittelbar auf den Objektträger und bedeckt es mit dem Deckglas. Das zu untersuchende Tröpfchen muß möglichst klein gewählt werden, es soll den Raum zwischen Objektträger und Deckglas vollständig ausfüllen, es darf aber am Rande keine überstehende Flüssigkeit vorhanden sein, da sonst leicht Strömungen entstehen, die das Deckglas in schwimmende Bewegungen versetzen und die Untersuchung erschweren.

Sind die zu untersuchenden Flüssigkeiten sehr zellreich, so ist es notwendig, sie mit physiologischer Kochsalzlösung zu verdünnen, und zwar so weit, bis der zu untersuchende Tropfen nur noch ganz schwach getrübt erscheint.

Handelt es sich um sehr zellarme Flüssigkeiten, so läßt man im Spitzglas sedimentieren oder man zentrifugiert.

Auf die unter dem Deckglas befindliche Flüssigkeit kann man gegebenen Falles die unten zu erwähnenden Reagentien einwirken lassen.

Will man die Flüssigkeiten längere Zeit beobachten, so wendet man mit Vorteil das in der Bakteriologie vielfach gebrauchte Verfahren der Untersuchung des hängenden Tropfens in der feuchten Kammer an.

Ein ausgezeichnetes Verfahren, um Zellen im lebenden oder überlebenden Zustand längere Zeit vor Druck und Eintrocknung geschützt zu beobachten, ist von ARNOLD angegeben worden: Man stellt sich mittels des Mikrotoms möglichst feine Plättchen von getrocknetem Hollundermark <sup>1)</sup> her und sterilisiert sie durch Kochen in 0,7 proz. Kochsalzlösung. Nachdem sie getrocknet sind, bringt man sie auf ein sterilisiertes, mit Vaseline umrandetes größeres Deckglas, beschickt sie mit einem Tropfen der Flüssigkeit, in dem die zu untersuchenden Zellen suspendiert sind, und legt Deckglas samt Plättchen auf einen hohlgeschliffenen Objektträger. Dieses Verfahren eignet sich auch, um den Einfluß von Salzlösungen und Reagentien auf die Zellen festzustellen, indem man die Plättchen, ehe man die zu untersuchenden Zellen aufträgt, mit solchen Flüssigkeiten befeuchtet oder mit Farbstoffen — besonders kommen Neutralrot oder offiz. Methylenblau in Betracht — bestäubt. Gerade bei den mit den genannten Farbstoffen bestäubten oder mit Lösungen der genannten Farbstoffe in physiologischer Kochsalzlösung (Neutralrot 0,01—0,1 auf 100 Chlornatrium von 0,75 Proz. oder Methylenblau 1:20 000 in 0,75 proz. Chlornatriumlösung) befeuchteten Plättchen kann man sehr schön den Eintritt und Verlauf der vitalen oder supravitalen Färbung beobachten. Dabei ist zu bemerken, daß man bei vitalen oder supravitalen Färbungen niemals, solange die Zellen leben, Kernfärbungen, sondern nur Granulafärbungen erzielt. Der Eintritt der Kernfärbung zeigt das Absterben der Zellen an. Will man an größeren Zellkomplexen vitale oder besser gesagt supravitale Färbungen vornehmen, so bringt man sie in einem Uhrschildchen oder auf dem Objektträger mit den eben genannten Farbstofflösungen in Berührung.

---

1) Dieselben können fertig vom Mechaniker Jung in Heidelberg bezogen werden.

Über die Herstellung von Trockenpräparaten siehe unten das Kapitel über Blut und Bakterien.

Bei Objekten festerer Konsistenz kann man je nach den Umständen auf verschiedene Weise verfahren. Am einfachsten gewinnt man von ihnen das Untersuchungsmaterial dadurch, daß man von einer frisch hergestellten Schnittfläche, die man durch Abspülen mit physiologischer Kochsalzlösung oder durch sanftes Darüberstreichen mit dem Messerrücken von dem ausgetretenen Blut befreit hat, mit der Messerklinge kleine Partikel abschabt, den so erhaltenen Gewebsbrei auf dem Objektträger in einem Tröpfchen Kochsalzlösung fein verteilt und in gleicher Weise untersucht, wie es oben für Flüssigkeiten angegeben wurde.

Das Verfahren der Abstrichpräparate ist besonders dann empfehlenswert, wenn man sich schnell über etwa vorhandene Degenerationszustände von Zellen oder über die Natur der in einer Geschwulst vorhandenen Zellen orientieren will.

Ein anderes Verfahren, das besonders dann am Platze ist, wenn es sich um Untersuchung fest gefügter Organe oder Geschwülste (Muskeln, Nerven, Spindelzellensarkome [etc.]) handelt, besteht darin, daß man kleine, dem frischen Objekt entnommene Stückchen in Kochsalzlösung mittelst gut geschärfter Stahlnadeln auf dem Objektträger oder in einem Schälchen zerzupft. Das Zerzupfen muß man so lange fortsetzen, bis mit bloßem Auge keine größeren Stückchen mehr erkennbar sind, eventuell muß man eine auf einem Stativ befestigte Präparierlupe zu Hilfe nehmen.

Um das Zerzupfen zu erleichtern, ist es häufig empfehlenswert, Reagentien anzuwenden, die das Bindegewebe bzw. die Kittsubstanz erweichen, sogenannte Macerations- oder Isolationsflüssigkeiten. Man bringt die zu untersuchenden Objekte frisch, ohne daß sie vorher fixiert oder gehärtet sind, in die betreffenden Reagentien. Am zweckmäßigsten ist es, die Maceration in einem kleinen Glasschälchen vorzunehmen und die betreffenden Reagentien so zu bemessen, daß sie das Volumen des zu macerierenden Stückchens nur wenig übertreffen.

Für pathologisch-histologische Zwecke kommen besonders folgende Macerationsflüssigkeiten in Betracht:

a) der 33proz. Alkohol (Drittel-Alkohol RANVIERS), in dem man kleine Stückchen 24 Stunden liegen läßt. Für Muskulatur und drüsige Organe zu empfehlen.

b) Die 32,5proz. Kalilauge (frisch bereitet!) maceriert sehr rasch, etwa in 10—15 Min. Das Zerzupfen und Untersuchen geschieht in der Kalilösung selbst; mit Wasser dürfen die macerierten Objekte nicht in Berührung kommen, da sonst völlige Auflösung eintritt. Will

man die macerierten und zerzupften Präparate aufbewahren, so bringt man sie aus der Kalilauge unmittelbar in 50proz. Essigsäure, bewegt sie in der letzteren mehrmals hin und her und wäscht sie dann gründlich in Wasser aus. Aufbewahren in Glyzerin event. nach vorhergegangener Färbung in Alaunkarmin. Die Maceration in 32,5proz. Kalilauge eignet sich besonders zur Isolierung glatter Muskelfasern und ist besonders für frische, nicht gehärtete Präparate anzuwenden.

c) Chromsäure (1:20 000—100 000), sowie chromsaure Salze (Kalium bichromic. in 2proz. Lösung und MÜLLERSche Flüssigkeit) dienen besonders für Hirn- und Rückenmark zur Isolierung der Ganglien- und Gliazellen, sowie der Nervenfasern. Verdünnte Chromsäure läßt man 24 Stunden, die chromsauren Salzlösungen 2—4 Tage einwirken.

d) 1proz. Osminsäure ist beim Zerzupfen markhaltiger und markloser Nerven empfehlenswert.

e) Jodjodkaliumlösung nach ARNOLD. Zu 10 Teilen einer 10proz. Jodkaliumlösung gibt man 5—10 Tropfen einer Lösung von 10 g Jodkali und 5 g Jod in 100 ccm Wasser. Kleine gut schließende Gläser werden mit dieser Lösung gefüllt und dann möglichst kleine Gewebspartikelchen eingelegt. Wird die Flüssigkeit nach einiger Zeit heller, fügt man wieder einen Tropfen konzentrierter Jodjodkaliumlösung hinzu. Allgemein gültige Regeln lassen sich für die verschiedenen Gewebe nicht geben. Sind sie locker gefügt und hat man sehr kleine Stückchen eingelegt, so kann man sofort mit der Untersuchung beginnen; kompaktere Gebilde brauchen 12—48 Stunden und länger, bis einzelne Zellen isoliert werden; sehr lange Zeit (4—8) Tage und öfteres Umschütteln ist erforderlich zur Isolierung der quergestreiften Muskeln und der Ganglienzellen im Rückenmark.

Bei allen Geweben ist die Untersuchung nach kurzer und längerer Einwirkung schwacher und stärkerer Lösungen dringend zu empfehlen.

f) Die künstliche Verdauung, die in der normalen Histologie vielfach Verwendung findet, wird bei der Untersuchung pathologischer Objekte nur selten angewendet. Gewöhnlich zieht man hier die Trypsinverdauung in Anwendung. Am zweckmäßigsten bedient man sich dabei eines künstlichen Trypsinpräparates, besonders empfehlenswert ist das Pankreatin. siccum depuratum von Dr. Grübler. Man löst davon eine Messerspitze in 100 ccm einer 0,03proz. Sodalösung und setzt in dieser Mischung das zu verdauende Objekt bei einer Temperatur von 30—37° der Verdauung 10—24 Stunden und länger aus. Um Fäulniskeime möglichst fernzuhalten, sterilisiert man die zur Verwendung kommenden Gefäße und Instrumente und setzt der Verdauungsflüssigkeit einige Kubikzentimeter Chloroform zu. Nach der Verdauung werden die

Präparate 10—20 Min. in fließendem Wasser vorsichtig ausgewaschen und dann entweder direkt untersucht oder mit Säurefuchsin oder Pikrinsäure oder auf irgend eine andere Weise gefärbt.

Zur künstlichen Verdauung verwendet man am besten in Alkohol fixiertes Material, das man entweder in kleinen Scheiben oder (nach vorhergegangener Einbettung in Paraffin — Aufkleben der Schnitte mit Wasser — Entparaffinieren — Wasser) in Schnitte zerlegt, der Verdauung unterzieht. Nimmt man die Verdauung an kleinen Scheiben vor, so kann man diese später einbetten und schneiden.

Bei der Trypsinverdauung bleiben nur keratin- oder neurokeratinhaltige Gewebeelemente sowie die kollagenen und retikulierten Fasern übrig.

Näheres über künstliche Verdauung s. SPALTEHOLZ, Enzyklopädie der mikroskopischen Technik.

Einen genauen Einblick in die Struktur des frisch zu untersuchenden Objektes erhält man erst an Schnittpräparaten.

Diese stellt man sich entweder dadurch her, daß man mit der über die Fläche gekrümmten Schere feine Schichten abträgt (sehr gut bei Untersuchungen der Lunge auf Fettembolie anzuwenden), oder indem man mittels des Gefriermikrotoms (resp. Rasier- oder Doppelmesser) feine Schnitte anfertigt. Die Schnitte werden in physiologischer Kochsalzlösung aufgenommen, hier durch Abspülen von den anhaftenden Gewebsteilen befreit, vorsichtig vermittle des Spatels auf den Objektträger gebracht oder besser direkt mit dem Objektträger aufgenommen und in einen Tropfen physiologischer Kochsalzlösung untersucht.

Sehr oft ist es nötig, chemische Reagentien auf die frischen Präparate, seien es Abstrich-, Zupf- oder Schnittpräparate, einwirken zu lassen, um bestimmte Teile der Zellen oder Gewebe schärfer hervortreten zu lassen oder um bestimmte chemische Reaktionen auszuführen.

Der Zusatz der Chemikalien kann zu dem unter dem Deckglas befindlichen Präparate erfolgen, und es kann auf diese Weise der Eintritt der durch das Reagens hervorgerufenen Veränderungen direkt unter dem Mikroskop verfolgt werden. Man bringt zu diesem Zweck an den einen Rand des Deckgläschens einen Tropfen des betreffenden Reagens, während man an der entgegengesetzten Seite mit einem Stückchen Fließpapier die unter dem Deckglas befindliche Flüssigkeit absaugt. Auf diese Weise kann man hintereinander eine Reihe von Flüssigkeiten auf das Präparat einwirken lassen.

Es kommen hier besonders folgende Reagentien in Betracht:

a) Essigsäure. Sie bringt die bindegewebigen Substanzen und das Protoplasma zum Aufquellen und macht sie infolge dessen durch-

sichtiger, während die Kerne unter ihrer Einwirkung schrumpfen und deutlicher hervortreten. Schleim wird von Essigsäure gefällt. Sie wird besonders dann angewendet, wenn man sich rasch über die Form, Anordnung und Zahl der in einem Präparat enthaltenen Kerne orientieren will. Außerordentlich wichtig ist sie ferner zur Differentialdiagnose zwischen albuminöser (parenchymatöser) und fettiger Degeneration, indem sie Eiweißkörnchen rasch auflöst, während sie Fettkörnchen unverändert läßt. Die elastischen Elemente, ebenso sämtliche pflanzlichen Mikroorganismen bleiben von ihr unbeeinflusst und treten infolgedessen bei ihrer Anwendung deutlich hervor. Sie kommt in konzentrierter Form (Eisessig) oder in verdünnten Lösungen zur Anwendung. Des Eisessigs bedient man sich in den Fällen, wo man die Reaktion unter dem Deckglas sich vollziehen läßt, da die unter dem Deckglas befindliche Flüssigkeit eine genügende Verdünnung bewirkt, sonst benutzt man am besten verdünnte Lösungen, die 2—5 Proz. Essigsäure enthalten.

b) Kalium aceticum in gesättigter Lösung wirkt aufhellend und läßt die Kerne deutlicher hervortreten.

c) Kali- und Natronlösungen in schwacher Konzentration (1 bis 3 proz.). Sie zerstören die meisten Gewebe und lassen nur das elastische Gewebe, Fette, manche Pigmente, Bakterien, amyloide Substanzen und Knochen unbeeinflusst. Sie werden infolgedessen dort angewendet, wo es sich um den Nachweis der zuletzt genannten Substanzen handelt.

In konzentrierter Lösung (32,5 proz.) wirken sie, wie schon oben erwähnt, macerierend.

d) Salzsäure in 3 bis 5 proz. Lösung dient zur Erkennung von Verkalkungen, sie löst den kohlsauren Kalk unter Bildung von Gasblasen (Kohlensäure), phosphorsauren ohne solche, auf. Wendet man Schwefelsäure an, so tritt ebenfalls Lösung des Kalkes ein, es bilden sich dabei Gipskristalle.

e) Osmiumsäure in 1—2 proz. Lösung dient zum Nachweis des Fettes, das durch sie geschwärzt wird.

f) Verdünnte Jodlösung, am zweckmäßigsten in Form der verdünnten LUGOLSCHEN Lösung (Jod 1,0, Jodkali 2,0, Wasser 100,0). Man verdünnt die LUGOLSCHEN Lösung mit 3—4 Teilen Wasser.

Sie läßt die Kerne und Zellkonturen deutlich hervortreten und färbt glykogenhaltige sowie amyloide Substanzen tief braun.

g) Farblösungen, besonders Lösungen von Anilinfarben. Empfehlenswert ist eine 1 proz. Lösung von Methylgrün und besonders Neutralrot in physiologischer Kochsalzlösung, welche die Kerne grün bzw. rot färbt und die übrigen Gewebsbestandteile nur wenig ver-

ändert, ferner LÖFFLERSches Methylenblau und Fuchsinessigsäure oder Vesuvin-(Bismarekbraun-)Essigsäure, die man in der Weise herstellt, daß man zu 100 ccm einer 2 proz. wässrigen Fuchsin- oder Vesuvinlösung 2,5 Proz. Eisessig zusetzt. Sie wirken aufhellend und färben die Kerne sowie etwa vorhandene Bakterien fast momentan tief blau, rot oder braun.

Literatur. ALBRECHT, Pathologie der Zelle. Lubarsch-Ostertag, Ergebn. 6. Jahrg. — Derselbe, Zur physiologischen und pathologischen Morphologie der Zelle. Verhandl. d. Deutsch. Pathol. Gesellsch. 1899. — Derselbe, Festschr. f. Bollinger 1902. — ARNOLD, Über Struktur und Architektur der Zellen. Archiv f. mikrosk. Anatomie. Bd. 52. — BEHRENS, Tabellen zum Gebrauch bei mikroskop. Arbeiten. 2. Aufl. Braunschweig, Bruhn. 1892. — Enzyklop. d. mikroskop. Technik. — FREY, Das Mikroskop. Leipzig. — GOLOVINE, Sur le fixage du Neutralrot. Zeitschr. f. wissenschaftliche Mikrosk. Bd. 19. — ISRAËL, Praktikum der patholog. Histologie. Berlin 1893. — KRAUSE, Gibt es eine vitale Färbung? Anat. Anz. Bd. 24. — RANVIER, Traité technique d'histologie. Ed. 2. Paris 1889. — SCHMAUS, Lubarsch-Ostertag, Ergebn. 1. Jahrg. — M. SCHULTZE, Die Anwendung mit Jod konservierter tierischer Flüssigkeiten. Virch. Arch. Bd. 30.

### DRITTES KAPITEL.

## Fixierung und Härtung.

Die Fixierung hat den Zweck, die Struktur und Form der Zellen sowie die Anordnung der Gewebsbestandteile zu einander, so wie sie im Leben oder im Moment des Absterbens vorhanden waren, möglichst zu erhalten bezw. bei bereits abgestorbenen Geweben weitere Zersetzungs Vorgänge zu sistieren.

Die Härtung soll den Geweben eine zur Anfertigung mikroskopischer Schnitte geeignete Konsistenz verleihen.

Eine Fixierung der Zell- und Gewebsstrukturen in dem Zustande, wie er während des Lebens bestand, ist nur bei den pathologischen Objekten möglich, die durch chirurgische Eingriffe dem Lebenden entnommen und sofort in die Fixierungsflüssigkeit gebracht werden. Bei den meisten zur pathologisch-histologischen Untersuchung kommenden Objekten kann durch die Fixierung nur der Zustand festgehalten werden, der in dem Zeitpunkt vorhanden war, wo sie der Leiche entnommen und mit den fixierenden Flüssigkeiten in Berührung gebracht wurden. Da die nach dem Tode eintretenden Zersetzungs Vorgänge die feineren Strukturen um so mehr schädigen, je längere Zeit seit dem Erlöschen des Lebens vergangen ist, so kann nicht dringend genug geraten werden, die Organteile möglichst bald nach dem Tode in die fixierenden Flüssigkeiten einzulegen, da man nur so ein annähernd

getreues Abbild von den Verhältnissen, wie sie vor dem Tode bestanden, erhalten kann. Insbesondere gilt dies von Präparaten, bei denen es sich um den Nachweis von Mikroorganismen handelt, um eine post-mortale Entwicklung oder ein Weiterwachsen bereits im Leben vorhandener Formen sicher hintanzuhalten.

Über die Wirkungsweise der Fixierungsmittel auf die Zellen sind von A. FISCHER sehr eingehende und gründliche Untersuchungen angestellt worden, aus denen hervorgeht, daß bei Beurteilung der in fixierten Präparaten hervortretenden Zellstrukturen große Vorsicht geboten ist. Es kann daher nicht dringend genug geraten werden, neben fixierten Präparaten auch frische zu untersuchen. Jedem, der sich eingehend mit Protoplasma- und Kernstrukturen beschäftigen will, sei das Studium des FISCHERSCHEN Buches (Fixierung, Färbung und Bau des Protoplasmas, Jena 1899) angelegentlichst empfohlen.

Da die zur Fixierung dienenden Substanzen mehr oder minder härtend wirken und die Härtungsflüssigkeiten meist auch zu gleicher Zeit die Gewebe fixieren, so lassen sich die Fixierungs- und Härtungsmethoden nur schwer auseinander halten und sollen im folgenden auch zusammen besprochen werden.

Beim Fixieren sind folgende allgemeine Regeln zu beachten:

1. Die betreffenden Objekte müssen möglichst klein, insbesondere möglichst dünn sein (nicht dicker als höchstens 1—5 mm), weil nur bei dünnen Objekten ein vollständiges Eindringen der Fixierungsflüssigkeit in die innersten Schichten möglich ist. Größere Objekte, z. B. ganze Organe, lassen sich überhaupt nicht, falls sie nicht von kleinen Versuchstieren stammen, in genügender Weise fixieren, man müßte sie denn gerade von den Blutgefäßen aus mit den Fixierungsflüssigkeiten injizieren, wobei freilich der Blutgehalt verloren geht.

Dünne flächenhafte Gewebe (Netz, seröse Häute, Magen- und Darmwand etc.) spannt man, um Schrumpfungen zu vermeiden, auf einer geeigneten Unterlage (Kork, Holzbrettchen) mit Nadeln auf. Bei Fixierung in Metallösungen (Sublimat, Osmiumsäure etc.) dürfen Nadeln von Metall nicht benutzt werden, man bedient sich in solchen Fällen am besten der Igelstacheln oder feiner, spitzer Hornnadeln zur Befestigung.

2. Die angewendete Flüssigkeit ist stets sehr reichlich zu bemessen und soll stets mindestens das Zehn- bis Zwanzigfache des Volumens von dem zu fixierenden Objekt betragen.

3. Das zu fixierende Objekt muß von allen Seiten von der Fixierungsflüssigkeit umspült werden, was am leichtesten dadurch erreicht wird, daß es auf Watte, Glaswolle oder Fließpapier gelagert wird. Um ein Ankleben des Objekts auf der Unterlage zu vermeiden, muß man sowohl letztere wie ersteres mit der Fixierungsflüssigkeit benetzen.



4. Nach ausreichender Fixierung, die je nach der angewendeten Flüssigkeit in verschieden langer Zeit erzielt wird, müssen die Objekte in den meisten Fällen sorgfältig in fließendem Wasser 12—14 Stunden lang ausgewaschen (Auswaschvorrichtung s. S. 11) und in Alkohol von steigender Konzentration in der Weise nachgehärtet werden, daß man sie zunächst auf 24 Stunden in Alkohol von 70 Proz., dann ebenso lange in 90 proz. und schließlich in absoluten Alkohol einlegt. Nur so verhindert man stärkere Schrumpfungen, die beim direkten Einlegen in absoluten Alkohol unvermeidlich sind. Das Auswaschen der Fixierungsflüssigkeit in Wasser hat zu unterbleiben, wenn die erstere als Beize für nachfolgende Färbungen dienen soll (z. B. bei Fixierung des Nervensystems in chromsauren Salzen).

Was die im einzelnen Falle zu wählende Fixierungs- bzw. Härtungsflüssigkeit anbetrifft, so lassen sich darüber bestimmte Vorschriften nicht geben. Da einerseits die Fixierungsmittel nicht alle in der gleichen Weise wirken und andererseits manche Färbemethoden bestimmte Fixierungsmittel voraussetzen, so ist es häufig, und zwar besonders da, wo man von vornherein den Gang der Untersuchung und ihr Resultat nicht vollständig überblicken kann, empfehlenswert, Teile des zu untersuchenden Objektes mit verschiedenen Fixierungsflüssigkeiten zu behandeln (z. B. Alkohol, Sublimat-, Formalin-, Chromsäure- und ein osmiumsäurehaltiges Gemisch).

Als Fixierungs- und Härtungsmittel kommen für pathologisch-histologische Zwecke besonders folgende Flüssigkeiten in Betracht.

### 1. Alkohol.

Zur Fixierung wendet man ihn in Konzentrationen von 96—100 Proz. an.

Bei schwächeren Konzentrationen (70—90 Proz.) ist die Fixierung unvollkommen, auch verläuft die Härtung langsamer, ist aber schonender. Behufs Fixierung bringt man kleinere, auf mit Alkohol getränkte Watte oder Fließpapier gelagerte Objekte (s. S. 20 Nr. 3) in Alkohol von 96—100 Proz., den man, auch wenn er nicht trübe ist, alle 6—8 Stunden wechselt. Nach dreimaligem Wechseln ist das Präparat meist schnittfähig. Die ausfixierten Stücke kann man in 90 proz. Alkohol aufbewahren. Zur einfachen Härtung bzw. Nachhärtung von Objekten, die bereits anderweit fixiert waren, bedient man sich des Alkohols in steigender Konzentration, d. h. man bringt die betreffenden Objekte auf je 24 Stunden in Alkohol von 40 Proz., dann in 70 Proz., dann in 90 Proz., endlich in absoluten Alkohol.

Um aus Alkohol höherer Konzentration eine bestimmte Menge von geringerer Konzentration herzustellen, kann man sich folgender Formel be-

dienen, die allerdings nicht absolut genaue, aber für die gewöhnlichen Arbeiten hinreichende Werte gibt:

$$x = \frac{a \cdot b}{c},$$

worin a die gewünschte Menge des Alkohols geringerer Konzentration, b die gewünschte Konzentration, c die gegebene höhere Konzentration und x die Menge des zur Verdünnung gebrauchten Alkohols höherer Konzentration bedeutet. Um z. B. aus dem von Apotheken und Drogerien gewöhnlich verkauften 90proz. Alkohol 200 ccm Alkohol von 60 Proz. herzustellen bedarf man  $x = \frac{200 \cdot 60}{90} = 125$  ccm 90proz. Alkohol und 75 ccm Wasser.

Die Alkoholhärtung bezw. Fixierung ist besonders da am Platze wo es gilt, mit der Untersuchung möglichst schnell zu einem Resultat zu kommen, also bei rein diagnostischen Untersuchungen. Auch bei Präparaten, die auf Bakterien untersucht werden sollen, wird die Härtung in Alkohol absol. vielfach in Anwendung gezogen, wengleich auch andere Fixierungsmethoden, besonders Sublimat und Formol, hier meist ganz vorzügliche Resultate geben und häufig eine genauere Orientierung über die Lage der Mikroben gestatten, als dies bei reiner Alkoholhärtung der Fall ist.

Ferner zieht man die Fixierung und Härtung in Alkohol absol. dort in Anwendung, wo Substanzen, die in wässrigen Fixierungsflüssigkeiten löslich sind, konserviert werden sollen; besonders ist dies bei Präparaten, die Glykogen und Harnsäure enthalten, der Fall.

Für Untersuchungen aber, bei denen der letztberührte Gesichtspunkt nicht in Frage kommt, und bei denen die Zeit nicht drängt, wendet man die reine Alkoholfixierung jetzt meist nicht mehr an, da ihr manche schwerwiegende Nachteile anhaften. Zuerst ist hier die schrumpfende Wirkung des hoch konzentrierten Alkohols zu nennen, welche, da sie sich auf verschiedene Gewebsbestandteile in verschiedener Weise geltend macht, nicht selten feinere Gewebsstrukturen empfindlich schädigt. Ferner wirkt der Alkohol zerstörend auf die roten Blutkörperchen und auf manche Pigmente. Diese Übelstände kann man zum Teil dadurch paralysieren, daß man dem Alkohol 10 Proz. Formaldehydlösung zusetzt; doch vermag dieses Gemisch die Fixierung in Formalin nicht zu ersetzen.

Anm. Um Alkohol dauernd wasserfrei zu erhalten bezw. um wasserhaltigen Alkohol wasserfrei zu machen, setzt man ihm Cuprum sulfuricum zu, das man durch Ausglühen in einem Porzellantiegel seines Kristallwassers beraubt hat. Das wasserfreie, weiß gefärbte Pulver reißt begierig alles im Alkohol enthaltene Wasser an sich und bläut sich allmählich. Sobald es seine ursprüngliche blaue Färbung wieder angenommen hat, muß es durch neues wasserfreies Kupfervitriol ersetzt bezw. von neuem ausgeglüht werden. Alkohol, der mit Cuprum sulfur. versetzt ist, muß vor dem Gebrauch stets filtriert werden.

Sehr brauchbar für manche Zwecke ist das **Carnoysche Gemisch**, das aus

Alkohol absol.	6 Teile
Eisessig	1 Teil
Chloroform	3 Teile

besteht. Selbst größere Stücke sind in kurzer Zeit, 1—3 Stunden fixiert. Man behandelt die Stücke mit absolutem Alkohol nach, den man nach 24 Stunden wechselt. Einbettung in Paraffin.

Neuerdings wird vielfach zur Fixierung und Härtung

## 2. Aceton

empfohlen. Es wirkt ganz ähnlich wie der absolute Alkohol, aber noch stärker wasserentziehend als dieser und infolgedessen auch stärker schrumpfend. Es löst Harnsäure und Glykogen nicht, auch osmierte Fette bleiben in ihm erhalten, wenn man es nur kurze Zeit auf die osmierten Objekte einwirken läßt. Es fixiert und härtet dünne Gewebsscheiben (1—2 mm dick) in kurzer Zeit (30 Min.), doch ist dabei die Kernstruktur häufig nicht besonders gut erhalten. Die meisten der gebräuchlichsten Färbungen gelingen an in Aceton fixierten Präparaten gut. Als alleiniges Fixierungsmittel möchte ich es aber aus den oben bei Besprechung der Alkoholfixierung angegebenen Gründen, insbesondere wegen seiner intensiv schrumpfenden Wirkung nicht empfehlen. Dagegen ist es vorteilhaft zur Entwässerung von bereits fixierten Objekten bei der Paraffineinbettung. Hier hat es außerdem noch den Vorteil, daß die Behandlung der Objekte mit Xylol oder einem anderen Vorharz in Wegfall kommen kann, da sich Aceton in Paraffin löst und wegen seines niedrig liegenden Siedepunktes (56 °) leicht aus dem Paraffin verdampft. (Näheres siehe bei Paraffineinbettung ~~in~~ Schnelleinbettung.) Man hüte sich die Objekte länger als zur Fixierung und Wasserentziehung nötig ist, in ihm liegen zu lassen, da sie sonst sehr stark schrumpfen und bei nachfolgender Paraffineinbettung so hart und spröde werden, daß sich nur schwer genügend feine Schnitte erzielen lassen.

Die Nachteile, die der Alkohol- und Acetonfixierung anhaften, sucht man durch andere Fixierungsmethoden zu vermeiden. Ihre Anwendung ist zwar umständlicher und mühevoller, aber die weit besseren Resultate, die man erzielt, wiegen die Umständlichkeit und größere Mühewaltung vollständig auf.

## 3. Sublimat.

Es gibt in den meisten Fällen ausgezeichnete Resultate und ist für von Menschen stammendes (operatives und Leichen-) Mate-

ria sehr zu empfehlen, da es die Zell- und Gewebsstrukturen vortrefflich fixiert und die roten Blutkörperchen und Pigmente sehr schön konserviert. Die zu fixierenden Stücke müssen sehr dünn sein, um eine gute Durchfixierung zu erzielen.

Zur Erzielung guter Resultate sind folgende Vorsichtsmaßregeln zu beachten:

1. Die zu fixierenden Objekte müssen möglichst dünn sein.
2. Die Gefäße, in denen die Fixierung vorgenommen wird, müssen gut verschlossen sein.
3. Die fixierten Präparate sind, um die höchst störenden Sublimatniederschläge zu entfernen, gründlich 24 Stunden lang in fließendem Wasser auszuwaschen.

4. Die Nachhärtung erfolgt in Alkohol von steigender Konzentration.

Um Sublimatniederschläge sicher zu vermeiden, legt man die Präparate nach dem Fixieren bezw. Auswässern auf 24 Stunden in eine dunkelbraunrote Lösung von Jod in 70 proz. Alkohol, die man so oft wechselt, als noch eine Entfärbung eintritt. Die Gelbfärbung, die dabei die Präparate annehmen, verschwindet beim Nachhärten in Alkohol. Finden sich Sublimatniederschläge in den bereits fertiggestellten Schnitten, so legt man sie in Jodalkohol auf 30–60 Minuten ein und behandelt sie mit Alkohol nach.

P. MAYER empfiehlt zur gründlichen Entfernung des Sublimats, die für Färbungen mit Pikrokarmen und mit Karmin unbedingt nötig ist, eine alkoholische Jodjodkaliumlösung von folgender Zusammensetzung: Man löst 5 g Jodkalium in 5 cem dest. Wasser und setzt dies zu einer Lösung von 0,5 g Jod in 45 cem 95proz. Alkohols. Man mischt diese Lösungen mit gleichen Teilen Alkohol oder Wasser und legt die Präparate auf 24 Stunden in dieses Gemisch. Gründliches Entfernen des Jods durch Auswaschen in Alkohol ist unbedingt nötig, da Spuren von Jod, die in den Präparaten bleiben, Färbungen mit Hämatoxylin und Anilinfarben allmählich zerstören.

Sollten sich die Sublimatpräparate schlecht färben, was bei ungenügendem Auswässern oder zu langer Fixierung in Sublimat mitunter vorkommt, so kann man häufig durch Einlegen der Schnitte in Jodalkohol auf 1–2 Stunden und Auswaschen in 70 proz. Alkohol Abhilfe schaffen.

Zur Färbung von Sublimatpräparaten empfiehlt sich am meisten eine Doppelfärbung mit Hämatoxylin und Eosin, das BIONDI-HEIDENHAINsche Gemisch und die HEIDENHAINsche Eisenalaunhämatoxylinmethode. Karminfärbungen gelingen nur in Präparaten gut, bei denen das Quecksilber durch Nachbehandeln mit Jodalkohol bezw. Jodjodkaliumalkohol gründlich entfernt ist.

Vier verschiedene Lösungen bezw. Gemische, die im allgemeinen gleichgute Resultate geben, erfreuen sich großer Beliebtheit.

a) Die konzentrierte wässrige Lösung, in der die Stücke 3—6 Stunden bleiben.

b) Kochsalzsublimatlösung von folgender Zusammensetzung:

Hydrargyrum bichlorat.	45,0 g
Natr. chlorat.	5,0 „
Aq. dest.	950,0 ccm.

Fixierdauer wie bei a.

c) Sublimateisessig:

Sublimat	3 g
Eisessig	1 ccm
Aq. dest.	100 „

In diesem Gemisch, das weniger schrumpfend wirkt, bleiben die Präparate 24 Stunden.

d) Die Zenkersche Mischung.

Sie besteht aus einer Mischung von:

	Sublimat	5,0	} werden in der Wärme gelöst.
MÜLLERSche Flüssigkeit	Kaliumbichromat.	2,5	
	Natrium sulfuric.	1,0	
	Aq. destill.	100,0	

Man setzt ihr kurz vor dem Gebrauch 5 Teile Eisessig zu.

Die zu fixierenden Objekte werden 24 Stunden lang in die Lösung eingelegt und nach gründlicher Auswässerung in fließendem Wasser (24 Stunden) in Alkohol von steigender Konzentration nachgehärtet.

Die Flüssigkeit dringt auch in größere Stücke schnell und gleichmäßig ein, fixiert Kern- und die meisten Protoplasmastrukturen gut, läßt weniger leicht als die reine Sublimatlösung Quecksilberniederschläge nach dem Auswässern zurück und verleiht dem Präparat bei Paraffineinbettung eine bessere Schnittfähigkeit, als dies bei reiner Sublimathärtung der Fall ist (besonders in die Augen springend bei dem Intestinaltraktus, an Schleimhäuten und den serösen Häuten). Als Nachteil ist zu nennen, daß die Präparate mitunter schwer färbbar sind. Doch lassen sich im allgemeinen die meisten Färbemethoden anwenden, vorausgesetzt, daß man mit Jodalkohol nachbehandelt hat.

HELLY hat die ZENKERSche Flüssigkeit in der Weise modifiziert, daß er den Eisessig durch conc. Formalin (5 Teile) ersetzt, welches unmittelbar vor dem Gebrauch zugefügt wird. Man fixiert in dem HELLYSchen Gemisch, das weniger quellend wirkt wie das ZENKERSche, 4 1/2—5 Stunden, wäscht gründlich in fließendem Wasser aus und härtet in steigendem Alkohol nach. Jodierung ist nicht nötig.

Anm. Die neuerdings empfohlene Fixierung in 5proz. wässriger Sublaminlösung hat vor der Sublimathärtung keine Vorzüge und ist teuer.

#### 4. Formalin.

Das Formalin<sup>1)</sup> oder Formol ist eine konzentrierte ca. 40 proz. Lösung von Formaldehyd (Methanal) in Wasser: Formaldehydum solum des deutschen Arzneibuchs. Alle in den folgenden Abschnitten über den Prozentgehalt einer Formalinlösung gemachten Angaben beziehen sich auf ihren Prozentgehalt an Formaldehyd. Es ist für die Zwecke der pathologischen Histologie ein sehr gutes Fixierungsmittel, weil es nicht nur alle Zell- und Gewebsstrukturen erhält, sondern auch fast alle Färbemethoden (inkl. Bakterienfärbung) gestattet. Besonders möge hier auf die vorzügliche Konservierung der roten Blutkörperchen hingewiesen werden. Außerdem hat es den großen Vorzug, daß einerseits die Fixierung nur kurze Zeit in Anspruch nimmt und ein längeres Verweilen in ihm nichts schadet, andererseits, daß es selbst in relativ dicke Scheiben (bis 0,5 cm) schnell und gründlich eindringt und die Entwicklung bezw. das Weiterwachsen der Bakterien fast momentan aufhebt.

Es wird in 4—10 proz. Lösungen angewendet, d. h. man verdünnt die in den Handel kommende meist 40 Proz. Formaldehyd enthaltende Stammflüssigkeit mit 10—4 Teilen destillierten Wasser.

Man bringt die Präparate auf 3—24 Stunden und länger in die Formalinlösung. Auswässerung vor der Nachhärtung in Alkohol ist im allgemeinen nicht notwendig; nur für Färbungen mit Karmin ist es nach den Erfahrungen des Verfassers vorteilhaft, die Präparate gründlich auszuwässern wie auch bei Bakterienfärbungen. Auch kann man die Präparate direkt nach der Fixierung nach kurzem Abspülen in Wasser auf dem Gefriermikrotom schneiden, wobei man feine, sich nicht rollende und nicht klebrige Schnitte erhält, die bei nachträglicher Färbung alle Details besser zeigen, als nicht fixierte ausgefrorene Präparate. WEIGERT empfiehlt das Formalin auf das angelegentlichste für die Fixierung des Zentralnervensystems (Näheres s. u.). Nicht selten findet man in Schnitten von in Formalin fixierten Geweben feine kristallinische schwarze oder schwarzbraune Niederschläge, die mitunter sehr störend wirken, besonders wenn es sich um Gewebe handelt, die Pigmente enthalten. Zu ihrer Entfernung sind von VEROCAÿ verschiedene Methoden angegeben worden. Am meisten empfiehlt er folgende Methode. Man bringt die Schnitte auf 10 Minuten in folgende Lösung:

1 proz. wässrige Kalilauge (1 g Kal. caust. fus. auf 100 Wasser)	1 Teil
50 proz. Alkohol	100 Teile

1) Die Stammlösung als auch die Verdünnungen sind in dunklen bezw. in braunen Glasflaschen aufzubewahren, da das Licht das Formaldehyd zersetzt.

Man wäscht sie dann 5 Minuten in zweimal gewechseltem Wasser aus, überträgt sie auf 5 Minuten in 80 proz. Alkohol und dann in Wasser.

Sehr empfehlenswert ist zur Fixierung das

#### Orthsche Gemisch.

MÜLLERSche Lösung 90,0 ccm

Formalin (Stammlösung) 10,0 „

Das Gemisch ist stets frisch zu bereiten. Man fixiert darin 24 Stunden und wäscht dann in fließendem Wasser aus. Man kann auch, um eine intensivere Chromierung zu erzielen, die für manche Färbungen (Nervensystem) angezeigt ist, die in dem ORTHSchen Gemisch fixierten Stücke in MÜLLERScher Lösung aufbewahren, die dann öfter zu wechseln ist (s. MÜLLERSche Lösung).

In Stücken, die im ORTHSchen Gemisch fixiert wurden, treten Niederschläge nicht auf. Bei längerer Fixierung in dem Gemisch werden die Stücke leicht brüchig.

Anm. Für den Nachweis der Pestbazillen in Gewebstücken ist die Formalinhärtung nicht zu empfehlen, da sie bei Anwendung von Formalin sich schwer bzw. gar nicht färben. Ebenso versagt mitunter bei Präparaten, die lange in Formalin oder KAISERLINGSchem Gemisch gelegen haben, die Färbung der Tuberkelbazillen nach der ZIEHLSchen Methode. (KOCH-EHRLICHSche Methode versagt dabei weniger häufig.) Allerdings scheinen sich in dieser Hinsicht die verschiedenen Fabrikationsmarken des Formalins verschieden zu verhalten. Nach FAHR schädigt das Scheringsche Formalin die Tuberkelbazillenfärbung nicht. Die Angabe des Verfassers über die schädigende Einwirkung des Formalins auf die Tuberkelbazillenfärbung stützt sich auf Erfahrungen, die bei Verwendung von Geheschem Formalin gemacht wurden.

Auch die von KAISERLING, JONES, MELNIKOW RASWEDENKOW und PICK zur Konversierung der Eigenfarbe der Organe empfohlenen Gemische sind zur Fixierung der histologischen Gewebstrukturen gut zu gebrauchen; will man von solchen Präparaten, die in Glyzeringemischen gelegen haben, Gefrierschnitte anfertigen, so muß man vorher auswässern.

Ich gebe hier die KAISERLINGSche Vorschrift wieder, weil nach ihr z. Z. wohl am meisten gearbeitet wird.

#### 1. Fixation in:

Formalin	200,0 ccm
Wasser	1000,0 „
Kalium nitric.	15,0 g
Kalium acet.	30,0 „

2. Nachbehandlung mit Alkohol zur Wiederherstellung der Farbe des Blutes.

## 3. Übertragen in ein Gemisch von:

Wasser	2000,0 ccm
Kalium acet.	200,0 g
Glyzerin	400,0 ccm

Hinsichtlich der bei der Fixation und Nachbehandlung zu beobachtenden Maßnahmen sei auf den KAISERLINGSchen Originalartikel: Virch. Archiv Bd. 147, S. 389 verwiesen.

Da Formalin Harnsäure löst, ist es in Fällen, bei denen es auf den Nachweis dieser Substanz ankommt (Harnsäureinfarkte, gichtische Ablagerungen usw.), nicht zu gebrauchen. Ebenso ist es wegen der sich in ihm bildenden Ameisensäure imstande, Kalk aufzulösen, was bei Untersuchungen, bei denen es auf den Nachweis kleinster Kalkmengen ankommt, wohl zu berücksichtigen ist.

Will man diese lösenden Eigenschaften des Formalins vermeiden und harnsaure Salze durch Formalin konservieren, so fixiert man die betreffenden Objekte auf einem Drahtnetz liegend, in einem festverschlossenen Gefäß, auf dessen Boden man mit reinem Formalin getränkte Watte gebracht hat, etwa 4—5 Stunden, überträgt sie dann direkt in 93 proz. Alkohol, dem man etwas Quecksilberoxyd (pulverisiert) zugesetzt hat, auf 24 Stunden, und bringt sie dann in ein mit Glyzerin gefülltes Gefäß, dem man ebenfalls Quecksilberoxyd, das durch die sich bildende Ameisensäure allmählich zersetzt wird und deshalb wieder ersetzt werden muß, zugefügt hat (WESTENHÖFFER).

### 5. Chromsäure.

Sie kommt in 0,05—0,5 proz. Lösungen zur Verwendung (schwächere Konzentrationen sind vorzuziehen). Die Objekte, die wegen des schweren Eindringens der Flüssigkeit sehr klein und besonders sehr dünn sein müssen, verweilen je nach ihrer Größe 24 Stunden bis mehrere Tage in der Lösung, die täglich gewechselt werden muß. Sodann werden sie gründlich in fließendem Wasser ausgewaschen und im Dunkeln in Alkohol von steigender Konzentration nachgehärtet.

Die Chromsäure fixiert die Kernstrukturen nicht schlecht, hat aber den Nachteil, nachträgliche Färbungen zu erschweren. Dies ist auch der Grund, weswegen sie neuerdings nicht mehr für sich allein, sondern mit anderen Substanzen vermischt bzw. in ihren Salzen angewendet wird.

### 6. Die doppelchromsauren Salze.

Kalium-, Natrium-, Ammoniumbichromat werden in konzentrierten wässrigen (ca. 5 proz.) Lösungen zur Härtung des Nervensystems benutzt (Näheres s. u. Nervensystem, besonders auch bezügl. der Schnellhärtungen mit Zusatz von Chromalaun und Fluorchrom).



### 7. Müllersche Flüssigkeit.

Zusammensetzung:

Doppelchromsaures Kali	2,5 g
Schwefelsaures Natron	1 „
Destilliertes Wasser	100 cem.

Die Objekte werden in reichliche Mengen der Flüssigkeit eingelegt und verbleiben hier bei gewöhnlicher Zimmertemperatur mindestens zehn Wochen und länger. Größere Objekte, besonders ganze Gehirne, die stets mehrfach und tief eingeschnitten werden müssen, weil sonst in den inneren Schichten Fäulnis eintritt, müssen  $\frac{1}{4}$  bis  $\frac{1}{2}$  Jahr in der Flüssigkeit verbleiben.

Die Flüssigkeit ist in der ersten Woche täglich, während der zweiten und dritten Woche jeden zweiten Tag und später einmal wöchentlich zu wechseln.

Um Pilz- und Schimmelbildung hintanzuhalten, empfiehlt es sich, der Flüssigkeit in späteren Stadien der Härtung ein kleines Stück Kampher zuzusetzen.

Durch Einwirkung der Wärme kann die Härtungsdauer bedeutend abgekürzt werden. Man stellt die in sehr reichliche Flüssigkeit gelegten Objekte in den Brütöfen ( $37^{\circ}$  C.), wechselt die Flüssigkeit täglich und erhält innerhalb von 10—14 Tagen durchgehärtete Präparate.

Nach vollendeter Härtung können die Objekte direkt mit dem Gefriermikrotom geschnitten werden, oder sie werden zunächst in fließendem Wasser 24 Stunden ausgewaschen (mit Ausnahme des Nervensystems) und dann in Alkohol von steigender Konzentration nachgehärtet. Die Nachhärtung muß bei allen in chromsauren Salzen und Chromsäure gehärteten Objekten im Finstern vorgenommen werden, da sich bei Einwirkung des Tageslichtes unlösliche Chromniederschläge bilden.

Zur Färbung wendet man am zweckmäßigsten Hämatoxylin ev. mit Nachfärbung mit Eosin an, auch Karminfärbungen geben gute Resultate.

Die MÜLLERSche Lösung war bis vor kurzem eines der beliebtesten Härtungsmittel in der pathologischen Histologie deswegen, weil sie wenig schrumpfend auf die Gewebe wirkt, die roten Blutkörperchen sehr gut konserviert und den Objekten eine ausgezeichnete Schnittfähigkeit (besonders bei Paraffineinbettung in die Augen fallend) verleiht. Heutzutage, wo wir eine Anzahl von Fixierungsmitteln besitzen, die zum mindesten dasselbe leisten wie die MÜLLERSche Lösung (Formalin, Sublimat, ZENKERSche Flüssigkeit usw.), dürfte sich ihre Anwendung immer mehr einschränken, zumal sie eine Anzahl recht schwer-

wiegender Nachteile besitzt. Besonders sei hier darauf hingewiesen, daß sie die Protoplasma- und vor allem die Kernstrukturen schwer schädigt, ferner, daß die Fäulnisvorgänge, die sich in den der Leiche entnommenen Teilen bereits eingestellt haben, nicht sofort sistiert, die postmortale Entwicklung bezw. die Weiterentwicklung von Bakterien nicht hemmt und infolgedessen bei Untersuchungen auf Bakterien nicht zu gebrauchen ist. Doch wird durch die MÜLLERSche Lösung im allgemeinen die Färbbarkeit der meisten Bakterien zwar vielleicht etwas erschwert, aber nicht aufgehoben.

Auch für die Härtung des Nervensystems, bei der die MÜLLERSche Flüssigkeit eine dominierende Stellung einnahm, dürfte sie in Zukunft weniger in Betracht kommen, da, wie WEIGERT hervorgehoben hat, die doppelchromsauren Salze für sich allein mehr und Besseres leisten.

Die Nachteile, die der Härtung in MÜLLERScher Lösung anhaften, lassen sich zum Teil dadurch aufheben, daß man die Objekte zunächst in Formalin fixiert und erst dann mit MÜLLERScher Lösung nachbehandelt oder direkt in MÜLLER-Formalin (ORTHSches Gemisch s. ob. Seite 27) einlegt. Diese Methode ist besonders für Härtung des Zentralnervensystems zu empfehlen, ferner aber auch da am Platze, wo die Objekte bei alleiniger Härtung in Formalin eine spröde Konsistenz erlangen, die bei Paraffin-einbettung das Schneiden erschwert. Bei der Nachhärtung in MÜLLERScher Lösung ist die Konsistenz meist eine für das Schneiden in Paraffin sehr geeignete.

## 8. Osmiumsäure und Osmiumsäure-Gemische.

Vorbemerkungen: Bei dem Gebrauche osmiumsäurehaltiger Lösungen sind folgende Punkte zu beachten:

1. Die Lösungen sind mit frisch ausgekochtem destilliertem Wasser herzustellen und in einer mit Glasstöpsel verschlossenen Flasche unter Abschluß des Lichtes aufzubewahren. Korkstöpsel sind wegen der in ihnen enthaltenen Gerbsäure zu vermeiden. Die Gemische sind nicht lange haltbar.

2. Da die Osmiumsäure nur sehr schwer und wenig tief in die Gewebe eindringt, dürfen, um eine vollständige Durchträngung zu erzielen, nur ganz dünne Gewebstücke (1—2 mm) verwendet werden. Sie müssen, um der Säure von allen Seiten Zutritt zu gewähren, öfter mit Glasnadeln umgewendet werden.

3. Die Fixierung ist — bei Anwendung reiner Osmiumsäure — im Dunkeln vorzunehmen.

4. Nach der Fixierung ist sehr gründlich 12—24 Stunden in

fließendem Wasser auszuwaschen. Bei ungenügender Wässerung färbt sich der zum Nachhärten benutzte Alkohol durch Niederschläge reduzierter Osmiumsäure rasch schwarz. Es können dabei auch in den zu härtenden Objekten schwarze Niederschläge auftreten, die zu Trugbildern Veranlassung zu geben geeignet sind.

5. Bei der Einbettung osmierter Stücke müssen alle Substanzen vermieden werden, die das durch Osmium geschwärzte Fett zu lösen instande sind. Da Äther zu diesen Substanzen gehört, ist Celloidin-einbettung wenig zu empfehlen. Bei der Paraffineinbettung darf Xylol oder Terpentinöl nicht zur Verwendung kommen; man muß sich vielmehr des Petroleumäthers von 100<sup>0</sup> Siedepunkt (COLLASAK) oder des reinen Benzins (HANDWERCK) bedienen. Auch Aceton ist angängig, doch dürfen die Objekte in ihm nur kurze Zeit verweilen. Paraffinschnitte sind nach der japanischen Methode aufzukleben.

6. Das zum Aufhellen der Schnitte benutzte ätherische Öl darf nur kurze Zeit einwirken und muß möglichst gründlich durch reines Benzin entfernt werden. Zum Einschluß ist möglichst zähflüssiger, wenig Xylol enthaltender Kanadabalsam zu benutzen, den man durch Erwärmen erweicht hat. HANDWERCK-SCHMAUS empfehlen, die Präparate ohne Deckgläschen in venetianischem Terpentin aufzubewahren.

7. Will man die Schnitte in einem weniger stark lichtbrechenden Medium konservieren, so wendet man Kalium aceticum an, da Glycerin sich nach und nach schwarz färbt.

Kommt es darauf an die durch die Osmiumsäure bewirkte Schwärzung aus dem Gewebe wieder zu entfernen, so wendet man die im zwölften Kapitel (Abschnitt Pigmente) angegebenen Bleichmethoden an.

Zur Fixierung dienen folgende Lösungen:

a) **Reine Osmiumsäure**

in 1 proz. Lösung zur Konservierung des Fettes und bei Untersuchung des Nervensystems. Nach 24 stündigem Aufenthalt in der Lösung werden die Objekte gründlich ausgewässert und event. in Alkohol nachgehärtet. In Objekten, die in reiner Osmiumsäure fixiert sind, lassen sich nur sehr schwer Kernfärbungen erzielen. Am besten eignet sich dazu Safranin.

b) **Das Flemmingsche Säuregemisch.**

Es besteht aus:

1 proz. Chromsäure 15 Teile  
 2 proz. Osmiumsäure 4 „  
 Eisessig 1 Teil oder weniger.

Die Objekte bleiben 24 Stunden oder länger in der Lösung, werden gründlich (24 Stdn.) in fließendem Wasser ausgewässert und in Alkohol von steigender Konzentration nachgehärtet.

Das FLEMMINGSche Gemisch dient vorwiegend zum Fixieren der Kernstrukturen (Kernteilungen) und des Fettes. Die FLEMMINGSche Lösung findet aber auch sonst vielfach Anwendung, da man durch sie sehr klare Bilder der Gewebsstrukturen erhält.

Zur Färbung wird vorwiegend Safranin gebraucht, doch geben auch Gentianaviolett und Karbolfuchsin gute Bilder. Die Hämatoxylinfärbungen nehmen die Schnitte nur sehr schwer an.

c) **Das Altmannsche Gemisch.**

5 proz. Kaliumbichromatlösung }  
2 proz. Osmiumsäure } zu gleichen Teilen gemischt.

Kleine, dünne Stückchen werden möglichst unmittelbar nach dem Tode 24 Stunden lang in dem Gemisch fixiert, dann gründlich ausgewaschen und in Alkohol nachgehärtet. Einbettung in Paraffin.

Das ALTMANNsche Gemisch dient zur Fixierung der Granula. Färbung s. u.

d) **Das Hermannsche Gemisch.**

Es besteht aus:

1 proz. Platinchloridlösung 15 Teile  
2 proz. Osmiumsäurelösung 4 Teile  
Eisessig 1 Teil.

Kleine und besonders dünne Objekte werden 1—4 Tage in dem Gemisch fixiert, dann in fließendem Wasser 3—12 Stunden ausgewaschen und in Alkohol nachgehärtet.

Das HERMANNsche Gemisch konserviert neben den Kernstrukturen auch die Protoplasmastrukturen ausgezeichnet, ist aber sehr teuer.

Färbung mit Safranin bezw. Gentianaviolett.

Anm. Von sonstigen Fixierungsflüssigkeiten, die aber für pathologisch-histologische Zwecke nur selten in Anwendung kommen, seien noch folgende erwähnt:

die 3proz. wässrige Salpetersäure, spez. Gew. 1,4;  
die konzentrierte wässrige Pikrinsäure;  
die KLEINENBERGSche Pikrinschwefelsäure (100 ccm gesättigte wässrige Pikrinsäure + 2 ccm Schwefelsäure, filtrieren und 300 ccm Wasser);  
die RABLSche Chromameisensäure (200 Teile 0,3 proz. Chromsäure und 4—5 Tropfen konzentrierte Ameisensäure). (Stets frisch zu bereiten!)

Die Objekte bleiben 12—24 Stunden in den Fixierungsflüssigkeiten und werden nach gründlichem Auswaschen in Wasser in Alkohol nachgehärtet.

Trichloressigsäure in 5proz. Lösung (HEIDENHAIN) mit sofortiger Übertragung in mehrere Male zu wechselnden absoluten Alkohol.

Das FOLSche Gemisch hat vor dem FLEMMINGSchen für pathologisch-histologische Zwecke keine Vorzüge.

## 9. Die Kochmethode

dient zur Erhärtung und zu gleicher Zeit zur Fixierung von eiweißhaltigen, in den Geweben enthaltenen Flüssigkeiten durch Koagulier-

rung des Eiweißes. Es lassen sich durch sie Lungenödem, Cysteninhalte, in den Nieren Harneiweiß gut zur Anschauung bringen.

Anwendung: Kleine Gewebswürfel von 1—1,5 cm Kantenlänge werden in kochendes Wasser geworfen und in ihm  $\frac{1}{2}$ —1 Minute belassen, darauf in Alkohol von 90—100 Proz. nachgehärtet.

Literatur. J. BLUM, Formol als Konservierungsflüssigkeit. Zool. Anz. 1893. — F. BLUM, Notiz über die Anwendung des Formaldehyds als Härtungs- und Konservierungsmittel. Anat. Anz. Bd. 9. — Derselbe, Das Formaldehyd als Härtungsmittel. Zeitschr. f. wiss. Mikrosk. Bd. 10. — Derselbe, Über Wesen und Wert der Formolhärtung. Anat. Anz. Bd. 11. — COLLASAK, Arch. f. Entwicklungsmechanik. Bd. 6. — FLEMMING, Neue Beiträge zur Kenntnis der Zellteilung. Arch. f. mikrosk. Anat. Bd. 29. — Derselbe, Mitteilungen zur Färbetechnik (Fixierungsflüssigkeit). Zeitschr. f. wissenschaftl. Mikrosk. Bd. 1. — Derselbe, Über die Wirkung der Chromosmiumessigsäure auf Zellkerne. Arch. f. mikrosk. Anat. Bd. 37. — Derselbe, Über die Löslichkeit osmierten Fettes. Zeitschr. f. wiss. Mikrosk. Bd. 6. S. 39 u. 178. — A. FISCHER, Neue Beiträge zur Kritik der Fixierungsmethoden. Anat. Anz. Bd. 9 u. 10. — FOL, Die mikrosk.-anatom. Technik. Leipzig 1884. — GEROTA, Contribution à l'étude du formol etc. Intern. Monatsschr. f. Anat. u. Phys. Bd. 13. — HANDWERCK, Verhalten der Fettkörper zu Osmiumsäure und Sudan. Zeitschr. f. wissenschaftl. Mikrosk. Bd. 15. — HANNOVER, Die Chromsäure, ein vorzügliches Härtungsmittel. JOH. MÜLLERS Arch. 1840. — HEIDENHAIN, Die Trichloressigsäure als Fixierungsmittel. Zeitschr. f. wissenschaftl. Mikrosk. Bd. 22. — HELLY, Eine Modifikation der ZENKERSCHEN Fixierungsflüssigkeit. Ibid. Bd. 20. — HERMANN, Beitr. zur Histologie des Hodens. Arch. f. mikrosk. Anat. Bd. 34. — Derselbe, Technik in: Ergebnisse der Anatomie und Entwicklungsgeschichte von MERKEL u. BONNET. Bd. 2. Abt. 2. — Derselbe, Über die Anwendung des Formalins. Anat. Anz. Bd. 9. — JORES, Die Konservierung anatomischer Präparate mittelst Formalin. Zentralbl. f. allgem. Pathol. Bd. 7. — KLINGMÜLLER u. VEIEL, Sublamin als Fixierungsmittel. Zentralbl. f. path. Anat. Bd. 14. — KULTSCHITZKY, Zur Kenntnis der modernen Fixierungs- und Konservierungsmittel. Zeitschr. f. wissenschaftl. Mikrosk. Bd. 4. — P. MAYER, Aus der Mikrotomtechnik. Internat. Monatsschr. f. Anat. u. Phys. Bd. 4 (Sublimathärtung). — MELNIKOW-RASWEDENKOW, Über die Herstellung anatom. Präparate nach der Formalin-Alkohol-Glyzerin-essigsäuren Salzmethod. Zentralbl. f. allgem. Path. Bd. 8 u. 9. — MERCIER, Die ZENKERSCHE Flüssigkeit. Ibid. Bd. 11. — MÜLLER, MÜLLERSCHE Flüssigkeit. HEINRICH MÜLLERS gesammelte und hinterlassene Schriften. Bd. 1. 1859. — ORTH, Formalin. Berl. klin. Wochenschr. 1896. — PFITZNER, Zur morphol. Bedeutung des Zellkerns. Morphol. Jahrbücher. Bd. 9. (Einfluß der verschiedenen Härtungsflüssigkeiten auf die Zellkerne). — PLENGE, Zur Technik der Gefrierschnitte bei Härtung mit Formaldehyd. Virch. Arch. 144 (ausführliche Literatur über Formaldehyd) und Münchn. med. Wochenschr. 1896. — v. PODWYSOZKI, Experim. Unters. über die Regenerat. des Lebergewebes. Zieglers Beitr. z. path. Anat. Bd. 1. — POSNER, Studien über pathol. Exsudatbildungen (Kochmethoden). Virch. Arch. 79. — RABL, Über Zellteilung. Morphol. Jahrb. Bd. 10. — VAN ROTH, Zur Konservierungstechnik. Anat. Anz. Bd. 11. — REIMAR, Über das Formol als Fixierungsmittel. Fortschr. d. Med. Bd. 12. — M. SCHULTZE u. RUDNEFF, Über die Einwirkung der Übersmiumsäure etc. Arch. f. mikr. Anat. Bd. 1. — F. E. SCHULTZE, Über einen Schmorl, Untersuchungsmethoden. 5. Aufl.

Entwässerungsapparat (Dialysator). Sitzber. d. Ges. naturf. Freunde. Berlin, 1885. — VEROCAY, Beseitigung der Formalinniederschläge aus mikroskopischen Schnitten. Zentralbl. f. allg. Pathol. u. pathol. Anat. Bd. 19. — H. VIRCHOW, Über die Einwirkung des Lichtes auf Gemische von chroms. Salzen. Arch. f. mikrosk. Anat. Bd. 24. — WEIGERT, Schnellhärtung in MÜLLERScher Lösung. Zentralbl. f. d. med. Wissensch. Bd. 20. — Derselbe, Zur Kenntnis der normalen menschl. Neuroglia. Abhandlg. d. SENCKENBERG'schen Naturf.-Gesellsch. Bd. 9. — WESTENHÖFFER, Festschr. f. Salkowski 1904. — ZENKER, Chromkali-Sublimat-Eisessig als Fixierungsmittel. Münchn. med. Wochenschr. 1894.

#### VIERTES KAPITEL.

### Entziehung von Kalk und Fett.

#### A. Entkalkung.

Um Knochen oder Gewebe, die verkalkte oder verknöcherte Teile enthalten, schnittfähig zu machen, ist es notwendig, die Kalksalze zu entfernen. Es muß dies in einer Weise geschehen, daß bei dem Entkalkungsprozeß die übrigen Gewebe möglichst wenig geschädigt werden. Zur Entkalkung dienen Säuren bezw. Säuregemische.

Bei der Entkalkung sind folgende Vorsichtsmaßregeln im Auge zu behalten:

1. Die Objekte müssen vor der Entkalkung gut fixiert und gehärtet sein. Diese Forderung entfällt nur bei den Entkalkungsmitteln, die zugleich fixierend wirken, besonders bei dem FLEMMING'schen Gemisch.

2. Die zu entkalkenden Objekte dürfen nicht allzugroß sein, weil bei größeren Stücken die Entkalkung der innersten Schichten zu lange Zeit in Anspruch nimmt und infolgedessen leicht eine Schädigung der peripheren bereits entkalkten Abschnitte eintritt.

3. Starke Säuren (mit Ausnahme der Salpetersäure) sollen nur mit einem der Quellung entgegenwirkenden Zusatz verwendet werden, z. B. Formalin, Alaun (SCHAEFFER).

4. Die Entkalkungsflüssigkeiten sind stets sehr reichlich zu bemessen, öfter zu wechseln und umzuschütteln.<sup>1)</sup>

5. Nach der Entkalkung, die dann als vollendet angesehen werden kann, wenn die betreffenden Stücke biegsam geworden sind, oder sich

1) Das Umschütteln wird erspart, wenn man sich des von THOMA angegebenen durch die Wasserleitung getriebenen Wasserrades bedient. (Zeitschr. f. wiss. Mikrosk. Bd. 14.)

mit dem Rasiermesser leicht schneiden bzw. eine feine Nadel leicht einstecken lassen, müssen die Stücke gründlich von der Säure befreit werden, da zurückbleibende Säurereste die Färbbarkeit und die feinen Gewebsstrukturen schädigen. Wie SCHAFFER gezeigt hat, ist zur Entfernung der Säure das bisher geübte Verfahren, die Stücke längere Zeit in fließendem Wasser auszuwaschen, bei den meisten Entkalkungsmethoden nicht zu empfehlen, da hierdurch starke Quellungen hervorgerufen werden. Es ist vielmehr dringend empfehlenswert, die Gewebstücke vor dem Auswässern zu entsäuern, was am besten dadurch geschieht, daß man sie nach der vollendeten Entkalkung in 5 proz. Lösungen von Lithium- oder Natriumsulfat oder in 5 proz. Kalialaunlösung auf 12—24 Stunden (bei größeren Stücken unter einmaligem Wechseln der Flüssigkeit) einlegt und dann 48 Stunden in fließendem Wasser auswäscht.

6. Knochen, die Fettmark enthalten, entfettet man vor der Entkalkung, da das Fett das Eindringen der Säure verhindert, und da mitunter, besonders bei Material, das in Alkohol oder MÜLLERScher Lösung gelegen hat, sehr störende Kristallbildungen, die zu unliebsamen Täuschungen Veranlassung geben können, auftreten.

7. Bevor die Stücke in die Entkalkungsflüssigkeit gebracht werden, müssen sie gut in Wasser ausgewaschen werden (nicht nötig bei Formalinfixierung).

8. Zur Einbettung von entkalktem Material wendet man gewöhnlich Celloidin an, da die Stücke in Paraffin meist sehr spröde werden. Bei allen zarteren Objekten, bei denen es sich um die Erhaltung gegenseitiger Lagebeziehungen handelt (Gehörorgan), empfiehlt es sich, die Entkalkung nach vorhergegangener, sorgfältiger Celloidineinbettung vorzunehmen.

Nach SCHAFFER, dem wir sehr eingehende und exakte Untersuchungen über die Wirkungsweise von Entkalkungsflüssigkeiten verdanken, muß eine Säure, die als Entkalkungsmittel dienen soll, folgenden Anforderungen genügen:

1. Sie darf in dem angewandten Prozentverhältnisse keine Quellung des leimgebenden Bindegewebes hervorrufen, auch die übrigen Gewebelemente nicht wesentlich verändern und die Färbbarkeit nicht schädigen.

2. Sie soll ein großes Lösungsvermögen und eine große Lösungsgeschwindigkeit für Kalksalze besitzen.

3. Sie darf im Stück keine Niederschläge hervorrufen und muß leicht aus ihm zu entfernen sein, ohne daß dabei eine wesentliche Quellung eintritt.

Diesen Anforderungen entsprechen am besten folgende Entkalkungsflüssigkeiten:

## 1. Salpetersäure.

### a) Wässrige Salpetersäurelösung.

Sie bewirkt in wässrigen Lösungen von 2—10 Proz.<sup>1)</sup> keine Quellung und beeinträchtigt nicht die Färbbarkeit. Bei Herstellung der Säurelösungen ist zu beachten, daß die Angaben über den Prozentgehalt sich auf das Gewicht und nicht auf das Volumen beziehen. Die Salpetersäure, die bei allen Angaben zugrunde gelegt ist, hat ein spez. Gewicht von 1,414, sie enthält in 100 Gewichtsteilen Wasser 68 g Säure, ist also 68proz. Demnach ist 1 g Säure in rund 1,5 ccm Flüssigkeit enthalten. Zur Herstellung einer 5proz. wässrigen Lösung muß man daher rund 7,5 ccm der Säure von 1,414 spez. Gewicht verwenden. Hat man nur die officinelle Salpetersäure des deutschen Arzneibuches zur Verfügung, so ist zu berücksichtigen, daß sie nur 30proz. ist, und daß demnach 1 g Säure erst in 3,3 ccm der officinellen Säurelösung enthalten ist. Zur Herstellung einer 5proz. wässrigen Lösung sind demnach 16,5 oder rund 17 ccm der officinellen Säurelösung zu verwenden. Man verwendet nach SCHAFFER am besten eine 5proz. wässrige Lösung, in der die vorher gut fixierten Präparate (Fixierung kann in den gebräuchlichen Mitteln vorgenommen werden) rasch entkalkt werden. Nach beendeter Entkalkung bringt man die Stücke nicht direkt in Wasser, da hierbei stets eine mehr oder minder starke Quellung eintritt, sondern behandelt sie zunächst mit einer 5proz. Lösung von Lithium- oder Natriumsulfat oder Kalialaun (bewirkt geringe vorübergehende Quellung) 12—24 Stunden, bei größeren Stücken empfiehlt sich eine Erneuerung der genannten Entsäuerungsmittel. Hierauf werden sie 48 Stunden in fließendem Wasser ausgewaschen.

Die Methode gestaltet sich demnach folgendermaßen:

1. Einlegen der fixierten und in Wasser ausgewaschenen Stücke in 5proz. wässrige Salpetersäure (s. oben) bis zur völligen Entkalkung, bei größeren Stücken ist mehrmaliges Wechseln der Säure angezeigt. (Öfter Umschütteln.)

1) Da 10—20proz. Lösungen nicht wesentlich schneller als 5—10proz. Lösungen entkalken, aber doch das Gewebe schädigen könnten, so bedient man sich zweckmäßiger schwächerer Lösungen.



2. Übertragen in 5proz. Lithium- oder Natriumsulfatlösung oder 5proz. Kalialaunlösung (bei größeren Stücken wechseln) auf 12—24 Stunden.

3. Auswaschen in fließendem Wasser 48 Stunden.

Die Stücke können dann sofort mit dem Gefriermikrotom geschnitten werden oder sie werden in Celloidin eingebettet.

Die Methode ist auch für Objekte brauchbar, die man unentkalkt in Celloidin eingebettet hat (s. o.).

Wie SCHAFFER gezeigt hat, verzögern die meisten gebräuchlichen Zusätze zur Salpetersäure ihre Wirkung, am geringsten Alaun und Phloroglucin, etwas stärker Formalin, am beträchtlichsten starker Alkohol. Obgleich demnach die Salpetersäuregemische weniger leisten als die reine 5proz. wässrige Lösung, sollen doch die gebräuchlichsten Gemische hier Erwähnung finden, da in der Literatur häufig auf sie hingewiesen wird.

#### b) Salpetersäure-Alaunlösung (nach GAYL).

Das Gemisch besteht aus zur Hälfte mit Wasser verdünnter gesättigter wässriger Lösung von Kalialaun, der 5 Proz. Salpetersäure = 7,5 Vol.-Proz. der Säure von 1,414 spez. Gew. oder 17 Vol.-Proz. der offiz. Salpetersäure zugesetzt ist.

Man verfährt wie bei a.

#### c) Salpetersäure-Formalin.

Die in Formalin fixierten Präparate werden in ein Gemisch von  
10proz. Formalin 100 ccm  
Salpetersäure von 1,414 spez. Gew. 7,5—15 ccm oder  
offiz. Salpetersäure 17—35 ccm

ingelegt, bis sie weich geworden sind; hierauf folgt sehr gründliches Auswässern 24—48 Stunden oder bei subtilen Objekten erst eine Entsäuerung in 5proz. Lithium- oder Natriumsulfatlösung bzw. Kalialaunlösung mit nachfolgender Wässerung.

#### d) Phloroglucin-Salpetersäure nach HAUG.

Die entkalkende Flüssigkeit wird folgendermaßen hergestellt:

1 g Phloroglucin wird in 10 ccm reiner Salpetersäure (1,414 spez. Gew.) vorsichtig gelöst. (Erwärmen nicht nötig, es ist aber zu empfehlen, die sehr stürmisch verlaufende Reaktion unter einem Abzug vorzunehmen.) Die rubinrote salpetersaure Phloroglucinlösung wird mit 50 ccm destill. Wasser verdünnt. Diese Stammflüssigkeit wird durch weiteren Zusatz von destill. Wasser und Salpetersäure 10 ccm  $\text{HNO}_3$  : 50 ccm  $\text{H}_2\text{O}$  bis auf 300 ccm verdünnt.

Die Entkalkung vollzieht sich in dieser Flüssigkeit sehr rasch, so daß sie bei kleineren Knochen bereits in einer halben Stunde vollendet ist, bei dichteren größeren Knochen kaum länger als 12 Stunden beansprucht. Gründliche 48stündige Auswässerung.

Bei dieser Methode leidet die Färbbarkeit der roten Blutkörperchen, auch findet nach Beobachtungen von LUBARSCH, die ich bestätigen kann, mitunter eine Lockerung bezw. völlige Loslösung von den dem Knochen ansitzenden weicheren Geweben statt. Ich habe mit der Phloroglucinmethode im allgemeinen keine guten Erfahrungen gemacht.

### e) Alkoholische Gemische von Salpetersäure.

Die Entkalkung vollzieht sich in diesen Gemischen langsam, es treten starke und ungleichmäßige Schrumpfungen ein, die auch beim Auswässern nicht zurückgehen, auch bilden sich in fettreichen Knochen in den Markräumen nicht selten kristallinische Niederschläge (fettsaure Kalkverbindungen?), die störend wirken und zu Irrtümern Veranlassung geben können. Ferner kommt es dabei mitunter zu einem eigentümlichen scholligen Zerfall der Knochensubstanz (eigene Beobachtung), die vielleicht auf die durch den Alkohol bewirkte starke Schrumpfung des partiell entkalkten Knochens zurückzuführen ist. Größere und insbesondere dichtere Knochenstücke sind mit alkoholischem Salpetersäuregemischen überhaupt nicht zu entkalken, mag man die Säure auch noch so lange einwirken lassen. Diese Gemische sind daher nicht empfehlenswert.

Am bekanntesten ist die

#### α) THOMASche Methode.

Die fixierten und in Alkohol gehärteten Objekte kommen in ein Gemisch von

Alkohol 5 Teile  
offiz. Salpetersäure 1 Teil.

Öfteres Umschütteln und Wechseln der Flüssigkeit bis zur völligen Entkalkung, die bei kleineren Objekten Tage, bei größeren 3 Wochen und mehr in Anspruch nimmt.

Hierauf werden die Präparate mit Alkohol abgespült und zur Entsäuerung in 96 proz. Alkohol gebracht, dem bis zum Überschuß präzipitierter kohlenaurer Kalk zugesetzt ist. Bei öfterem Wechseln ist die Entsäuerung in 8—14 Tagen erreicht. Von der vollständigen Entsäuerung überzeugt man sich durch Lakmuspapier; erhält man keine saure Reaktion mehr, so läßt man die Präparate noch einige Tage im Kalkalkohol. Um das Haftenbleiben der Kalkkrümel am Objekt zu verhüten, wickelt man letzteres in Fließpapier ein.

Die ganze Methode gestaltet sich, kurz zusammengefaßt, folgendermaßen:

1. Fixieren und Nachhärten in Alkohol.
2. Entkalken in dem öfter zu wechselnden THOMASchen Gemisch.
3. Abspülen in Alkohol.
4. Entsäuern in Kalkalkohol.

## β) HAUGSche Methode.

Besonders für Sublimat- und Formalinfixierungen geeignet.

Die Objekte werden eingelegt in ein öfter zu wechselndes Gemisch von

Acid. nitric. (spez. Gew. 1,2—1,4)	3—9 ccm
Alkohol absol.	70,0 „
Aq. dest.	30,0 „
Chlornatrium	0,25 g

Die Entkalkung vollzieht sich rasch und angeblich schonend. Auswässern. Nachhärten. Die 9 proz. Lösung ist vorzuziehen.

## 2. Salzsäure.

Sie bewirkt nach SCHAFFER in 3—10 proz.<sup>1)</sup> wässriger Lösung keine Quellung, schädigt aber bei stärkerer Konzentration und längerer Einwirkung das Chromatin und setzt seine Färbbarkeit herab. Sie wird infolgedessen nur in Gemischen angewendet.

## a) Das EBNERSche Gemisch.

Zusammensetzung:

Kalt gesättigte Kochsalzlösung	100 ccm
destill. Wasser	100 „
offiz. Salzsäure	4 „ .

In diese Lösung werden die bereits fixierten und gehärteten Knochenstücke nach vorheriger Auswässerung eingelegt; der Lösung werden täglich 1—2 ccm Salzsäure zugesetzt, um sie auf gleichem Konzentrationsgrad zu halten. Sind die Knochen erweicht, so werden sie gut in fließendem Wasser ausgewaschen und 3—6 Tage in halbgesättigte Kochsalzlösung eingelegt, in der die durch die Wässerung hervorgerufene Quellung rückgängig wird. Sollte die Kochsalzlösung, in der die Stücke liegen, allmählich ihre Reaktion verändern, so neutralisiert man vorsichtig durch Zusatz von verdünnten Ammoniak. Nachhärten in Alkohol.

Nach SCHAFFER ist es zweckmäßiger, die Stücke nach erfolgter Entkalkung sofort in die Kochsalzlösung einzulegen, die als Entsäuerungsmittel dient, und erst dann auszuwässern, weil so die bei der unmittelbaren Auswässerung erfolgende Quellung wegfällt.

Die Entkalkung vollzieht sich mäßig schnell.

## b) Alkoholische Salzsäure-Kochsalzmischung,

fälschlicherweise vielfach als alkoholisches EBNERSches Gemisch bezeichnet, hat zwar den Nachteil, daß unter der Einwirkung des

1) Nach Gewichtsprozenten berechnet. Da die officinelle Säure nur 25 Gewichtsprozent enthält, so muß man zur Herstellung einer 3—10 proz. Lösung 12—40 ccm davon verwenden.

Alkohols nicht selten Schrumpfungen eintreten, bewährt sich aber bei kindlichen Knochen, die in Formalin-MÜLLER fixiert und längere Zeit in MÜLLERScher Lösung nachgehärtet wurden, recht gut.

Zusammensetzung:

Acid. hydrochloric.	2,5 ccm
Alkohol (96 proz.)	500,0 „
Aq. dest.	100,0 „
Chlornatrium	2,5 g

Man löst das Kochsalz in Wasser und gibt die Salzlösung zum Säurealkohol. Will man den Entkalkungsprozeß beschleunigen, so kann man den Säurezusatz auf 5—10 Proz. erhöhen, mit ihm aber auch den Kochsalzgehalt bis auf die Hälfte des Säuregehaltes.

### 3. Ameisensäure.

Wirkt an sich sehr stark quellend und darf nur bei Knochen in Anwendung gezogen werden, die sehr gut in quellungshindernden Mitteln (Formalin, Osmiumsäure und ihre Gemische) fixiert waren, gibt aber dann ausgezeichnete Resultate. Insbesondere ist die Färbbarkeit so gut erhalten, wie bei keiner anderen Entkalkungsmethode, die Entkalkung in MÜLLERScher Lösung ausgenommen, die aber nicht überall anwendbar ist. Sie wird in 20—25 proz. wässriger Lösung angewendet. SCHAFFER empfiehlt konzentrierte Ameisensäure, da sie rascher entkalkt und weniger Quellung hervorruft. Da Auswaschen in Wasser die Quellung steigert, empfiehlt es sich, die entkalkten Stücke direkt in starken Alkohol zu übertragen, den man selbstverständlich so lange wechseln muß, als er noch sauer reagiert. Die Methode ist infolgedessen teuer.

Die Färbbarkeit bleibt sehr gut erhalten.

Recht empfehlenswert ist nach eigenen Erfahrungen ein Gemisch von 10 proz. Formalinlösung und Ameisensäure zu gleichen Teilen, in dem die Entkalkung rasch verläuft, ohne daß stärkere Quellung eintritt. Man bringt nach vollendeter Entkalkung die Stücke auf 2—3 Tage in 10 proz. Formalinlösung, die man öfters wechselt, und wäscht dann in Wasser gründlich aus. Ausgezeichnete Kernfärbung.

Anm. Da in den gebräuchlichen Formalinlösungen bei längerem Stehen im Licht Ameisensäure entsteht, so wirken sie schwach entkalkend, was bei Untersuchungen, bei denen es auf den Nachweis von geringen Kalkmengen ankommt (Rachitis, Osteomalacie) wohl zu berücksichtigen ist.

### 4. Schweflige Säure (nach Ziegler).

Sie wird in gesättigter wässriger Lösung (ca. 5 Proz.) angewendet und entkalkt rasch und gleichmäßig. Sie ruft zwar leichte Quellung

hervor, die aber beim Auswaschen größtenteils zurückgeht, auch erzeugt sie Niederschläge, die in Wasser leicht löslich sind. Gründliches Auswaschen in fließendem Wasser (24—48 Stunden) ist dringend geboten.

Die zu entkalkenden Knochen werden am besten in Formalin fixiert. Sublimat- und Osmiumfixierung (FLEMMINGSche Lösung) sind unzumutbar.

### 5. Müllersche Lösung.

Vorherige Fixierung ist nicht notwendig, es ist aber vorteilhaft, der Entkalkung eine Fixierung in Formalin voranzuschicken. Kleinere Stücke müssen, da sich die Entkalkung sehr langsam vollzieht, Monate lang in der Flüssigkeit liegen. Letztere ist besonders in den Anfangsstadien mindestens jeden zweiten Tag zu wechseln; etwas beschleunigen kann man den Prozeß durch Benutzung von Brutofentemperatur, oder indem man der Flüssigkeit Salpetersäure zusetzt (auf 200—300 ccm MÜLLERSche Flüssigkeit 1 ccm Salpetersäure).

Diese Methode ist nur für kleinere und besonders für kindliche Knochen zu empfehlen und gibt hier sehr gute Resultate (besonders bei Rachitis und angeborener Syphilis). Knochen von Erwachsenen (mit Ausnahme der Osteomalacie) können in ihr nicht entkalkt werden.

Nach vollendeter Entkalkung wird in fließendem Wasser ausgewaschen und in Alkohol nachgehärtet.

Anm. Reine Chromsäure, 0,5—1 Proz., event. mit Zusatz von Salzsäure (1 Proz.) oder Salpetersäure (1—2 Proz.), wirkt etwas intensiver entkalkend, ist aber, weil sie nachträgliche Färbungen erschwert, weniger zu empfehlen.

### 6. Pikrinsäure.

Wird in gesättigter wässriger Lösung verwendet. Vorfixierung und Härtung ist nicht nötig.

Sie wirkt sehr langsam, ist infolgedessen nur für kleinere, wenig dichte Knochen zu gebrauchen, verändert aber die Strukturen sehr wenig.

Kleinere Knochen bezw. Stücke von ihnen werden bei häufigem Wechsel der Flüssigkeit in mehreren Monaten entkalkt.

Nach vollendeter Entkalkung Auswaschen in fließendem Wasser und Nachhärten in Alkohol.

Anm. Um die Pikrinsäure rasch und gründlich zu entfernen, setzt man dem zur Nachhärtung dienenden Alkohol mehrere Tropfen einer gesättigten wässrigen Lösung von Lithiumkarbonat zu (JELINEK). Der Spiritus färbt sich gelb, und es löst sich dabei das in reinem Spiritus unlösliche Lithiumsalz auf. Man setzt so lange mehrere Tropfen der Lithiumkarbonatlösung dem öfter zu wechselnden Spiritus zu, bis der Niederschlag sich nicht mehr löst, dann ist alle Pikrinsäure dem betreffenden Objekt entzogen, es erscheint dann weiß.

### 7. Flemmingsche Lösung

ist für kleinere und wenig dichte Knochenstücke bei häufigem Wechsel der Flüssigkeit ein sehr gutes Entkalkungsmittel, das die Gewebsstrukturen ausgezeichnet erhält; für rachitische Knochen ist sie für manche Untersuchungszwecke sehr zu empfehlen.

### 8. Trichloressigsäure (Partsch)

kommt in 5 proz. wässriger Lösung zur Verwendung.

Sie darf nur auf Präparate angewendet werden, die in stark quellungshindernden Mitteln fixiert wurden: Formalin (MÜLLER-Formol), Osmiumsäure und ihre Gemische, nicht Sublimat.

Die Lösung muß öfter gewechselt und umgeschüttelt werden. Nach vollendeter Entkalkung muß gründlich 24—48 Stunden in fließendem Wasser ausgewaschen werden. Nachhärten in Alkohol. Alle Färbemethoden gelingen sehr gut.

### B. Entfettung.

Organstücke und Schnitte, die entfettet werden sollen, werden zunächst in absolutem Alkohol entwässert, und zwar erstere 1—2 Tage, letztere 10—15 Min. Hierauf bringt man sie in Äther oder Chloroform, in dem sie 24 Stunden bzw. 10 Min. verbleiben. Nun bringt man die Objekte in Alkohol zurück. Die Untersuchung nimmt man in Wasser vor, dem man zweckmäßig einige Tropfen Eisessig zugesetzt hat, um die durch die Koagulation der Eiweißstoffe bedingte Trübung aufzuheben.

Literatur. ANDEER, Das Resorcinderivat Phloroglucin. Zentralbl. f. d. med. Wiss. 1884 u. Zeitschr. f. wissenschaftl. Mikrosk. Bd. 2. — v. EBNER, Über den feineren Bau der Knochensubstanz. Sitzungsber. der Akad. d. Wissensch. zu Wien. Bd. 72. — HAUG, Die gebräuchlichsten Entkalkungsmethoden. Zusammenfassendes Referat. Zeitschr. f. wissenschaftl. Mikrosk. Bd. 8. — Derselbe, Über eine neue Modifikation der Phloroglucinentkalkungsmethode. Zentralbl. f. allg. Pathol. Bd. 2. — JELINEK, Eine Methode zur leichten und schnellen Entfernung der Pikrinsäure aus den Geweben. Zeitschr. f. wissenschaftl. Mikrosk. Bd. 11. — PARTSCH, Entkalkung mit Trichloressigsäure. Verhandlungen d. Gesellsch. deutsch. Naturf. u. Ärzte. Wien 1894. — SCHAFFER, Die Methodik der histol. Untersuchung des Knochengewebes. Zusammenfassendes Referat. Zeitschr. f. wiss. Mikr. Bd. 10. — Derselbe, Versuche mit Entkalkungsflüssigkeiten. Ibid. Bd. 19. — THOMA, Eine Entkalkungsmethode. Ibid. Bd. 8. — ZIEGLER, Entkalkung mit schwefliger Säure. Zeitschr. f. Chirurg. Bd. 60.

## FÜNFTES KAPITEL.

**Injektion.**

Die künstliche Injektion von Blut- und Lymphgefäßen, sowie von Drüsenkanälen spielt in der pathologischen Histologie bei weitem nicht die Rolle, wie in der normalen, zumal wir über eine größere Anzahl von Fixierungs- und Härtungsmitteln verfügen, die das Blut ausgezeichnet konservieren, wodurch wir imstande sind, die Gefäßverteilung (besonders in hyperämischen Organen) in der gleichen Weise zu studieren, wie am künstlich injizierten Objekt. Da aber doch Fälle vorkommen können, in denen eine künstliche Injektion der genannten Kanäle erwünscht oder erforderlich ist, so sollen hier die wichtigsten bei der künstlichen Injektion in Betracht kommenden Gesichtspunkte besprochen werden.

Zur Injektion kann man sich entweder sogenannter warmflüssiger oder kaltflüssiger Gemische bedienen. Die ersteren verdienen entschieden den Vorzug, wengleich das Verfahren dabei komplizierter ist, immerhin können aber Fälle vorkommen, bei denen warmflüssige Injektionsmassen nicht anwendbar sind. Es sollen daher auch die brauchbarsten kaltflüssigen Injektionsmassen hier Erwähnung finden. Die Injektionsmassen sind reinlich und sorgfältig zu bereiten, sonst sind Mißerfolge unausbleiblich.

**1. Kaltflüssige Gemische.<sup>1)</sup>**

a) Das RICHARDSONSCHE Blau.

Man braucht dazu folgende Lösungen:

A.	{	reines schwefelsaures Eisenoxyd.	0,62 g
	{	Aq. dest.	30 ccm
B.	{	rotes Blutlaugensalz	2 g
	{	Aq. dest.	30 ccm
C.	{	Aq. dest.	60 „
	{	Glyzerin	30 „
	{	Alkohol	30 „

Man vermischt zunächst unter starkem Schütteln langsam und allmählich Lösung A mit Lösung B, wobei eine schöne, grünlichblau schimmernde Flüssigkeit entsteht. Hierauf fügt man wiederum vorsichtig unter beständigem Schütteln Lösung C hinzu.

b) BEALESCHES Karmin.

A. 31 Zentigramm Karmin werden mit etwas Wasser angefeuchtet und durch Zusatz von 5—6 Tropfen Ammoniak gelöst. Der Lösung werden 15 g Glyzerin unter Schütteln zugesetzt.

B. 15 g Glyzerin werden mit 8—10 Tropfen konzentrierter Essigsäure versetzt.

Lösung B wird unter stetigem Schütteln zu Lösung A hinzugefügt.

1) Diese Vorschriften sind dem FREYSCHEN Lehrbuche entnommen.

Zur Verdünnung dient ein Gemisch von

Glyzerin	15,0
Alkohol	7,5
Aq. dest.	22,5

c) TANDLERS kaltflüssige Gelatine.

5 g möglichst salzfreie, feine Gelatine werden in 100 ccm destillierten Wasser zum Quellen gebracht und hierauf leicht erwärmt. Der geschmolzenen Gelatine wird je nach Bedarf, ob man eine dunkler oder lichter gefärbte Gelatine haben will, Berliner Blau zugesetzt. Der fertigen blauen Gelatinemasse fügt man nun langsam eintragend 5—6 g Jodkalium zu. Unter gewöhnlichen Umständen bleibt diese Injektionsmasse bis zu einer Temperatur von 17° C. dünnflüssig und injizierbar. Sollte sie schon bei höherer Temperatur erstarren, so genügt der einfache Zusatz von mehr Jodkalium. Um die Masse haltbar zu machen, setzt man einige Thymolkristalle zu.

Man injiziert die Masse in möglichst frische Organe und fixiert sofort nach beendeter Injektion in 5proz. Formalinlösung. Durch letztere wird die Gelatine absolut säure- und basenfest fixiert, man kann daher die Präparate den verschiedensten Reagentien (Entkalkungsflüssigkeiten) aussetzen, ohne befürchten zu müssen, daß die Injektionsmasse gelöst oder entfärbt wird (TANDLER).

## 2. Warmflüssige Gemische.

Sie enthalten Leim und müssen vor der Injektion auf 40—45° C. erwärmt werden. Die zu injizierenden Objekte müssen in einem geräumigen Gefäß mit Wasser auf die gleiche Temperatur gebracht und während der Injektion auf ihr erhalten werden.

Man läßt den Leim<sup>1)</sup> (1 Gewichtsteil) in Wasser (2 Gewichtsteile) 24 Stunden aufquellen, erhitzt dann im Wasserbad auf 90—100 C. und filtriert bei dieser Temperatur durch ein Stück Flanell (THIERSCH).

a) Blaue Injektionsmasse nach THIERSCH.

Man bereitet sich

- A. eine kalkgesättigte wässrige Lösung von schwefelsaurem Eisenoxydul.
- B. eine gesättigte Lösung von rotem Blutlaugensalz.
- C. eine gesättigte Lösung von Oxalsäure.
- D. die oben angegebene Leimmasse.

Nun werden 12 ccm der Eisenlösung (A) mit 30 g Leim (D) bei 32° C. gemischt. In einem zweiten Gefäß mischt man bei gleicher Temperatur 24 ccm Blutlaugensalzlösung (B) mit 60 g Leim (D).

„Dieser letzten Mischung setzt man zuerst 24 ccm der Oxalsäurelösung (C) zu, rührt einige Male mit einem Glasstab um und fügt dann sofort die eisenhaltige Gelatine zu. Es findet nunmehr unter fortwährendem Umrühren und bei einer Temperatur von 25—32° C. ein allmähliches Ausfällen der blauen Farbe statt, welche im Status nascens von der Oxalsäure suspendiert wird. Da sich auch größere Flocken bilden, so erhitzt man schließlich im Wasserbad bis auf 90° C. und filtriert durch Flanell“ (THIERSCH).

1) Feine Gelatine oder weißer Leim.



## b) Rote Leimmasse nach FREY.

Man halte sich eine Ammoniaklösung und eine solche von Essigsäure bereit, von denen man die zur Neutralisation erforderlichen Tropfenzahlen vorher bestimmt hat.

Etwa 2—2,5 g feinsten Karmin werden mit einer abgezählten Tropfenmenge der Ammoniaklösung (die man nach Belieben größer oder geringer nehmen kann), und etwa 15 ccm Wasser in einer Schale unter Reiben gelöst und dann filtriert, wozu einige Stunden erforderlich sind, und wobei durch Verflüchtigung Ammoniakverlust erfolgt.

In eine filtrierte, mäßig erwärmte, konzentrierte Lösung feinen Leims wird die ammoniakalische Karminlösung unter Umrühren eingetragen, etwas auf dem Wasserbad erwärmt, und darauf die zur Neutralisation der ursprünglich benutzten Ammoniaklösung erforderliche Tropfenzahl der Essigsäure langsam und unter Umrühren hinzugeben. Man erhält so die Ausfällung des Karmins in saurer Leimlösung. Beabsichtigt man stärker alkalisch reagierende Organe, z. B. bei älteren nicht ganz frischen menschlichen Leichen zu injizieren, so kann man den Säuregehalt durch einige weitere Tropfen Essigsäure verstärken.

Will man rascher zum Ziele kommen, so löse man Karmin in Ammoniak völlig auf, setze den Farbstoff der heißen Gelatine zu, fälle durch Essigsäure und filtriere das Ganze erst hinterher durch Flanell. — Zur Konservierung der Leimmassen kann man eine kleine Quantität 5 proz. Karbolsäure zusetzen (FREY).

Die Injektion gelingt nur gut an möglichst frischen Organen; um das in den größeren Gefäßen enthaltene Blut zu entfernen, kann man die Gefäße entweder mit physiologischer Kochsalzlösung auswaschen, oder man legt die zu injizierenden Objekte in Wasser und sucht hier durch sanftes Drücken möglichst viel Blut zu entfernen.

Nun präpariert man das Gefäß, von dem aus man die Injektion vornehmen will, vorsichtig frei, vermeidet dabei aber alles überflüssige Schneiden, um kleine Gefäße nicht zu verletzen. Sollten sich bei der Injektion Verletzungen zeigen, so verschließt man sie durch Klemm- oder Schieberpinzetten bezw. durch Serres fines.

Das freigelegte Gefäß öffnet man, wenn es nicht schon bei der Entnahme des Organs aus der Leiche angeschnitten war, durch einen Längsschnitt unter Wasser (um das Eindringen von Luft zu vermeiden), bindet eine Kanüle von entsprechendem Kaliber mittelst eines gewachsenen Seidenfadens fest ein und verschließt das freie Ende der Kanüle mit einem kleinen Stöpsel.

Will man bereits angeschnittene Organe oder einen kleinen Teil eines größeren Organs injizieren, so schiebt man zunächst einen biegsamen Katheter soweit als möglich fest in ein passendes Gefäß ein und verbindet die Kanüle mit dem Katheter.

Zur Injektion kann man sich entweder einer Spritze oder eines ad hoc konstruierten Apparates bedienen.

Injektionen mit der Spritze erfordern, wenn sie gelingen sollen, große Übung, insbesondere ist es notwendig, einen nicht zu hohen, sich stets gleichbleibenden Druck anzuwenden. Man füllt zunächst die (bei Verwendung warmflüssiger Masse gut angewärmte) Spritze mit der Injektionsflüssigkeit und schiebt bei senkrechter Haltung der Spritze (die Ausfluß-

öffnung nach oben gerichtet) den Stempel so weit vor, bis die Injektionsmasse ohne Beimengung von Luftblasen abfließt. Nun füllt man die eingebundene Kanüle mit Injektionsmasse, ohne daß eine Luftblase in sie hineintritt, setzt jetzt die Spritze fest ein und schiebt unter mäßigem Drucke den Stempel langsam und stetig vorwärts. Sobald die Injektionsflüssigkeit aus der Vene reichlich abfließt, und das Objekt einen gleichmäßigen, intensiven Farbenton zeigt, bricht man die Injektion ab. Wird schon vorher ein größerer Widerstand bemerkbar, so beendet man ebenfalls sofort die Injektion, um Extravasate zu vermeiden.

Nach beendeter Injektion bringt man die mit kaltflüssigen Massen injizierten Objekte in Alkohol, in dem sie nach einigen Stunden in kleinere Stücke zerschnitten werden. Mit warmer Masse injizierte Teile werden zunächst in Eiswasser (event. in Schnee) gebracht, bis die Injektionsmasse erstarrt ist, dann in 10proz. Formalinlösung, in der die Gelatine völlig unlöslich wird, übertragen und in Alkohol von steigender Konzentration oder Formalin gehärtet. Bei sehr subtilen Objekten ist es empfehlenswert, sie sofort in eisgekühltes Formalin zu bringen.

Einen einfachen Apparat zur Injektion unter konstantem Druck kann man sich nach den Angaben von TOLDT leicht selbst mittelst zweier (bezw. dreier) Flaschen, eines Trichters und mehrerer Glasröhren und Gummischläuche konstruieren.

Die Zusammensetzung wird am besten durch die nebenstehende Skizze<sup>1)</sup> illustriert. — Der auf einem Stativ befestigte, aber in seiner Höhe verstellbare Trichter A (man kann an seiner Stelle auch eine offene, am Boden mit einem Ausflußrohr versehene Flasche benutzen) ist mittelst eines Gummischlauches, der durch einen Quetschhahn p verschließbar ist, mit der Flasche B verbunden. Der Hals dieser als Windkessel dienenden Flasche ist durch einen doppelt durchbohrten Gummistopfen verschlossen, in letzterem stecken 2 Glasröhren, von dem die eine mit dem von A kommenden Schlauch verbundene bis zum Boden der Flasche reicht, während die andere dicht unter dem Stopfen endet. Sie ist durch einen Gummischlauch mit einem in der Flasche C steckenden, dicht unter dem doppelt durchbohrten Gummistopfen endigenden Glasrohr verbunden. Die andere Durchbohrung des die Flasche C verschließenden Stopfens trägt ein bis zum Boden reichendes Glasrohr, das durch einen Gummischlauch mit der Injektionskanüle in Verbindung steht. Letztere wird durch einen Quetschhahn q verschlossen.

Die Flasche C wird mit der Injektionsflüssigkeit gefüllt und bei Verwendung warmflüssiger Masse in ein Wasserbad von 40—50° C. gestellt. Soll die Injektion beginnen, so gießt man in den Trichter A Quecksilber, öffnet zuerst den Quetschhahn p und dann den Hahn q. Sobald Injektionsflüssigkeit aus der Kanüle ohne Luftblasen hervortritt, füllt man die in das zu injizierende Gefäß eingebundene Kanüle mit der Injektionsmasse und steckt nun beide Kanülen fest ineinander.

Durch Höher- und Niedrigerstellen des Trichters A kann man den Druck beliebig variieren bezw. regulieren und durch allmähliches Zugießen von Quecksilber konstant halten. Im allgemeinen genügt eine Quecksilbersäule von 40—60 mm Höhe, doch müssen eventuell auch höhere oder niedrigere

1) Kopie aus dem FREYSCHEN Lehrbuche.

Druckwerte je nach dem zu injizierenden Organe angewendet werden. Ist die Injektion als beendet anzusehen, was nach den oben angegebenen Gesichtspunkten zu beurteilen ist, so schließt man die Quetschhähne und verfährt wie oben beschrieben.

Anm. Statt des Quecksilbers kann man auch Wasser anwenden, nur muß man selbstverständlich wegen des geringeren spez. Gewichtes des Wassers größere Druckhöhen anwenden (etwa 120—160 cm). Die Druckflasche B direkt mit der Wasserleitung zu verbinden, ist im allgemeinen nicht ratsam, da selbst beim Vorhandensein eines Regulierhahnes doch ziemlich beträchtliche Druckschwankungen vorkommen.

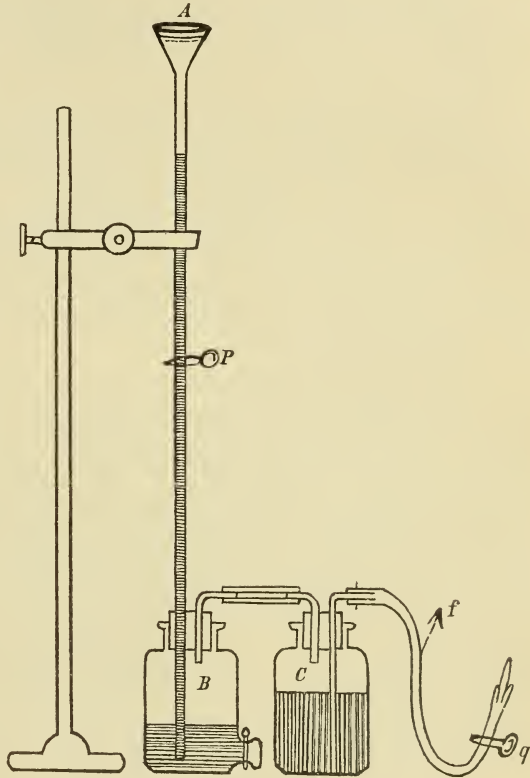
Will man Doppelinjektionen machen (Arterien rot, Venen blau), so sind unbedingt warmflüssige Massen zu bevorzugen. Bei Anwendung der Spritze empfiehlt es sich, zuerst die Venen zu injizieren.

Leichter und vollkommener gelingen die Doppelinjektionen bei Anwendung des oben angegebenen Injektionsapparates, man muß dann noch eine weitere Flasche zur Aufnahme der zweiten, anders gefärbten Injektionsmasse hinzunehmen und sie in genau derselben Weise mit Flasche B, deren Stopfen dann natürlich 3 Öffnungen haben muß, verbinden wie die Flasche C. Die Injektion der Arterie und Vene geschieht hierbei gleichzeitig.

FISCHER empfiehlt zur Injektion der Gefäße und besonders der Kapillaren Milch. Man verfährt dabei folgendermaßen:

Man durchspült das Gefäßsystem des zu injizierenden Organs zur Entfernung von Blut und Gerinnseln mit 8proz. Natriumnitrat- oder Natriumsulfatlösung, die gut filtriert sein muß, bis das Spülwasser ziemlich klar aus der Vene abläuft. Nun injiziert man Milch. Sobald sie klar aus der Vene abläuft, unterbindet man Vene und Arterie und härtet in folgendem Gemisch:

Formalin, 40 proz.	75 ccm
reine Essigsäure	15 „
Wasser	1000 „



Je nach der Größe des Organs muß die Härtung verschieden lange dauern (nicht unter 24 Stunden). Nun schneidet man kleine Stücke heraus, wässert sie aus und fertigt Gefrierschnitte (nicht allzu dünne) an, die man mit Sudan III oder Scharlach R (s. Fettfärbung) und event. nachträglich mit Hämatoxylin färbt.

Extravasate kommen, wenn man den Druck nicht zu sehr steigert, nicht vor.

Anstatt der Milch kann man auch Lösungen von Fetten in Äther (z. B. 100 g Schweinefett in 500 ccm Äther) gebrauchen. Man muß dann die Organe länger fixieren und gründlich auswässern, um den Äther zu entfernen.

Anm. Die Methode der Selbstinjektion am lebenden Tier ist bei experimentellen Untersuchungen mitunter von Vorteil. Man verwendet dazu am zweckmäßigsten die *СОННЕИМС*che Anilinblaulösung:

giftfreies Anilinblau      1,0  
0,6 proz. Kochsalzlösung 600,0.

Man läßt davon 120—180 ccm je nach der Größe des Tieres in eine in das periphere Ende der Arteria cruralis eingebundene Kanüle langsam und in mehreren Absätzen einströmen, bis die Konjunktiven tief blau gefärbt sind, und tötet das Tier durch Nackenschlag.

Zur Injektion größerer Lymphgefäße kommen die gleichen Methoden zur Anwendung wie bei der der Blutgefäße, nur muß hier der Injektionsdruck natürlich ein bedeutend geringerer sein, um keine Rupturen zu erzeugen. Feinere Lymphgefäße injiziert man durch das *TEICHMANN*sche Einstichverfahren. Man sticht da, wo man kleine Lymphbahnen vermutet (nicht aufs Geradewohl, *TEICHMANN*), am besten in der Nähe eines Blutgefäßes, eine feine spitze Kanüle ein und injiziert unter ganz gelindem Druck. Bleibt das bei Beginn der Injektion sich bildende Extravasat klein, so gelingt meist die Injektion, wird es aber gleich anfänglich groß und rasch zunehmend, so bricht man die Injektion ab, da auf ein Gelingen dann nicht zu rechnen ist. Zur Injektion verwendet man gewöhnlich wasserlösliches Berliner Blau (1:20). Bezüglich der *GEROTAS*chen Methode sei auf die Enzyklopädie der mikroskopischen Technik verwiesen.

Die Schnitte, die man aus injizierten Objekten herstellt, dürfen nicht allzu dünn sein, damit man die Gefäße auf größeren Strecken verfolgen kann. Will man Schnitte injizierter Organe färben, so wählt man bei roter Injektion blaue, bei blauer Injektion rote kernfärbende Mittel.

Literatur. *FISCHER*, Injektion von Milch mit nachheriger Behandlung mit Sudan III. Zentralbl. f. path. Anat. Bd. 13. — *FREY*, Das Mikroskop. Leipzig 1877. — *KONASCHKO*, Zur Technik der Injektion feiner Gefäße. Zeitschr. f. wissensch. Mikrosk. Bd. 22. — *TANDLER*, Mikroskopische Injektionen mit kaltflüssiger Gelatine. Ibid. Bd. 18. — *THIERSCH*, Epithelkrebs. 1869. — S. auch die Lehr- und Handbücher der normalen Histologie.

## SECHSTES KAPITEL.

**Das Schneiden und die Behandlung der Schnitte.**

Die pathologisch-histologischen Untersuchungen werden in der Hauptsache an Schnittpräparaten vorgenommen, die man sowohl von frischen als von gehärteten Objekten gewinnen kann.

Zur Herstellung der Schnitte benutzt man entweder das Rasiermesser (nur für einfache Untersuchungen) oder die sogenannten Mikrotome.

Das Rasiermesser, das zum Schneiden aus freier Hand dient, muß eine gerade, nicht gebauchte Schneide besitzen, die Klinge kann bikonkav oder plankonkav geschliffen sein. Vor dem Schneiden ist das Messer stets auf einem Streichriemen abzuziehen.

Beim Schneiden fixiere man das Präparat mit dem Daumen und Zeigefinger event. dritten Finger der linken Hand, lege zunächst eine glatte Schnittfläche an und beginne jetzt erst mit der Herstellung der Schnitte, indem man durch einen gleichmäßigen, leichten, nicht zu raschen Zug, bei dem man die ganze Länge der Schneide von Anfang bis Ende ausnutzt, unter Vermeidung jeden Druckes (von seiten des Messers) möglichst glatte und gleichmäßig dünne Schichten abträgt. Im allgemeinen wird die Feinheit der Schnitte ausreichend sein, wenn die Metallfläche des Messers deutlich durch den aufliegenden Schnitt hindurchschimmert.

Beim Schneiden sind Messer und Präparat stets reichlich zu befeuchten, und zwar bei frischen Objekten mit physiologischer Kochsalzlösung, bei gehärteten Präparaten mit Alkohol. Die fertiggestellten Schnitte bringt man mittelst eines weichen Pinsels in eine Schale mit physiologischer Kochsalzlösung bezw. mit Alkohol.

Kleine Objekte, die man nur schwer mit den Fingern fixieren kann, klemmt man zwischen zwei entsprechend zugeschnittene Stücke von Amyloidleber oder in Hollundermark ein, das man für einige Minuten in Wasser aufquellen läßt.

Die früher vielgebrauchten Doppelmesser sind durch die Mikrotome, besonders durch die Gefriermikrotome entbehrlich geworden.

**Die Mikrotome.**

Sie gewähren bei Anfertigung von Schnittpräparaten eine außerordentliche Erleichterung. Für feinere Untersuchungen, insbesondere für Anfertigung von Schnittserien sind sie unentbehrlich. Sie gestatten

die Anfertigung von vollkommen gleichmäßigen Schnitten von einer Dünne, wie sie selbst der Geübteste beim Schneiden mit freier Hand mittelst des Rasiermessers nie erzielen kann.

Die früher gebräuchlichen Zylindermikrotome, die sich an die RANVIERSche Konstruktion mehr oder minder anlehnen, sind jetzt durch die verbesserten Mikrotomkonstruktionen völlig in den Hintergrund gedrängt worden. Die Resultate, die man bei ihrer Anwendung bezüglich der Dicke und Gleichmäßigkeit der Schnitte erhält, genügen nur bescheidenen Ansprüchen. Allerdings ist ihr Preis — besonders im Verhältnis zu dem der Schlittenmikrotome — ein niedriger, weshalb sie besonders von den Praktikern bevorzugt werden, aber es gibt jetzt mehrere Mikrotomkonstruktionen, die bei nur wenig höherem Preise ungleich mehr als die Zylindermikrotome leisten (Chatcartsches Mikrotom, mit den von LÜPKE angebrachten Verbesserungen, besonders aber die Jungsche Modifikation desselben und das Becker-Sartoriussche Studentenmikrotom).

Für die Zwecke der pathologisch-histologischen Untersuchung finden vorzugsweise Anwendung:

### 1. Die Schlittenmikrotome.

Bei den gebräuchlichsten Konstruktionen liegt die Schlittenbahn, in welcher der das Messer tragende Schlitten auf drei glatt polierten, gut geölten Schienen gleitet, horizontal. Nach der Art und Weise, in der die Hebung des Objektes bewirkt wird, sind zwei Konstruktionen zu unterscheiden.

Bei der einen — Jungschen Mikrotom — wird der das Objekt tragende Schlitten auf einer schräg gegen die Messerbahn aufsteigenden schiefen Ebene mittelst einer Mikrometerschraube vorgeschoben.

Bei der anderen — Schanzesches Mikrotom — wird das Objekt in einer senkrecht zur Messerbahn stehenden Schlittenführung von unten nach oben durch eine Mikrometerschraube gehoben, die durch eine mit Kreisteilung (1—10  $\mu$ ) versehenen Scheibe in Bewegung gesetzt wird.

Beide Konstruktionen leisten Vorzügliches, für welche Konstruktion man sich entscheidet, ist im Grunde genommen Geschmackssache.

Auf Grund einer mehrjährigen Erfahrung kann das Schanzesche Mikrotom auf das wärmste empfohlen werden. Die Messerführung geschieht entweder mit der Hand (für die meisten Zwecke vollständig ausreichend) oder mittelst einer Kurbel (Supportmikrotom, besonders für Anfertigung von sehr feinen Serienschnitten).

Ausgezeichnet sind auch die Mikrotome aus der Werkstatt von Becker-Sartorius, Göttingen.

Das zu schneidende Objekt muß fest in der Klammer des Mikrotoms fixiert sein und soll sie nur wenig (5—8 mm) überragen, da es sich sonst leicht vor dem Messer ausbiegt, wodurch die Schnitte ungleichmäßig dick ausfallen.

Größere Präparate von festerem Gefüge, die einen größeren Druck ertragen können, kann man direkt in die Mikrotomklammer einspannen, kleinere und solche, die eine weichere Konsistenz haben, klemmt man in Amyloidleber oder Hollundermark ein, falls man nicht vorzieht, die Objekte einzubetten. Soll ein stärkerer Druck vermieden werden, so klebt man dünne Scheiben der Objekte auf ein Korkstück oder ein Holzklötzchen auf, das der Mikrotomklammer entsprechend zugeschnitten und auf der zur Aufnahme des Objektes bestimmten Seite durch die Feile rau gemacht worden ist. Das Aufkleben kann mit gewöhnlichem flüssigen Leim oder Glyzeringelatine (s. u.) vorgenommen werden. Zur Erhärtung des Leims wird das mit dem Objekt beschickte Korkstück auf einige Stunden in Alkohol oder Aceton gelegt und dann in die Mikrotomklammer gespannt. Vor dem Schneiden sind die den Rändern des Präparats anhaftenden harten Leimmassen zu entfernen, um das Mikrotommesser zu schonen. Die aufzuklebenden Stücke dürfen, um ein Ausbiegen vor dem Messer zu verhüten, nicht allzu dick (5—6 mm) sein. Präparate, die in chromsauren Salzlösungen oder MÜLLERScher Lösung gehärtet wurden und die nicht mit Alkohol in Berührung kommen sollen (Stücke des Zentralnervensystems bei Karminfärbung oder nach der MARCHISchen Methode gehärtete Objekte) kittet man (nach SCHLAGENHAUFER) zweckmäßig mit dickem Gipsbrei auf einen Holzblock auf. Man schützt die seitlichen Teile des Präparats durch einen schmalen Streifen von feuchtem, feinem Klöset- oder Seidenpapier vor der Einwirkung des Gipses, die untere Fläche des Präparates wird mit dem Gipsbrei bestrichen und fest an den Holzblock angedrückt.

Für feinere Untersuchungen ist, wenn irgend angängig, das Objekt einzubetten (s. u.).

Die uneingebetteten Präparate sowie solche, die mit Celloidin durchtränkt sind, werden feucht geschnitten, d. h. Messer und Objekt sind beim Schneiden stets reichlich mit Alkohol zu benetzen, was am einfachsten durch einen Pinsel geschieht, mit dem man zugleich die fertig gestellten Schnitte vom Messer abhebt und in eine mit Alkohol gefüllte Schale überträgt.

Das Messer ist bei allen Objekten, die feucht geschnitten werden, so einzustellen, daß es mit dem Anfang der Schneide zu wirken beginnt, und daß beim Schneiden möglichst die ganze Länge der Schneide ausgenutzt wird; je nach der Breite des zu bearbeitenden Objektes

wird demnach der Winkel, den das Messer mit der Längsachse des Mikrotoms bildet, ein verschiedener sein; im allgemeinen ist die Messerstellung dann am günstigsten, wenn dieser Winkel möglichst klein ist. Übrigens lassen sich spezielle Vorschriften bezüglich der Messerstellung kaum geben, da verschiedene Präparate eine verschiedene Messerstellung erfordern.

Ann. Zur Anfertigung sehr großer Schnitte (z. B. durch ganze Gehirne) dienen die sogenannten Tauchmikrotome, bei denen das Präparat und das Messer sich in einer mit Alkohol gefüllten Blechwanne befinden und der im Alkohol angefertigte Schnitt sofort vom Messer abschwimmt.

## 2. Die einfachen Mikrotome

sind wegen ihres verhältnismäßig billigen Preises besonders für den Praktiker und für Studenten zu empfehlen. Die Resultate, die sie geben, sind recht zufriedenstellend. Sie eignen sich besonders für das Gefrierverfahren und für in Paraffin eingebettete Objekte; es lassen sich jedoch auch Celloidinpräparate mit ihnen bearbeiten, wenn man sie nach genügender Auswässerung dem Gefrierverfahren unterwirft, wobei freilich nicht selten Schrumpfungen eintreten.

### a) Das JUNGSche Hobelmikrotom

besitzt eine feste Messerführung; das Präparat wird durch eine Mikrometerschraube von unten nach oben auf einem Metallzylinder gehoben. Bei der billigeren Konstruktion (25 M) ist die Hebung und daher die Schnittdicke nicht regulierbar, bei dem teureren Apparat (35 M), der entschieden den Vorzug verdient, kann die Schnittdicke reguliert und zwischen 10—100  $\mu$  variiert werden. Sehr empfehlenswert ist der mit automatischer Regulierung der Schnittdicke versehene Apparat. Zu beziehen von Mechaniker Jung, Heidelberg.

### b) Das Becker-Sartoriussche Mikrotom (Studentenmikrotom)

ist ähnlich dem unter a beschriebenen, nur ist die Messerführung eine andere. Von Becker-Sartorius, Göttingen, zu beziehen.

Das CHATHICARTSche Mikrotom ist durch die angeführten Mikrotomkonstruktionen weit überholt. Es wird von Mechaniker Fjörbe in Tübingen hergestellt und ist nicht teuer. Für bescheidene Ansprüche mag es genügen.



### 3. Gefriermikrotome.

Die im vorstehenden besprochenen Mikrotome lassen sich sämtlich als Gefriermikrotome gebrauchen, indem die Präparatenklammer durch den Gefrierapparat ersetzt wird. Näheres s. u. Seite 56.

#### Schnittdicke und weitere Behandlung der Schnitte.

Die Dicke der Schnitte kann bei Anwendung des Mikrotoms und bei geeignet vorbereiteten, eventuell eingebetteten Präparaten beliebig variiert werden. Für pathologisch-histologische Zwecke empfiehlt es sich, dünne und dicke Schnitte nebeneinander zu untersuchen.

Dünne (2—5—10  $\mu$ ) Schnitte wird man dann bevorzugen, wenn feinere Gewebs- und Zellstrukturen untersucht werden sollen. In solchen Fällen ist es durchaus nötig, daß das betreffende Präparat gut eingebettet ist, resp. daß bei Paraffineinbettung die Schnitte auf dem Deckglas oder Objektträger fest aufgeklebt sind, da uneingebettete bzw. unaufgeklebte Schnitte sehr schwer zu handhaben sind und aus ihren Maschenräumen sehr häufig einzelne Elemente, die für die Untersuchung gerade wichtig sein können, herausfallen.

Dickere Schnitte sind besonders für Übersichtsbilder und für Untersuchungen auf tierische und pflanzliche Organismen, wenn diese voraussichtlich in nur geringer Zahl in dem betreffenden Präparat vorhanden sind, zu empfehlen.

Die fertig gestellten Schnitte erfordern bei den weiteren Manipulationen, denen sie meist unterworfen werden müssen, ganz besondere Vorsicht, um nicht Schaden zu leiden oder ganz verloren zu gehen.

Man erleichtert sich das Arbeiten ganz außerordentlich, wenn man stets geräumige feststehende Schalen (nicht die vielfach gebräuchlichen Uhrschälchen) mit reichlich bemessener Flüssigkeit benutzt.

Unaufgeklebte Schnitte müssen beim Übertragen von einer Flüssigkeit in die andere stets auf dem Spatel gut und faltenlos ausgebreitet sein, was man am leichtesten dadurch erreicht, daß man den Schnitt mit dem unter ihn geschobenen Spatel auffängt und vorsichtig aus der Flüssigkeit heraushebt, indem man die obere Kante des Schnittes mit der Präpariernadel fixiert.

Beim Übertragen des Schnittes auf den Objektträger bringe man auf letzteren zunächst einen großen Tropfen Flüssigkeit (Öl, Wasser usw.), in der der Schnitt leicht vom Spatel abschwimmt und sich gut ausbreiten läßt.

Man kann übrigens den Spatel vollständig entbehren, wenn man den Schnitt mit dem Objektträger selbst auffängt, was freilich zur Voraussetzung hat, daß geräumige Glasschalen und nicht etwa die in

jeder Hinsicht unpraktischen Uhrschälchen verwendet werden. Dieses zuerst von ISRAËL empfohlene Verfahren ist in jeder Hinsicht der Verwendung des Spatels vorzuziehen, da es viel schonender ist, besonders wenn man die auf dem Objektträger aufgefangenen, gut ausgebreiteten Schnitte mit glattem, trockenem Fließpapier vorsichtig andrückt, was bei gut fixierten Schnitten ganz ungefährlich ist. Man kann dann den auf dem Objektträger haftenden Schnitt bei einiger Vorsicht den verschiedensten Färbemethoden und anderen Prozeduren unterwerfen, ohne daß man ein vollständiges Abschwimmen oder Zerreißen zu befürchten hätte.

Hat man Schnitte, bei denen es auf feinere Gewebsstrukturen ankommt, aus hoch konzentriertem Alkohol in Wasser zu übertragen, so bringe man sie zunächst in Alkohol von niedriger Konzentration (60 Proz. und 30 Proz.), da beim direkten Übertragen heftige Diffusionsströme auftreten, die feinere Strukturen schwer schädigen können.

Das Auspinseln oder Ausschütteln der Schnitte dient zur Untersuchung des bindegewebigen Gerüsts von Organen und Geschwülsten. Man nimmt beide Prozeduren am zweckmäßigsten an dem in Wasser liegenden Schnitt, der vorher gefärbt sein kann, vor. Das Auspinseln kann auf dem Objektträger oder in einem Schälchen erfolgen, in jedem Fall aber darf die Flüssigkeit, in welcher der Schnitt schwimmt, nicht allzu gering bemessen sein. Man fixiert dabei den ausgebreiteten Schnitt an einer Kante mit der Präpariernadel und streicht wiederholt vorsichtig mit einem feinen Pinsel über den Schnitt in der Richtung von der Nadel gegen die freie Seite, bis man möglichst alle Zellen entfernt hat.

Celloidinschnitte können dem Auspinseln oder Ausschütteln nicht bezw. nur nach Entfernung des Celloidins unterworfen werden.

Beim Ausschütteln bringt man — am besten mehrere — Schnitte in ein zum Teil mit Wasser gefülltes Reagensglas und schüttelt vorsichtig, bis die Zellen ausgefallen sind.

Literatur. LÜPKE, Ein verbessertes Chatheartsches Mikrotom. Dtsche. Tierärztl. Wochenschr. Bd. 1. — SCHIEFFERDECKER, Über zwei von R. Jung gebaute Mikrotome. Zeitschr. f. wissensch. Mikrosk. Bd. 4. — WEIGERT, Ein neues Tauchmikrotom. Ibid. Bd. 2.

## SIEBENTES KAPITEL.

**Das Gefrierverfahren.**

Das Gefrierverfahren verdient für pathologisch-histologische Untersuchungen die ausgedehnteste Anwendung. Es ermöglicht, von frischen Objekten Schnitte von einer Feinheit und Gleichmäßigkeit herzustellen, wie es mittelst des Doppelmessers, geschweige denn beim Schneiden aus freier Hand mittelst des Rasiermessers nicht möglich ist. Zweitens ist es mittels des Gefrierverfahrens möglich, sehr feine Schnitte zu erhalten, ohne daß man die Objekte, wie bei den meisten Einbettungsverfahren, mit Alkohol oder anderen wasserentziehenden Mitteln, die einestails schrumpfend wirken, andernteils manche Substanzen lösen oder verändern, zu behandeln braucht. Kein anderes Verfahren gestattet ferner mit gleicher Schnelligkeit die Herstellung zur Erlangung einer sicheren Diagnose allenthalben genügender Schnitte als dieses. Die Schnitte lassen sich bei guter Fixierung in Formalin innerhalb sehr kurzer Zeit in großer Feinheit ( $10 \mu$ ) herstellen, die Gewebsstrukturen und meist auch die Zellstrukturen (Granula, Pigmente, andere Zelleinschlüsse usw.), sowie die roten Blutkörperchen sind tadellos erhalten und die bei Nachbehandlung mit Alkohol (behufs Färbung und Konservierung) eintretenden Schrumpfungen sind gegenüber denen, die man nicht selten an Schnitten von eingebetteten Präparaten derselben Herkunft (insbesondere nach Paraffin- bez. Paraffinschnelleinbettung) beobachtet, außerordentlich gering. Besonders in die Augen fallend ist dies bei wasserreichen Geweben und saftreichen Zellen. Vergleicht man hier einen gefärbten (mit Alkohol behandelten) Schnitt, der mittelst des Gefrierverfahrens von mit Formalin fixiertem Material hergestellt wurde, mit einem solchen, der von dem gleichen Material, aber nach Paraffineinbettung gewonnen wurde, so nimmt sich der letztere nicht selten geradezu wie eine Karrikatur des ersteren aus. Das Gefrierverfahren kann daher nicht angelegentlichst genug für pathologisch-histologische Untersuchungen und zwar nicht nur für diagnostische, sondern auch für andere Zwecke empfohlen werden. Wenig geeignet für das Gefrierverfahren (auch bei gut fixierten Objekten) sind Präparate, die beim Schneiden in einzelne Teile zerfallen (z. B. papillomatöse Wucherungen, Ausschabungen usw.) oder solche, bei denen aus den Schnitten Teile herausfallen können, wengleich nicht zu übersehen ist, daß in letzterem Falle durch vorsichtige Behandlung der Schnitte (Aufkleben) der eben erwähnte Übelstand wesentlich eingeschränkt bez. ganz vermieden werden

kann. Recht wünschenswert wäre es, wenn ein einfaches, schnell arbeitendes Einbettungsverfahren ohne Alkoholbehandlung gefunden würde, das es ermöglichte in solchen Fällen zusammenhängende Schnitte zu erhalten. Die vom Verfasser in dieser Hinsicht angestellten Versuche mit Agar- und Gelatinelösungen und Nachbehandlung mit Formalin sind sämtlich fehlgeschlagen.

Wie bereits oben erwähnt, läßt sich die Gefriereinrichtung an fast jedem der gebräuchlichen Mikrotome anbringen, es ist aber für größere Laboratorien vorzuziehen, besondere Gefriermikrotome zu verwenden.

Das Gefrieren kann auf verschiedene Weise bewirkt werden. Am meisten zu empfehlen ist zu diesem Zwecke die Verwendung der flüssigen Kohlensäure, die in eisernen Flaschen jetzt fast überall zu haben und vollständig ungefährlich ist. Sie ermöglicht das Gefrieren selbst bei sehr hoher Außentemperatur.

Die Kohlensäuregefriermikrotome finden infolgedessen in immer weiteren Kreisen Verwendung. Die oben erwähnten einfachen Mikrotome lassen sich leicht in Kohlensäuremikrotome umwandeln, indem man in den Führungszylinder die Gefrierkammer an Stelle der Präparatenklammer einsetzt. Am empfehlenswertesten ist das Becker-Sartoriussche oder das Leitzsche Kohlensäuregefriermikrotom.

Die die flüssige Kohlensäure enthaltende Flasche wird über oder neben dem Arbeitstisch in der Weise angebracht, daß der Flaschenhals, an dem sich das Ausflußventil befindet, nach abwärts gerichtet ist. Die Flasche ist vor der direkten Einwirkung von Wärmestrahlen zu schützen, darf also nicht in der Nähe des Ofens oder an einer Stelle des Zimmers, die direkt von den Sonnenstrahlen getroffen wird, aufgestellt werden, da unter solchen Umständen eine Explosion erfolgen könnte. Die Verbindung der Flasche mit der Gefrierkammer wird entweder durch ein Metallrohr, welches, da es den hohen Druck der flüssigen Kohlensäure auszuhalten hat, entsprechend fest konstruiert sein muß, oder — was vorzuziehen ist — durch einen auf hohen Druck geprüften Stahlspiralschlauch, wie er den Becker-Sartoriusschen Gefriermikrotomen beigegeben ist, hergestellt. Gummischläuche — sogenannte Vakuumschläuche — sind unbrauchbar, da sie sehr bald defekt werden. Beim Öffnen des am Flaschenhals angebrachten Ventils entweicht die Kohlensäure unter stark zischendem Geräusch.

Um ein genügendes Durchfrieren der Präparate, die auf die mit Wasser benetzte, geriffte Platte der Gefrierkammer sanft angedrückt werden, zu erzielen, genügt nach Öffnung des Flaschenventils ein kurzes, man könnte sagen, momentanes Öffnen des an der Gefrierkammer angebrachten Ventils. Störungen im Betrieb, die bei Anwendung des Äthersprays nicht selten (besonders bei hohen Außen-

temperaturen) vorkommen, sind fast nie zu beobachten. Nur wenn die flüssige Kohlensäure stark wasserhaltig ist, kann es zum Einfrieren der Ventile oder des Zuleitungsrohres und damit zum Versagen des Apparates kommen. Dieser Übelstand läßt sich leicht dadurch vermeiden, daß man, nachdem die Kohlensäureflasche 2—3 Stunden mit nach abwärts gerichtetem Halse gestanden hat, das Ventil auf kurze Zeit öffnet, wobei mit der ausströmenden Kohlensäure das angesammelte Wasser herausgeschleudert wird. Nun erst verbindet man die Flasche mit dem Mikrotom.

Das Zuleitungsrohr und das Zuflußrohr der Gefrierkammer sind beim Auswechselln der Kohlensäureflasche mit Benzin zu reinigen, da sich in ihnen nicht selten Schmieröl, das aus der Ventildichtung stammt, ansetzt und zur Verstopfung führen kann.

Für kleinere Betriebe, oder wo flüssige Kohlensäure nicht zu beschaffen ist, bedient man sich zum Gefrieren des gewöhnlichen Äthyläthers. Er wird aus einer Glasflasche mittelst eines Gummigebläses gegen die Gefrierplatte der Gefrierkammer verstäubt. Die durch Ätherzerstäubung erzielte Kälte ist keine sehr hohe, infolgedessen tauen die gefrorenen Gewebstücke leicht wieder auf; man ist dann genötigt, das Objekt wiederholt gefrieren zu lassen, wodurch erhebliche Schädigungen der Gewebsstruktur, besonders bei frischen nicht fixierten Objekten, herbeigeführt werden können. Auch versagt bei höherer Außentemperatur das Äthergefrierverfahren mitunter vollständig. Ferner verstopft sich nicht selten die feine Öffnung, aus der der Äther beim Verstäuben hervortritt, wodurch lästige Störungen im Betrieb eintreten. Es kann daher das Äthergefrierverfahren nur als Notbehelf empfohlen werden. Die eben erwähnten Nachteile werden teilweise bei Verwendung des Äthylchlorids als Gefriermittel vermieden, das direkt aus dem Glasröhrchen, in dem es geliefert wird, zur Verstäubung gelangt. Das Verfahren ist aber teuer.

Beim Schneiden mit dem Gefriermikrotom ist folgendes zu beachten:

1. Das zu schneidende Präparat darf nicht dicker als 2—4 mm sein.
2. Es muß vollständig durchgefroren sein, darf aber nicht zu hart sein, da sonst das Messer nicht faßt oder das zu schneidende Objekt keine Schnitte, sondern nur kleine Späne liefert. Ist das Präparat zu hart gefroren, so wartet man kurze Zeit, bis die oberflächliche Schicht etwas aufgetaut ist, oder man befeuchtet es ein wenig mit Wasser, oder man legt kurze Zeit den Finger darauf.

3. Beim Schneiden wird das Messer am besten nicht befeuchtet.

Die fertigt gestellten Schnitte werden mit einem Pinsel vom Messer abgenommen und in gleich zu beschreibender Weise nachbehandelt.

Wie aus dem Obigen hervorgeht, kann man sowohl frische (nicht fixierte) als auch fixierte und gehärtete Objekte dem Gefrierverfahren unterwerfen.

Schnitte von frischem Material überträgt man vom Messer in physiologische Kochsalzlösung oder in Blutserum und untersucht sie in diesen Medien. Bei der Verarbeitung frischen Materials mittelst des Gefrierverfahrens ist nicht außer acht zu lassen, daß das Gefrieren kein gleichgültiger Vorgang ist, es treten in dem Präparat durch Eisbildung nicht selten feine Zerreißen ein, auch werden manche Zellen dadurch geschädigt (rote Blutkörperchen verlieren ihr Hämoglobin). Will man Gefrierschnitte von frischem Material färben, so tut man gut, sie erst kurz mit Formalin, durch dessen Einwirkung sie fixiert werden und ihre Klebrigkeit verlieren, und dann mit Alkohol von 50—70 Proz., durch den sie für die Einwirkung der Farbstoffe geeigneter werden, zu behandeln.

Im allgemeinen ist die Anfertigung von Gefrierschnitten aus frischem Material nur dann zu empfehlen, wenn es darauf ankommt, gewisse Strukturen, die eben nur im frischen Präparat deutlich zu erkennen sind, zu studieren; sonst empfiehlt es sich weit mehr, das Gefrierverfahren an fixiertem Material in Anwendung zu ziehen. Hier gerade bietet es außerordentliche Vorteile und ist vielfach geeignet, die zeitraubende Einbettung zu ersetzen. Am geeignetsten für das Gefrierverfahren sind Objekte, die in Formalin fixiert sind. Man kann das so fixierte Material ohne weiteres mit dem Gefriermikrotom schneiden, vorteilhafter scheint es mir, vorher mit Wasser auszuwaschen, weil es sich so besser schneidet. Es lassen sich von solchem Material sehr feine Schnitte (von 7  $\mu$  an) herstellen, die ziemlich resistent und nicht klebrig sind, sich nicht rollen und kräuseln, was bei Gefrierschnitten von frischem Material häufig sehr lästig ist, und bei denen, was besonders wichtig ist, die Zell- und Gewebsstrukturen sehr gut erhalten sind. Die Färbbarkeit ist für fast alle in Betracht kommenden Färbemethoden eine ausgezeichnete. Besonders wertvoll ist das eben angegebene Verfahren für diagnostische Untersuchungen, bei denen es darauf ankommt, möglichst rasch ein Resultat zu erhalten. Man fixiert in solchen Fällen dünne (2—3 mm dicke) Scheiben 30 bis 45 Min. in Formalin bei 37<sup>o</sup>, spült kurz in Wasser ab und schneidet. Gefrierschnitte von Formalinmaterial sind für den Nachweis von Fett durch die sogenannten Fettfarbstoffe von außerordentlichem Wert, ebenso für manche Färbemethoden des Nervensystems. Für den Nachweis von Glykogen und Harnsäure sind sie wegen der Löslichkeit dieser Stoffe in Wasser ungeeignet.

Auch bei anderweit gehärtetem und fixiertem Material läßt sich

das Gefrierverfahren meist mit gutem Erfolg anwenden. Präparate, die in MÜLLERScher Lösung gehärtet wurden, können nach kurzem Abspülen in Wasser direkt auf dem Gefriermikrotom geschnitten werden.

Präparate, die in Alkohol gelegen haben (auch Celloidinpräparate), müssen stets erst durch längeres Auswässern (12—24 Stunden) vom Alkohol befreit werden, da sie sonst selbst bei Anwendung flüssiger Kohlensäure nicht genügend durchfrieren. Die Auswässerung kann durch Anwendung warmen Wassers sehr beschleunigt werden. Sehr empfehlenswert ist es, das Alkoholmaterial vorher mit 4 proz. Formalinlösung etwa 3—4 Stunden zu behandeln, da dies die Erlangung sehr feiner Gefrierschnitte ermöglicht. Objekte, die in Sublimat fixiert waren, eignen sich nicht besonders für das Gefrierverfahren. Will man Präparate, die in Osmiumsäure oder Osmiumsäuregemischen fixiert waren, dem Gefrierverfahren unterwerfen, so muß man sie nach gründlichem Auswässern zunächst mit Alkohol behandeln, dann auswässern und nun erst schneiden.

Objekte, die in Glycerin oder Glyzeringemischen (KAISERLINGSche Lösung) gelegen haben, müssen vor dem Schneiden ausgewässert werden, da das Glycerin das gute Durchfrieren hindert.

Die von fixiertem Material stammenden Gefrierschnitte bringt man vom Messer in Wasser. Bei Objekten, die viel Fettgewebe enthalten, kommt es häufig vor, daß die Gefrierschnitte sich zusammenschieben und nur schwer bzw. gar nicht ausgebreitet werden können. Hier tut man gut, die in Formalin fixierten Objekte, die nicht dicker als 1 bis 1,5 mm sein sollen, auf 25—30 Min. in 90 proz. Alkohol und aus diesem ebensolange in Äther zu übertragen. Bringt man sie dann durch Alkohol (10 Minuten) in Wasser zurück, so sind sie in der Regel sehr gut schneidbar. Mitunter kommt man auch zum Ziele, wenn man die Schnitte von dem in Formalin fixierten Präparat direkt aus Wasser in Alkohol von 70 Proz. auf 3 Min. und dann auf 5 Min. in Äther überträgt. Bringt man sie dann durch Alkohol in Wasser zurück, so breiten sie sich häufig tadellos aus.

Die Gefrierschnitte aus fixiertem Material kann man in gewöhnlicher Weise weiter behandeln. Bei in Formalin fixierten Objekten bringt man sie zunächst auf kurze Zeit in Alkohol von 70 Proz., da sie sich so besser färben. Sind die Schnitte sehr dünn und zerreißlich oder fürchtet man, daß bei den verschiedenen Prozeduren, denen man sie behufs Färbung usw. unterziehen muß, Teile aus ihnen herausfallen, so empfiehlt es sich, sie auf Objektträger aufzukleben. Häufig genügt es schon, die Schnitte mit dem Objektträger aufzufangen und sie nach guter Ausbreitung mit glattem, trocknen Fließpapier festzudrücken. Man kann dann den auf dem Objektträger haftenden Schnitt bei einiger

Vorsicht den verschiedensten Färbemethoden und anderen Prozeduren unterwerfen, ohne daß man ein vollständiges Abschwimmen oder Zerreißen zu befürchten hätte. Man kann aber auch, was sicherer ist, den Schnitt mittelst eines Klebemittels auf dem Objektträger befestigen. Dazu kann man sich des stark verdünnten Celloidins bedienen. Man fängt den Schnitt faltenlos auf dem mit Alkohol abgeriebenen fettfreien Objektträger auf, trocknet ihn durch vorsichtiges Aufpressen von trockenem Fließpapier, bringt auf ihn sodann einige Tropfen absoluten Alkohol, läßt den Alkohol vorsichtig ablaufen und wiederholt das Aufgießen von Alkohol, um schließlich einen Tropfen stark verdünnter Celloidin- oder Kollodiumlösung auf ihn zu geben. Bevor das Kollodium bezw. Celloidin vollständig eingetrocknet ist, bringt man den Objektträger auf kurze Zeit (20—30 Sek.) in 70 % igen Alkohol und dann in Wasser. Sollte sich der Schnitt, was selten vorkommen kann, ablösen, so hat man wenigstens den Vorteil, daß er jetzt durch das in ihm enthaltene Celloidin oder Kollodium fest zusammenhält und weniger zerreißlich ist.

Ferner kann man sich zum Aufkleben der von OLT angegebenen Formalin-gelatine bedienen. Man stellt diese in der Weise her, daß man 10 g Gelatine in 100 ccm Wasser im Wasserbade löst, mit dem Eiweiß eines Hühnereies versetzt und nun 10 Minuten kocht. Man filtriert nun und gibt 15 ccm einer 5 proz. Karbollösung zu dem Filtrat, das völlig klar sein muß. Die leicht erstarrende Gelatine wird in einem weithalsigen Glase aufbewahrt und ist Monate lang haltbar. Zum Aufkleben der Gefrierschnitte schmilzt man davon ein Stück von der Größe einer Kirsche in 10 ccm warmen Wasser, bringt die aufzuklebenden Schnitte auf kurze Zeit in die wässrige Gelatinelösung und fängt sie nun faltenlos auf dem Objektträger auf. Alle überschüssige Flüssigkeit wird abgesaugt, so daß der Schnitt glatt aufliegt und nur mäßig durchtränkt ist. Alsdann wird das Präparat in ein verschließbares Standgefäß gebracht, dessen Boden mit 40 proz. Formalin bedeckt ist. Der Schnitt soll sich unmittelbar über der Formalinschicht befinden. Nach längstens einer Stunde kann das Präparat in 10 proz. Formalinlösung getaucht und wenige Minuten später beliebig weiter behandelt werden, ohne daß ein Loslösen des Schnittes zu befürchten wäre. Dieses etwas umständlichere Verfahren wird man dann bevorzugen, wenn es darauf ankommt, Fett in den Schnitten nachzuweisen.

Eine andere etwas umständlichere Methode hat WOLFF (Zeitschr. f. wiss. Mikrosk. Bd. 25, S. 169) angegeben.

Literatur. KEY und RETZIUS, Über die Anwendung der Gefriermethode. Biolog. Untersuchungen 1882. — KÜHNE, Anisöl als Einbettungsmittel beim Gebrauch des Gefriermikrotoms. Zentralbl. f. Bakt. Bd. 7. — OLT, Aufkleben von Gefrierschnitten mittelst Formalin-gelatine. Zeitschr. f. wissensch. Mikrosk. Bd. 23. — PLENGE, Zur Technik der Gefrierschnitte bei Härtung mit Formaldehyd. Virch. Arch. Bd. 144. — WRIGHT, Eine schnelle Methode zur dauernden Aufbewahrung gefrorener Schnitte. Zentralbl. f. pathol. Anat. Bd. 12. — WOLFF, Über Gefriermikrotome etc. Zeitschr. f. wiss. Mikrosk. Bd. 25.



## ACHTES KAPITEL.

**Einbettung.**

Durch die Einbettung beabsichtigt man, Objekte, die auch nach guter Erhärtung nicht die zum Anfertigen von Schnitten genügende Konsistenz haben, schnittfähig zu machen, ferner zarte, leicht zerreiliche Gebilde, z. B. Auflagerungen auf serösen Huten und Schleimhuten, Thromben, in einer Weise zu fixieren, da sie in ihrer normalen Zusammensetzung und in ihrer Lage zu den umgebenden Geweben erhalten bleiben. Endlich ist sie unumgnglich notwendig, wenn es gilt, ein Prparat in zahlreiche feinste, gleichmig dnne Schnitte zu zerlegen.

Unter den zahlreichen Methoden, die zur Einbettung empfohlen sind, nehmen die Paraffin- und Celloidineinbettung unbedingt die erste Stelle ein. Es ist hier nicht der Ort, die Vorteile und Nachteile, die beide Methoden besitzen, gegeneinander abzuwgen, es sei hier nur darauf hingewiesen, da bei pathologisch-histologischen Untersuchungen keiner von beiden unbedingt der Vorrang vor der anderen eingerumt werden kann. Fr unsere Zwecke mu je nach den Umstnden sowohl die Paraffin- als auch die Celloidineinbettung in Anwendung gezogen werden.

Bei Arbeiten in Laboratorien ist die Paraffineinbettung in vielen Fllen vorzuziehen, doch wird auch hier bei manchen Untersuchungen die Celloidineinbettung in Anwendung kommen mssen.

Fr denjenigen dagegen, der ein greres Laboratorium nicht zur Verfgung hat, verdient die Celloidineinbettung den Vorzug, da sie ein besonderes Instrumentarium nicht erfordert.

**A. Paraffineinbettung.**

Die Prparate mssen durch Einlegen in absoluten Alkohol oder Aceton vllig entwssert sein, event. kann man (bei greren Objekten) die Entwsserung dadurch beschleunigen, da man sie in Anilinl auf 8—10 Stunden (kleinere krzere Zeit) einlegt.

Hierauf gelangen die Stcke

1. in Xylol, das 1—2 mal gewechselt werden mu, um die Prparate vllig von Alkohol zu befreien. Im Xylol bleiben die Prparate nur so lange, bis sie vllig durchsichtig geworden sind (etwa 2—3 Stunden). Bei lngere Verweilen werden sie leicht sprde und schrumpfen strker.<sup>1)</sup>

1) Die therischen le und Kohlenwasserstoffe, mit denen die Objekte be-

2. in Xylolparaffin, d. h. in eine konzentrierte Lösung des unter 3 zu besprechenden Paraffingemisches in reinem Xylol auf 2—3 Stunden. Man stellt das Xylolparaffin zweckmäßig in der letzten Hälfte der angegebenen Zeit auf das Paraffinöfchen.

3. in geschmolzenes Paraffin, dessen Schmelzpunkt je nach der Außentemperatur und dem Gefüge des einzubettenden Objektes höher oder niedriger zu wählen ist. Durch geeignete Vermischung von hartem, bei 56° C. schmelzbarem, und weichem, bei 45° C. schmelzendem Paraffin läßt sich leicht der jeweilig notwendige Schmelzpunkt bezw. Härtegrad des Paraffins erreichen. Für die meisten Objekte genügt, wenn sie bei gewöhnlicher Zimmertemperatur (18—20° C.) geschnitten werden sollen, eine Mischung von 30 g weichem und 25 g hartem Paraffin, deren Schmelzpunkt bei ungefähr 52° C. liegt; bei niedriger Außentemperatur ist etwas mehr weiches, bei höherer dagegen etwas mehr hartes Paraffin zu verwenden. Übrigens lassen sich kleine Differenzen in der Härte, die sich beim Schneiden bemerkbar machen, leicht dadurch ausgleichen, daß man in einem kühleren oder wärmeren Raum (am Fenster oder in der Nähe des Ofens) schneidet, oder daß man das Messer abkühlt oder erwärmt. Ein sehr brauchbares Paraffingemisch, besonders für Objekte geeignet, die beim Einbetten spröde und infolge dessen schwer schneidbar werden, ist folgendes (von ALTMANN angegebene).

Man bringt

850,0 Paraffin von 60° Schmelzpunkt  
100,0 Stearin  
50,0 Wachs

in einen Topf zum Schmelzen und hält das Gemisch eine Stunde lang bei einer dem Schmelzpunkt entsprechenden Temperatur flüssig.

Die Paraffinmischung wird in einem mit Thermoregulator versehenen Paraffinöfchen (Kupferkasten mit doppelten Wandungen), dessen Temperatur den Schmelzpunkt des Paraffins nur wenig überschreiten darf, flüssig erhalten.

Die Stücke bringt man aus dem Xylolparaffingemisch in das geschmolzene Paraffin, das man nach etwa einer halben Stunde durch anderes Paraffin ersetzt, um die Präparate völlig xylolfrei zu machen. Sie verweilen in dem zweiten Paraffin je nach ihrer Größe 2—5 Stunden.

4. Einschmelzung. Man gießt eine geringe Quantität geschmolzenen Paraffins von gleichem Schmelzpunkt in ein mäßig erwärmtes Glasschälchen — sehr praktisch habe ich dazu die sogenannten Block-

handelt werden, um sie für das Eindringen des Paraffins bez. Celloidins geeignet zu machen, bezeichnet man als Vorharze.

schälchen gefunden —, dessen Wandung man, um ein zu festes Anhaften des Paraffins zu vermeiden, mit Glyzerin bestreicht. Nun entnimmt man das Präparat dem geschmolzenen Paraffin mit erwärmter (53—56°) Pinzette, bringt es in dem, im Glasschälchen befindlichen noch flüssigen Paraffin in die richtige Lage und umgießt es mit dem Rest des geschmolzenen Paraffins. Sobald sich an der Oberfläche ein Häutchen von geronnenem Paraffin gebildet hat, taucht man sofort das mit dem Objekt beschickte Schälchen in kaltem Wasser völlig unter, in dem das Paraffin rasch erstarren muß. Durch das rasche Erstarren erhält das Paraffin die für das Schneiden unbedingt notwendige homogene Konsistenz, während es bei langsamem Erstarren brüchig wird.

Anm. Sehr empfehlenswert ist bei dem zuletzt erwähnten Akt die Benutzung eines Einbettungsrahmchens, das für größere und kleinere Objekte beliebig verstellt werden kann (von Becker in Göttingen zu beziehen). Es wird in einer geräumigen Glas- oder Porzellanschale auf einen Objektträger aufgelegt und nun mit geschmolzenem Paraffin und Objekt in gleicher Weise, wie es oben beschrieben wurde, beschickt. Das rasche Erstarren des Paraffins erzielt man durch Zugießen von kaltem Wasser.

Der das Präparat umschließende Paraffinblock wird nun zurecht geschnitten, indem man das überflüssige Paraffin durch Beschneiden so weit entfernt, daß etwa ein 1—2 mm breiter Rand von Paraffin das eingeschmolzene Objekt umgibt.

Kurz zusammengefaßt gestaltet sich die Paraffineinbettung folgendermaßen:

1. Gründliche Entwässerung in Alkohol absolutus oder Aceton,
  - 1 a. event. Einlegen in Anilinöl 8—10 Stunden.
2. Durchtränkung mit Xylol (Wechseln!), bis die Objekte durchsichtig sind (2—3 Stunden).
3. Paraffinxylol 2—3 Stunden.
4. Geschmolzenes Paraffin (Wechseln!) 2—5 Stunden.
5. Einschmelzen und erstarren lassen.
6. Zurechtschneiden des Paraffinblockes.

Anstatt des Xylols bzw. Xylolparaffins kann man auch Chloroform bzw. Chloroformparaffin als sogenanntes Vorharz verwenden.

Bei Objekten, die bei Paraffineinbettung spröde werden (stark bluthaltige und bindegewebsreiche Organe, Haut, Gehirn, Muskeln, manche Geschwülste usw.), schiebt man zwischen Alkohol und Xylol (also zwischen 1 und 2) die Behandlung mit dünnflüssigem (nicht optischem) Zedernholzöl ein, in das man die Objekte bei einmaligem Wechsel 24 Stunden liegen läßt. Man muß die auf der Oberfläche des Ols schwimmenden Stücke durch Wattebüsche untertauchen, da

sonst Vertrocknung eintreten kann. Längeres Liegen in Öl schadet nichts. Nun behandelt man die Stücke 2—3 Stunden mit Xylol oder bei sehr subtilen Objekten zunächst 12 Stunden mit Ligroin oder Tetrachlorkohlenstoff, hierauf 12 Stunden mit einer bei Zimmertemperatur gesättigten Lösung von Paraffin in Ligroin oder Tetrachlorkohlenstoff, dann mit der gleichen Lösung  $\frac{1}{2}$  Stunde im Thermostaten und schließlich 3 bis höchstens 6 Stunden mit geschmolzenem Paraffin, das einmal zu wechseln ist.

Diese von PRANTER empfohlene Methode verläuft zusammengefaßt folgendermaßen:

1. Gründliche Entwässerung in absolutem Alkohol.
2. Einlegen in einmal zu wechselndes Zedernholzöl auf 24 Stunden und länger.
3. Übertragen in Ligroin oder Tetrachlorkohlenstoff auf 12 Stunden.
4. Einlegen in eine bei Zimmertemperatur gesättigte Lösung von Paraffin in Ligroin oder Tetrachlorkohlenstoff auf 12 Stunden.
5.  $\frac{1}{2}$  Stunde in derselben Lösung im Thermostaten.
6. Geschmolzenes Paraffin, das einmal zu wechseln ist, 3—6 Stunden.

Anm. Hat man Objekte, die in Osmiumsäure bezw. in Osmiumgemischen fixiert waren, einzubetten, so wendet man anstatt des Xylols, das osmiertes Fett löst, Petroleumäther (von 100° Siedepunkt) oder reinstes Benzin in gleicher Weise an, wie es oben für das Xylol angegeben wurde.

Neuerdings wird zur Entwässerung bei Paraffineinbettung das Aceton empfohlen. Man hält es dadurch dauernd wasserfrei, daß man ihm ausgeglühtes Kupfersulfat zusetzt.

Die Objekte müssen nach der Fixierung bezw. Auswässerung direkt in Aceton übertragen werden, oder man härtet sie in Alkohol von steigender Konzentration nach und entwässert sie vollständig in Aceton, oder man nimmt die Nachhärtung in Aceton von steigender Konzentration und die vollständige Entwässerung in wasserfreiem Aceton vor. Im ersteren Falle wechselt man zweckmäßig das Aceton einmal, in allen Fällen darf der Aufenthalt der Objekte in reinem Aceton nicht über eine Stunde ausgedehnt werden, da sonst stärkere Schrumpfungen eintreten und die Objekte spröde werden. Da das Aceton bei 56° siedet, kann man die Objekte direkt aus ihm in geschmolzenes Paraffin bringen, das Aceton verdampft bei der Temperatur des Paraffinöfchens und das Paraffin setzt sich an seine Stelle. Das direkte Übertragen der Objekte aus Aceton in Paraffin kann aber im allgemeinen nicht empfohlen werden, da dabei mitunter recht bedenkliche Schrumpfungen eintreten. Es ist auch hier die Benutzung eines sogenannten Vorharzes, (Xylol, Zedernöl-Xylol, Tetrachlorkohlenstoff etc.) in der oben angegebenen Weise zu empfehlen. Nur bei der soge-

nannten Schnelleinbettung in Paraffin kann es häufig mit Vorteil benutzt werden.

### Schnelleinbettung in Paraffin.

Hat man große Eile mit der Untersuchung der Präparate, wie z. B. bei Probeexzisionen, Auskratzungen usw., so kann man mit großem Vorteil die zuerst von LUBARSCH angegebene Methode der Schnellhärtung und Schnelleinbettung anwenden.

Man verfährt dabei in der Weise, daß man die betreffenden Präparate, die nicht zu groß, insbesondere aber dünn (1—3 mm) sein müssen, nach  $\frac{1}{2}$  stündiger Fixierung in Formalin bei 37° oder direkt auf  $\frac{1}{2}$ — $\frac{3}{4}$  Stunden in absoluten Alkohol bringt, den man mindestens 2 mal wechselt (die Stücke werden am besten auf Fließpapier oder Watte aufgelegt, um dem Alkohol von allen Seiten Zutritt zu dem Präparat zu gewähren).

Hierauf werden die Stücke, wenn sie von Geweben stammen, die erfahrungsgemäß in Paraffin nicht spröde werden, direkt in Xylol übertragen, bis sie durchsichtig sind, und dann auf  $\frac{1}{2}$  Stunde in einmal zu erneuerndes Xylol einlegt. Nun werden sie in geschmolzenes Paraffin übertragen, das einmal gewechselt wird. Nach  $\frac{1}{2}$ —1  $\frac{1}{2}$  Stunden können die Präparate eingeschmolzen werden.

Handelt es sich um Objekte, die viel Bindegewebe oder viel Blut enthalten und in Paraffin leicht spröde werden (s. o.), so bringt man die mit Alkohol absol. entwässerten Stücke zunächst in ein gut verschließbares Schälchen mit Anilinöl, in dem sie im Paraffinöfchen (also bei 50—55° C.)  $\frac{1}{2}$ —1 Stunde bleiben. Nun überträgt man sie auf  $\frac{1}{2}$ —1 Stunde in Xylol, das so oft zu wechseln ist, bis keine Gelbfärbung mehr eintritt, und nun erst in Paraffin.

Die Länge der Zeit, während der die Präparate in den verschiedenen Flüssigkeiten verbleiben, richtet sich nach der Größe der Stücke.

Ein anderes in neuester Zeit sehr warm empfohlenes Verfahren zur Schnelleinbettung in Paraffin ist von HENKE und ZELLER angegeben worden, die sich dabei des Acetons als Härtungs- und Entwässerungsmittel bedienen.

„Die frischen Gewebstückchen werden unmittelbar in ein gut schließendes Gefäß mit reinem Aceton gebracht. Die Menge soll für gewöhnlich das ca. 25fache des Volumens des Stückchens betragen. — Das gebrauchte Aceton ist öfters verwendbar, wenn man das aus den Geweben entzogene Wasser in der üblichen Weise durch geglühtes Kupfersulfat wieder entfernt. — Die Zeitdauer, die zur vollständigen Fixierung notwendig ist, richtet sich, wie bei anderen Härtungen, natürlich in erster Linie nach der Größe des Objekts, weiterhin nach

der Art des Gewebes oder des Tumors. Bei Stückchen bis zu der Größe von 1 cm aufsteigend, genügt im ganzen eine Härtungsdauer von 30 Minuten bis  $1\frac{1}{2}$  Stunden. Bei gelungener Härtung muß der kleine Gewebswürfel die Konsistenz eines gut in absolutem Alkohol gehärteten Objekts haben. Nach vollendeter Härtung kommen die Stückchen direkt in das flüssige Paraffin von  $52-56^{\circ}$  Schmelzpunkt in den Paraffinofen. Da der Siedepunkt des Acetons bei  $56^{\circ}$  liegt, so löst sich und verdampft ein Teil des Acetons, was sich durch Blasenbildung direkt sichtbar macht, und das Paraffin hat Gelegenheit, in kurzer Zeit in die Gewebe nachzudringen. Die erforderliche Zeitdauer für den Aufenthalt des Objekts im flüssigen Paraffin ist wieder natürlich proportional der Größe des Stückchens. Bei Gewebswürfeln bis zu 1 cm schwankt die Zeitdauer von ca.  $\frac{1}{2}-1\frac{1}{2}$  Stunden“ (HENKE und ZELLER).

Die nun folgende Behandlung der Präparate bis zur Färbung entspricht vollständig dem gebräuchlichen Verfahren für die Weiterbehandlung der Paraffinschnitte.

Die gebräuchlichen Kern- und Doppelfärbungen sowie auch alle übrigen Färbeverfahren sind anwendbar.

Kurz zusammengefaßt ist die Methode folgende:

1. Härtung in Aceton  $\frac{1}{2}-1\frac{1}{2}$  Stunden.
2. Direktes Übertragen in Paraffin  $\frac{1}{2}-1\frac{1}{2}$  Stunden.
3. Einschmelzen.

Auch bei dieser Methode ist kurze Vorfixierung in Formalin sehr zweckmäßig. Sehr empfehlenswert ist es zwischen 1 und 2 eine Behandlung mit Xylol einzuschieben, in dem die Stücke solange bleiben, bis sie durchscheinend sind.

### Das Schneiden der Paraffinpräparate.

Die eingeschmolzenen Präparate werden auf einem Block von hartem Holz (nicht Kork) oder hartem Paraffin durch Anschmelzen befestigt und letzterer in die Mikrotomklammer eingeklemmt.

Das Schneiden erfolgt unter allen Umständen trocken ohne Befuchtung des Messers, und zwar bei kleineren Objekten oder wenn es gilt, sogenannte Bänderschnitte anzufertigen, mit quergestelltem, bei größeren Präparaten, besonders solchen mit ungleichmäßigem Gefüge, mit mehr oder minder schräg gestelltem Messer.

Bei richtiger Konsistenz des Paraffins legen sich die Schnitte der Oberfläche des Messers glatt an. Das Rollen der Schnitte kann man leicht durch Nachhilfe mit einem weichen Haarpinsel oder durch Anhauchen des Präparats und der Messerklinge vermeiden. Dieses ein-

fache Verfahren ist vollständig geeignet, die sogenannten Schnittstrecker zu ersetzen.

### Weitere Behandlung der Paraffinschnitte.

Da die Paraffinschnitte meist sehr brüchig sind und beim Entfernen des Paraffins und bei den anderen mit ihnen vorzunehmenden Manipulationen leicht geschädigt werden, so ist es fast stets notwendig, sie auf dem Objektträger oder Deckgläschen aufzukleben. Nur bei dickeren Schnitten, bei denen ein Zerreißen oder ein Ausfallen einzelner Gewebsbestandteile nicht zu befürchten ist, kann man die Entfernung des Paraffins ohne weitere Vorbereitungen vornehmen.

Zur Aufklebung der Paraffinschnitte sind zahlreiche Methoden empfohlen worden. Für pathologisch-histologische Zwecke, bei denen im allgemeinen die in der normalen Histologie häufig angewendete Durchfärbung größerer Gewebsstücke vor der Einbettung nur selten angewendet wird, sind alle Methoden möglichst zu vermeiden, bei denen Klebemittel angewendet werden, da sich diese bei der Färbung der Schnitte mehr oder minder mitfärben. Es können so leicht Täuschungen bewirkt und feinere Strukturen verdeckt werden.

Empfehlenswert sind für uns die folgenden beiden Methoden, die zugleich gestatten, die Schnitte glatt und faltenlos auf der Unterlage zu befestigen. Ob man die Schnitte auf dem Objektträger oder dem Deckglas aufklebt, ist gleichgültig; Hauptsache ist, daß die Glasunterlage stets sehr gründlich durch Abreiben mit Alkohol gereinigt ist.

#### a) Das Aufkleben durch Kapillarattraktion.

Diese Methode ist entschieden die idealste von allen, da ein Klebemittel hier nicht zur Verwendung kommt. Leider ist sie nicht für alle Präparate zu gebrauchen, denn bei Präparaten, die in Chromsäure bzw. Chromsäure-(chromsauren Salz-)gemischen gehärtet wurden, versagt sie mitunter; sie ist ferner nur mit Vorsicht anzuwenden, wenn die Schnitte mit Lösungen behandelt werden müssen, welche die Gewebe aufquellen (stärkere alkalische und saure Lösungen).

Das Verfahren dabei ist folgendes:

Die Schnitte werden mit einem schmalen Messer oder dem Pinsel vom Mikrotommesser abgehoben und auf 45—50° C. warmes Wasser geworfen, das sich in einer geräumigen Glas- oder Porzellanschale befindet. Hier breiten sich gefaltete oder etwas eingerollte Schnitte stets sehr schnell vollständig glatt aus. Hierbei ist die Vorsicht zu gebrauchen, daß die der Messerklinge anliegende Seite des Schnittes, die meist glänzender als die ihr abgekehrte ist, mit dem Wasserspiegel

in Berührung kommt, wodurch ein festeres Haften des Schnittes auf der Glasfläche gewährleistet wird. Die Schnitte — man kann getrost eine größere Anzahl auf das stets auf einer Temperatur von 45—50° C. gehaltene Wasser bringen — werden durch ein unter sie geschobenes Deckglas bezw. Objektträger aufgefangen und legen sich der Glasfläche glatt und faltenlos an. Durch Neigen der gläsernen Unterlage läßt man das überschüssige Wasser abfließen; sollten noch Wassertropfen unter dem Schnitt sich befinden, so versucht man es durch vorsichtiges Auflegen von trockenem Fließpapier hervorzudrücken und abzusaugen. Die zum Aufkleben verwendeten Deckgläschen und Objektträger müssen, damit die Schnitte fest und sicher haften, fettfrei sein; sie werden zu diesem Zwecke gut mit Kaliseife und warmem Wasser abgewaschen, hierauf längere Zeit vor dem Gebrauch in ein Gemisch von Äther und Alkohol (zu gleichen Teilen) eingelegt und vor dem Gebrauch mit einem sauberen Leinwandläppchen geputzt oder man zieht die sauber geputzten Deckgläser oder Objektträger zwei- bis dreimal durch die nicht leuchtende Flamme eines Bunsenbrenners.

Hierauf bringt man die aufgeklebten Schnitte in den Brutofen (37° C.) (nicht in den Paraffinofen) und läßt sie hier mindestens 6 Stunden; längerer Aufenthalt schadet nichts.

Hat man mit der Bearbeitung der Schnitte größere Eile, so kann man in der Weise verfahren, daß man den aus dem Wasser mit dem Deckglas bezw. Objektträger gefischten Schnitt mit einem Bausch trocknen Fließpapiers oder der Fingerkuppe fest andrückt und leicht über der Flamme erwärmt, bis das Paraffin eben anfängt, etwas durchscheinend zu werden. Die Schnitte haften meist vollständig fest der Unterlage an. Ist das Fließpapier nicht vollständig trocken, so haftet der Schnitt nicht am Glase, sondern am Papier und ist dann verloren.

#### b) Die sogenannte japanische Aufklebemethode.

Sie ist eine Verbindung der von P. MAYER angegebenen Methode mit der eben besprochenen. Bei ihr kommt ein Klebemittel (Unterguß) zur Anwendung; sie ist besonders für Objekte, die in Chromsäuregemischen oder chromsauren Salzen gehärtet wurden, und bei Färbungen, bei denen stärkere alkalische oder saure Lösungen verwendet werden (Lithionkarmin, saure Karmin usw.) zu empfehlen.

Das Aufklebemittel wird folgendermaßen bereitet: Man schlägt Eiweiß zu Schnee, filtriert die sich ergebende Flüssigkeit und gibt zum Filtrat die gleiche Menge Glycerin.

Man verreibt von dem Glycerineiweißgemisch eine Spur möglichst



fein auf dem Objektträger und erwärmt ihn über der Flamme, so daß die Temperatur mindestens  $70^{\circ}$  erreicht. Auf den abgekühlten Objektträger gießt man reichlich destilliertes Wasser auf und bringt den Schnitt auf den Wasserspiegel, auf dem er sich meist völlig glättet; bleiben noch einige Falten stehen, so erwärmt man vorsichtig über einer Flamme, ohne aber dabei den Schmelzpunkt des Paraffins zu erreichen. Hierauf saugt man das überschüssige Wasser mit Fließpapier ab und bringt die beschickten Objektträger auf 3—4 Stunden in den Brutschrank.

Man kann übrigens auch in der Weise verfahren, daß man eine größere Anzahl Schnitte, so wie es bei Methode 1 beschrieben wurde, auf warmes Wasser bringt, sie mit Objektträgern bezw. Deckgläsern, die mit der Eiweißglyzerinmischung in äußerst dünner Schicht bestrichen und auf  $70^{\circ}$  C. erwärmt waren, auffängt und so, wie bei Methode 1 angegeben, weiter verfährt.

Die Entfernung des Paraffins aus den aufgeklebten oder losen Schnitten wird in der Weise vorgenommen, daß man sie zunächst auf 5—10 Min. in Xylol oder Chloroform oder Terpentinöl und hierauf 10 Minuten in absoluten Alkohol bringt, den man zweckmäßig einmal wechselt. Nun können die Schnitte jeder beliebigen Färbemethode unterzogen werden. Kommen wässrige Farblösungen zur Verwendung, so tut man gut, die Schnitte aus dem absoluten Alkohol zunächst in 90 proz., dann in 60 proz. Alkohol und erst dann in Wasser zu bringen.

Die Behandlung der Paraffinschnitte gestaltet sich demnach kurz zusammengefaßt folgendermaßen:

1. Aufkleben:

a) durch Kapillarattraktion bei Aceton-, Alkohol-, Formalin-, Sublimatpräparaten.

b) durch die japanische Methode bei Chromsäurepräparaten.

2. Trocknen im Brutschrank 3—6 Stunden.

3. Entparaffinieren in Xylol 5—10 Min.

4. Übertragen in absoluten Alkohol.

Die weitere Behandlung der auf Objektträgern aufgeklebten Paraffinschnitte wird durch die von verschiedenen Seiten empfohlenen Farbtröge, in denen die Objektträger aufrecht stehen, sehr erleichtert, auch werden bei diesem Verfahren Farbstoffniederschläge, die sich auf Präparate, die horizontal in der Farblösung liegen, leicht bilden, fast sicher vermieden.

Hat man die Schnitte auf Deckgläser aufgeklebt, so wird ihre weitere Behandlung durch den von HOFFMANN angegebenen Deckglas-transporteur (zu beziehen von Dröll in Heidelberg) sehr erleichtert.

Anm. 1. Übrigens ist die Entfernung des Paraffins aus den Schnitten vor der Färbung durchaus nicht notwendig. Man kann sowohl aufgeklebte als auch besonders unaufgeklebte Schnitte mit wässrigen und alkoholischen Farblösungen behandeln und sie sogar komplizierten Färbemethoden (z. B. Doppelfärbungen, Färbung von Fibrin, GRAM'sche Methode, WEIGERT'sche Neurogliafärbung — hier ganz besonders geeignet — usw.) unterziehen, ohne daß man das Paraffin aus den Schnitten zu entfernen braucht. Am einfachsten verfährt man dabei in folgender Weise:

Man bringt die Schnitte in der Weise, wie es oben bei der Aufklebemethode durch Kapillarattraktion beschrieben wurde, in eine geräumige Schale, die hier aber nicht mit warmem Wasser, sondern mit der erwärmten Farblösung, die man anzuwenden wünscht, gefüllt ist. Die Schnitte breiten sich hier tadellos glatt aus und bleiben je nach der Färbemethode, die in Frage kommt, verschieden lange auf dem Spiegel der Flüssigkeit schwimmen. Es empfiehlt sich, die Schnitte mindestens so lange auf der Färbeflüssigkeit schwimmen zu lassen, bis letztere erkaltet ist, da sonst an den durch die Wärme erweichten Schnitten beim Übertragen (mittelst eines Spatels oder Objektträgers) in kalte Flüssigkeiten leicht Faltenbildung eintritt.

Stets muß man aber die Farblösung, die in die paraffindurchtränkten Schnitte langsamer eindringt, etwas länger einwirken lassen als bei entparaffinierten Schnitten, ein Punkt, der auch beim etwaigen Differenzieren, Entfärben und Nachfärben im Auge zu behalten ist. Denn diese Prozeduren können ebensogut am paraffinhaltigen Schnitt vorgenommen werden wie das Färben. Wenn die Färbung, Differenzierung usw. beendet ist, wird der Schnitt mit dem Spatel auf warmes (45—50° C.) Wasser<sup>1)</sup> übertragen und vom Spiegel des letzteren mit einem Objektträger oder Deckglas aufgefischt, wobei er sich der gläsernen Unterlage glatt anlegt. Hierauf wird, nachdem man das überschüssige Wasser mittelst Fließpapier abgesaugt hat, der Schnitt durch einen 2—3 stündigen Aufenthalt im Brutschrank oder, wenn die Zeit drängt, durch sanftes Andrücken und vorsichtiges Erwärmen über einer Flamme auf der Unterlage fixiert und nun erst durch Xylol entparaffiniert.

Durch die Behandlung mit Xylol wird der Schnitt zugleich aufgehellert und zum Einschluß in Kanadabalsam vorbereitet.

Es ist einleuchtend, daß diese Methode, die besonders bei Färbungen mit Anilinfarben (Fuchsin, Methylenblau, Thionin usw.) sehr gute Resultate gibt, wesentlich einfacher ist, als das oben beschriebene Verfahren, bei dem die Entparaffinierung vor der Färbung vorgenommen wird. Auch ist sie bezüglich des Alkoholverbrauchs entschieden sparsamer als jene. Ferner — und darin liegt meines Erachtens der Hauptwert — ist es bei Anwendung dieser Methode möglich, gefärbte Präparate in Kanadabalsam einzuschließen, ohne daß man sie, wie bei dem sonst üblichen Verfahren, vorher mit Alkohol oder Anilinxylogemischen zu entwässern braucht. Dieser Vorteil springt besonders da in die Augen, wo die entfärbende bzw. umfärbende Wirkung des Alkohols vermieden werden muß, wie z. B. bei manchen Bakterien-

---

1) Die paraffindurchtränkten Schnitte bleiben, wenn sie einmal glatt auf der ersten Farblösung ausgebreitet waren, faltenlos und schwimmen bei wässrigen Lösungen stets auf dem Spiegel der Flüssigkeit.

färbungen, besonders aber bei gewissen auf Metachromasie beruhenden Färbungen, z. B. bei der Amyloidfärbung. (Näheres siehe die betr. Abschnitte.)

Für die Darstellung feiner Zell- und Gewebsstrukturen verdient aber die Färbung der entparaffinierten Schnitte entschieden den Vorzug.

Diese bereits in der ersten Auflage angeführte, von ORTH und S. MEYER zuerst angegebene Methode wird neuerdings in der Literatur fälschlicherweise auf SMITH (Journ. of Anat. a. Physiol. Vol. 34) zurückgeführt.

An m. 2. Um sich rasch über einen Paraffinschnitt z. B. beim Serienschneiden zu orientieren, verwendet man nach MICHAELIS Nilblauxylol. Man stellt sich letzteres in der Weise her, daß man eine wässrige Lösung von Nilblau mit etwas Natronlauge versetzt, mit Xylol ausschüttelt, das dabei je nach der Konzentration des Farbstoffs eine gelbrote bis gelbbraune Farbe annimmt. Das gefärbte Xylol wird abgehoben. Gibt man einen Tropfen dieses Nilblauxylols auf einen auf dem Objektträger montierten Paraffinschnitt, so wird das Paraffin gelöst und der Schnitt gefärbt.

### Serienschnitte bei Paraffineinbettung.

Zur Anfertigung von Serienschnitten sind verschiedene Methoden angegeben worden. Die in der normalen Histologie vielfach gebrauchte Methode der Bänderschnitte läßt sich bei pathologisch-anatomischen Objekten nur selten anwenden, da sie nur bei kleinen, aus gleichmäßigem Gefüge bestehenden Präparaten gute Resultate gibt.

Eine einfache Methode, Schnittserien herzustellen, ist die, daß man die Schnitte in bestimmter Reihenfolge auf große Objektträger aufklebt. Das Aufkleben durch Kapillarattraktion oder vermittelt der japanischen Methode ist hierbei nicht zu empfehlen, da die Schnitte leicht durcheinander schwimmen. Man muß in diesem Falle ein Klebemittel anwenden; als solches ist das bei der japanischen Methode (S. 68) erwähnte Eiweißglyceringemisch empfehlenswert. Man streicht es möglichst dünn auf den Objektträger und legt die Schnitte der Reihe nach auf die noch feuchte Schicht. Ist der Objektträger völlig mit Schnitten besetzt, so signiert man ihn und legt ihn auf 30 Minuten in den Paraffinofen, in dem der feuchte Unterguß erstarrt. Hierauf entparaffiniert man, wie oben angegeben, und kann die Serie in beliebiger Weise färben. Da sich das Klebemittel in stärkeren alkalischen und sauren Lösungen leicht löst, ist bei Anwendung solcher Vorsicht geboten. Recht vorteilhaft ist es, bei der eben besprochenen Methode die Präparate vor der Einbettung in Paraffin in toto durchzufärben.

Recht empfehlenswert ist für pathologisch-histologische Untersuchungen, bei denen man mitunter größere Objekte in Serien zerlegen muß, folgende Methode, die nach eigenen Erfahrungen einfacher und bequemer zu handhaben ist als die von STRASSER angegebene Methode, bei der Papiergummikollodiumplatten zur Verwendung kommen. Sie ist nicht nur für

Serienschnitte, sondern auch überall da recht brauchbar, wo es gilt, zahlreiche Schnitte auf einmal gleichmäßig zu färben, z. B. für die Zwecke der pathologisch-histologischen Kurse.

Man hält sich folgende Lösungen vorrätig:

Lösung 1: Kandiszuckerlösung (1:1)	300 ccm
Alkohol (von 80 Proz.)	200 „
Dextrinlösung (1:1)	100 „

Die Zucker- und die Dextrinlösung werden in der Weise hergestellt, daß man die betreffenden Substanzen in kochendes destilliertes Wasser einträgt.

Die Lösungen sind in der angegebenen Reihenfolge zu mischen, zur Dextrinlösung ist gelbes Dextrin zu benutzen.

Lösung 2: Photoxylin oder Celloidin	10,0 g
Alkohol absol.	100 ccm
Äther	100 „

Man kann dieser Lösung nach Belieben auch mehr Photoxylin oder Celloidin zusetzen, nur ist eine allzu dickflüssige Lösung nicht wünschenswert.

Man gießt Lösung 1 auf eine sorgfältig mit warmem Seifenwasser und Alkohol gereinigte und blank geputzte Glasplatte auf, deren Größe sich nach der Anzahl der zu bearbeitenden Schnitte bemißt (Objektträger, Glasplatte von  $9 \times 12$  oder  $13 \times 18$ ). Durch Neigen der Glasplatte verteilt man die Lösung gleichmäßig über die ganze Fläche und läßt den Rest in die zur Aufbewahrung dienende Flasche zurücktropfen. Die Lösung muß in dünner Schicht die ganze Glasplatte bedecken, ist dies nicht der Fall und zieht sich die Flüssigkeit von einzelnen Stellen der Glasplatte zurück, so ist entweder die Glasplatte nicht gründlich gereinigt oder die Lösung hat durch Verdunsten an Alkoholgehalt eingebüßt oder ist verdorben; Ablilfe läßt sich demnach leicht schaffen.

Auf die noch feuchte Schicht legt man dann die Paraffinschnitte in der gehörigen Reihenfolge auf und erwärmt die Platte, wenn sie völlig beschickt ist, leicht, ohne daß das Paraffin schmilzt, über einer Gas- oder Spiritusflamme, wobei sich die Schnitte glatt und faltenlos ausbreiten. Nun bringt man die Platte in den Brutofen, in dem die Zuckerdextrinschicht durch Verdunsten des Alkohols innerhalb von 3—6 Stunden vollständig erhärtet.

Hierauf wird die Platte in einer geräumigen Schale (Glas oder Porzellan) mit Xylol oder Chloroform oder Terpentinöl übergossen. Nach 10 Minuten läßt man abtropfen und bringt sie in eine zweite Schale mit absolutem Alkohol, in dem sie bei einmaligem Wechseln

des Alkohols 5—10 Minuten verweilt. Nun läßt man den Alkohol wieder abtropfen und gießt Lösung 2 in dünner Schicht über die Schnitte hinweg, indem man durch vorsichtiges Neigen der Platte für eine möglichst gleichmäßige Verteilung sorgt.

Nachdem das Photoxylin bezw. Celloidin erstarrt ist (etwa nach 1—2 Minuten), ritzt man die dünne Photoxylin- oder Celloidinhaut an drei Rändern der Platte mit der Messerspitze und legt die Platte in lauwarmes Wasser, in dem sich das die Schnitte umschließende Häutchen rasch von der Glasplatte löst. Nur an dem Rande, an dem die Schicht nicht geritzt wurde, bleibt sie mit der Glasplatte in Verbindung.

Die in dem Photoxylin- oder Celloidinhäutchen eingeschlossenen Schnitte kann man mit beliebigen Farbstoffen und Reagentien behandeln, ausgenommen natürlich mit solchen, die das Photoxylin bezw. Celloidin lösen oder überfärben. Man gebrauche dabei die Vorsicht, daß man die Platte stets an dem Rande, an dem das Häutchen noch fest anhaftet, zuerst aus der Flüssigkeit heraushebt, dann breitet es sich stets gleichmäßig auf der Glasplatte aus. Nach erfolgter Färbung entwässert man in 96 proz. Alkohol und hellt in einer das Celloidin oder Photoxylin nicht lösenden Substanz (Origanumöl oder Karbolxylo) auf. Schließlich schneidet man mit einer feinen Schere die einzelnen Schnitte heraus und bringt sie der Reihe nach auf die (bei Serienschnitten numerierten) Objektträger. Nach Entfernung des aufhellenden Mittels durch Fließpapier schließt man sie in Kanadabalsam ein.

Anm. Will man die Paraffinblöcke, von denen man bereits Schnitte angefertigt hat, aufbewahren, so überzieht man die angeschnittene Seite mit einer dünnen Schicht Paraffin. Die Blöcke werden dann in geeigneten Kästchen an einem nicht zu warmen Ort aufgehoben.

### B. Celloidineinbettung.

Man braucht dazu eine dünn- und eine dickflüssige Lösung von Celloidin, die man sich in der Weise herstellt, daß man das in kleine Stücke zerschnittene Tafelcelloidin zunächst an der Luft gut trocknet, bis es eine hornartige Konsistenz angenommen hat, und dann in einem Gemisch von Äther und Alkohol zu gleichen Teilen löst. Die Lösung vollzieht sich rasch, wenn man die Celloidinstückchen erst mit Alkohol absol. übergießt und erst dann, wenn das Celloidin aufgequollen ist, die gleiche Menge Äther hinzufügt. Die dünnflüssige Lösung (1) soll etwa die Konsistenz von Kollodium, die dickflüssige (2) die von dickem Sirup besitzen.

Das einzubettende Präparat wird in absolutem Alkohol gründlich entwässert und dann in ein Gemisch von Äther und Alkohol zu gleichen

Teilen gelegt, hierin bleibt es so lange, bis man einer völligen Durchtränkung sicher ist (bei kleinen Präparaten mindestens 24 Stunden, bei größeren entsprechend länger). Hierauf kommt das Präparat in die dünnflüssige Celloidinlösung, in der es ebenfalls mindestens 24 Stunden verweilt, und dann auf ebensolange in die dickflüssige Lösung. Drängt die Zeit nicht mit der Bearbeitung der Präparate, so tut man gut, sie zunächst in eine ganz dünne Lösung (Lösung 1 mit gleichen Teilen mit Äther und Alkohol verdünnt) von Celloidin zu bringen und dann längere Zeit (mehrere Tage, ja selbst Wochen) in den beiden anderen Celloidinlösungen liegen zu lassen. Enthält das einzubettende Präparat Hohlräume, so ist es notwendig, diese wenigstens an einer Seite zu öffnen, damit das Colloidin besser eindringen kann.

Aus der dickflüssigen Celloidinlösung bringt man das Präparat auf einen der Klammer des Mikrotoms entsprechend zurecht geschnittenen Block aus hartem Buxbaum-, Buchen- oder Pappelholz, den man, um die harzigen und gerbsäurehaltigen Bestandteile zu entfernen, vor dem Gebrauch mehrere Stunden mit 2 proz. Sodalösung ausgekocht und längere Zeit (wochenlang) in ein Gemisch von Äther und Alkohol eingelegt hat. Vor dem Auflegen des Celloidinpräparats überzieht man die gut abgetrocknete Oberfläche des Blocks, die man, um ein festes Haften zu erzielen, mit der Feile leicht angeraut hat, mit einer Schicht dickflüssigen Celloidins. Zur Fixierung des Objekts in der gewünschten Lage sticht man neben ihm einige Stecknadeln ein (die man natürlich nach dem Erhärten des Celloidins vor dem Schneiden entfernen muß) und umzieht das letztere event. noch mit einem Mantel von dickflüssigem Celloidin, das man dadurch am Herabfließen hindert, daß man den Holzblock mit einem den oberen Rand des letzteren überragenden Streifen von Papier fest umgibt.

Hierauf läßt man den mit dem Präparat beschiekten Holzblock einige Zeit an der Luft stehen oder, was noch mehr zu empfehlen ist, man bringt ihn auf eine bis mehrere Stunden unter eine Glasglocke, um die Verdunstung des Äthers aus dem Celloidin und damit die Erstarrung des letzteren möglichst zu verlangsamen, wodurch eine festere Konsistenz des Celloidins erzielt und die Herstellung feinerer Schnitte ermöglicht wird. Sehr rasch und gleichmäßig erstarrt das Celloidin zu einer knorpelartigen Konsistenz, die es gestattet, sehr feine Schnitte herzustellen, wenn man unter die Glasglocke ein Schälchen mit Chloroform aufstellt.

Schließlich überträgt man das auf dem Holzblock fixierte Präparat in Alkohol von 80 Proz., in dem es innerhalb von 12—24 Stunden eine zum Schneiden genügend feste Konsistenz erlangt. Will man die auf Holzklötze aufgeklebten Celloidinpräparate längere Zeit aufheben,

so muß man, um die Färbbarkeit nicht zu schädigen, öfter (d. h. etwa jeden zweiten Monat) den Spiritus wechseln.

Hat man mehr Zeit zur Verfügung und handelt es sich um diffizile Objekte, so verfährt man zweckmäßig in folgender Weise:

Nachdem die Präparate aus dem dünnflüssigen Celloidin in die dickflüssige Lösung gebracht sind, läßt man allmählich den Äther-Alkohol aus der letzteren dadurch verdunsten, daß man den Deckel des Gefäßes, in dem sich die Lösung befindet, vorsichtig lüftet. Wird die Lösung gallertig hart, so geht man mit einem Messer dicht an den Wänden des Glases hin und hebt die Celloidinmasse von der Glaswand ab, um den Gasen aus den tieferen Partien einen Ausweg zu verschaffen. Man vermeidet so die Entstehung von Blasen. Ist die Lösung so weit eingedickt, daß man mit der Fingerspitze kaum noch einen Eindruck machen kann, so gießt man auf die Oberfläche des Celloidins Alkohol von 70 Proz., umschneidet dann nach einem oder mehreren Tagen nach Abgießen des Alkohols den Block, hebt ihn aus dem Gefäß heraus und überträgt ihn in Alkohol von 70 Proz., in dem er bald die Härte von Knorpel erreicht. Man kann dann den Block direkt in die Mikrotomklammer einspannen oder ihn, nachdem man die zum Aufkleben bestimmte Fläche mit Fließpapier vom Alkohol befreit und kurze Zeit an der Luft getrocknet hat, mittelst eines Tropfens dickflüssigen Celloidins auf einen Holzblock aufkleben. Nach einigen Minuten bringt man das Objekt in Alkohol zurück, wo sehr rasch eine feste Vereinigung von Präparat und Holzblock eintritt.

Die auf Holz befestigten, in Celloidin eingebetteten Präparate werden, wenn sie längere Zeit in 70—80 proz. Alkohol aufbewahrt werden, allmählich weniger gut färbbar, weil die aus dem Holz in den Alkohol diffundierende Gerbsäure die Färbbarkeit schädigt. Man kann diesen Übelstand dadurch vermeiden, daß man Holzblöcke verwendet, die mit 2 proz. Sodalösung mehrere Stunden ausgekocht sind und längere Zeit in öfter gewechseltem Alkohol gelegen haben, oder aber man sieht überhaupt von dem Gebrauche von Holzblöcken ab und spannt die Celloidinblöcke direkt in die Mikrotomklammer ein. Das vielfach empfohlene Verfahren, Celloidinblöcke auf dem Gefriermikrotom zu schneiden, möchte ich nach meinen Erfahrungen nicht befürworten, da durch das Auswässern, dem die Blöcke vor dem Schneiden unterworfen werden müssen, mitunter starke Schrumpfung eintreten und das Celloidin meist sehr hart und brüchig wird.

Anstatt der Holzunterlage wird von JELINEK der in der Elektrotechnik gebrauchte Stabilit (ziemlich teuer) empfohlen, der von Alkohol, Wasser, verdünnten Säuren und Alkalien wenig angegriffen

wird<sup>1)</sup>. Man zersägt die in den Handel kommenden Stabilitplatten in geeignete große Stücke, glättet die Sägefläche mit Feile und Schmirgelpapier und verwendet die Stabilitstücke sonst wie die Holzblöcke zum Aufkleben.

Sehr empfehlenswert sind die von FRESEMANN empfohlenen Glasblöcke als Unterlage für Celloidinblöcke, die man sich von einem Glasschneider aus 10—20 mm dicken, gerippten Glas von beliebiger Größe schneiden lassen kann.

Schnelleinbettung in Celloidin: Hat man es eilig mit der Bearbeitung der Präparate (diagnostische Untersuchungen) und steht ein Paraffinöfchen nicht zur Verfügung, so bringt man 1—2 mm dicke Stückchen, nachdem man sie in Alkohol gehörig entwässert hat, je auf 3—5 Stunden in eine ganz dünne Celloidinlösung (Lösung 1 mit gleichen Teilen Äther-Alkohol verdünnt), dann ebenso lange in Lösung 1 und 2 und bettet dann, wie oben angegeben, in Chloroformdämpfen ein. Man erhält bei dieser von HELBING angegebenen Celloidinschnelleinbettung innerhalb 24 Stunden dünne, für eine genaue Diagnose völlig genügende Schnitte. Zur Entwässerung kann auch hier mit Vorteil das reine Aceton herangezogen werden.

Das Schneiden der Celloidinpräparate erfolgt in derselben Weise wie beim nicht eingebetteten Präparat, d. h. das Messer und das Präparat werden beim Schneiden mit Alkohol befeuchtet; da Celloidin sich in absolutem Alkohol löst, kann nur 80—95 proz. Alkohol Verwendung finden. Die Messerstellung ist dabei so zu wählen, daß die ganze Klinge möglichst ausgenutzt wird, und vorwiegend die Wirkung des Zuges zur Geltung kommt, was man dadurch erreicht, daß man das Messer, soweit es das eingebettete Präparat erlaubt, möglichst parallel zur Längsachse der jetzt ja meist gebrauchten Schlittenmikrotome stellt.

Die Schnitte werden mit einem feinen Pinsel von der Messerklinge abgenommen, in 80—90 proz. Alkohol übertragen und dann in gewöhnlicher Weise weiter behandelt. Stets ist bei Celloidinschnitten reiner absoluter Alkohol zu vermeiden, da er das Celloidin löst; aus dem gleichen Grunde darf zur Aufhellung nicht Nelkenöl verwendet werden. Man benutzt dafür Origanum-, Bergamott- oder Zedernöl bzw. Karbolxylo, in das man die Schnitte aus 95 proz. Alkohol überträgt. Man kann auch Xylo anwenden: man überträgt den Schnitt aus 95 proz. Alkohol auf den Objektträger, entfernt den Alkohol durch

1) Stabilit, der längere Zeit in Alkohol gelegen hat und dann getrocknet wird, wird rissig und blättert ab. Auch werden aus dem Stabilit bei längerer Einwirkung von Alkohol Substanzen gelöst, die manche Färbungen ungünstig beeinflussen. Ich ziehe daher die Glasblöcke zum Aufkleben vor.



Anpressen von Fließpapier und gießt einen Tropfen Xylol auf den Schnitt, der sich zunächst trübt, nun tupft man das Xylol wieder mit Fließpapier ab, gießt neues Xylol darauf, tupft wieder ab und wiederholt dies so oft, bis der Schnitt durchsichtig ist. Zur Entwässerung der Celloidinschnitte ein Gemisch von Alkohol absol. und Chloroform zu benutzen, ist nicht zu empfehlen, da dabei die Färbung leidet.

Häufig ist es notwendig, das Celloidin zu entfernen, besonders bei Färbung mit Anilinfarben, weil das Celloidin die Anilinfarben ebenso festhält wie das Gewebe. Man bringt zu dem Zwecke die Schnitte in absoluten Alkohol auf 5 Min., sodann auf 10—15 Min. in Äther-Alkohol (zu gleichen Teilen) und hierauf wieder in Alkohol; man kann sich auch des Nelkenöls zur Entfernung des Celloidins bedienen, was besonders dann empfehlenswert ist, wenn der Schnitt bereits gefärbt ist. Man bringt dann den letzteren aus Alkohol auf den Objektträger, gibt einige Tropfen Nelkenöl darauf und entfernt letzteres nach etwa 5—10 Min. durch Xylol.

Handelt es sich darum, zerbrechliche Schnitte zu entcelloidinieren, so verfährt man nach JORDAN folgendermaßen: Man bestreicht einen Objektträger in dünner Schicht mit Eiweißglyzerin (s. ob. bei der japanischen Methode S. 68), überträgt auf ihn den Schnitt aus 95 proz. Alkohol (ja nicht aus Wasser), drückt ihn fest mit Seiden- oder Klopsettpapier an und läßt das letztere auf ihm liegen. Nun legt man einen zweiten Objektträger darauf und erwärmt, indem man die beiden Objektträger fest auf einander drückt, die Stelle, an der das Präparat liegt, vorsichtig über einer Flamme, bis das Eiweiß koaguliert ist. Der Schnitt haftet jetzt fest am Objektträger; man überträgt letzteren in Alkohol von 95 Proz. und entfernt das Celloidin durch Äther-Alkohol, wie oben angegeben.

Die Celloidineinbettung gestaltet sich, kurz zusammengefaßt, folgendermaßen:

1. Gute Entwässerung in Alkohol absolutus.
2. 24 Stunden oder länger in Äther-Alkohol.
3. 1—5 Tage in dünnflüssiges Celloidin.
4. Ebensolange in dickflüssiges Celloidin.
5. a) Entweder Aufkleben auf einen Holz-, Stabilit- oder Glasblock und langsames Trocknen an der Luft (1—3 Stunden) [ev. unter Chloroformdämpfen],  
b) oder langsames Eindicken des Celloidins.
6. Übertragen in 80 proz. Alkohol, mindestens 12 Stunden.
7. Schneiden. Färben usw.
8. Entwässern der Schnitte in Alkohol von 95 Proz.
9. Aufhellen in Origanumöl oder Karbolxylol.
10. Kanadabalsam.

## Serienschnitte bei Celloidineinbettung.

## a) WEIGERTSche Methode.

Die gebräuchlichste Methode ist die von WEIGERT angegebene, die nicht nur für die Untersuchung des Zentralnervensystems, für die sie ursprünglich bestimmt war, sondern auch für andere Zwecke gut brauchbar ist.

Man übergießt eine sauber geputzte Glasplatte, deren Größe man nach der Ausdehnung der Schnittserie bezw. nach der Größe der Schnitte bemißt, mit gewöhnlichem Kollodium in der Weise, wie die Photographen ihre feuchten Platten herstellen, d. h. man hält die Platte an einer Ecke wagerecht vor sich, gießt in die Mitte eine genügende Menge Kollodium und läßt es dann durch Neigen der Platte an die verschiedenen Ecken und Kanten laufen, ohne daß es überflutet. Den Überschuß läßt man in die Flasche zurücktropfen. Nunmehr läßt man die Platte auf einer Kante stehen und trocknen.

Die Schnitte werden vom Messer nicht mit dem Pinsel heruntergenommen, sondern sogleich in Bandform gebracht. Als vorläufige Unterlage dient poröses, zähes und durchscheinendes Papier, am zweckmäßigsten Klosettpapier oder satiniertes Seidenpapier. Man schneidet sich von ihm schmale Streifen, deren Breite den Durchmesser der Schnitte etwa um das Doppelte übertrifft. Mit diesen Streifen werden die Schnitte von dem Messer in der Weise abgenommen, daß man es unter leichter Anspannung des Papiers von oben auf den Schnitt auflegt und dann in der Richtung der Messeroberfläche nach links hin (also über die Schneide des Messers hinaus) wagerecht oder ein wenig nach aufwärts abzieht. Liegt der Schnitt nicht mit seinem linken Rand dicht an der Messerschneide, so schiebt man ihn mit einem zarten Pinsel dorthin, wobei man event. seine Stellung verbessert. Da das Abziehen des Schnittes nur dann gut gelingt, wenn er nicht in gar zuviel Alkohol schwimmt, so ist es gut, entweder das Mikrotom etwas schräg zu stellen oder den überschüssigen Alkohol vorsichtig mit Fließpapier abzusaugen. Der nächste Schnitt wird so von der Messerklinge abgezogen, daß er an die rechte Seite des ersten zu liegen kommt. Man beginnt das Abziehen der Schnitte demnach mit dem linken Rande des Papierstreifens, nur so kann man vermeiden, daß die bereits aufgezogenen Schnitte mit der Messerklinge in Berührung kommen.

Die Reihe der Schnitte, die man auf einen Streifen bringt, darf nicht größer sein als die Breite der kollodionierten Glasplatte. Die auf dem Papierstreifen haftenden Schnitte müssen immer feucht gehalten

werden. Dies geschieht in der Weise, daß man neben dem Mikrotom einen flachen Teller stehen hat, auf dem sich mehrere Lagen von Fließpapier mit einer Schicht Klosettpapier darüber befinden, die gut mit Alkohol befeuchtet sind. Auf diese stets feucht gehaltene Unterlage legt man die mit den Schnitten beschiekten Papierstreifen in der Weise, daß die Schnitte nach oben sehen und der Papierstreifen der Unterlage gut anliegt. Selbstverständlich müssen die Schnittbänder, wenn man deren mehrere benutzt, in ihrer gehörigen Reihenfolge liegen, das erste Band oben, der erste Schnitt links, wie beim Schreiben die Zeilen und Buchstaben angeordnet sind.

Hat man die Serie fertig geschnitten, so überträgt man die Schnitte in der Weise auf die kollodionierte Glasplatte, daß man die feuchte Schnittseite der Papierstreifen auf die getrocknete Kollodiumschicht auflegt und von der oberen Seite ganz sanft den Streifen auf die Glasplatte andrückt. Nun zieht man vorsichtig den Papierstreifen ab, wobei die Schnitte auf der Kollodiumschicht haften. Auf dieselbe Weise behandelt man die nächsten Schnittbänder, wobei die bereits auf die Kollodiumschicht übertragenen Schnitte nicht eintrocknen dürfen.

Ist die Platte vollständig beschiekt, so entfernt man den an den Schnitten haftenden und um sie herum befindlichen Alkohol durch Auflegen einer vierfachen Schicht von Fließpapier und gießt dann sofort, noch bevor Eintrocknungserscheinungen an den Schnitten auftreten, eine zweite Schicht Kollodium über die Schnittseite der Platte.

Ist die Kollodiumschicht oberflächlich trocken, so kann man die Reihenfolge der Schnitte durch einen feinen in Methylenblau getauchten Pinsel markieren.

Überträgt man die leicht getrocknete Platte jetzt in Wasser oder direkt in die Färbeflüssigkeit, so löst sich bald die ganze Kollodiumschicht mit den Schnitten von der Glasplatte ab. Will man die Schnitte aber nicht sofort verarbeiten, so bringt man die Platte in 80 proz. Alkohol, in dem man sie beliebig lange aufbewahren kann.

Die von der Glasplatte gelöste Kollodiumschicht, welche die Schnitte einschließt, ist so zäh, daß man sie wie einen Lappen behandeln kann.

Die Färbung und die Differenzierung erfolgt in der gewöhnlichen Weise. Ist die Färbeprozedur beendet, so bringt man die Platte in 90—96 proz. Alkohol — nicht absoluten — und sodann in ein das Kollodium nicht lösendes Aufhellungsmittel (Origanumöl, Karbolxylol, s. u.); hier werden die einzelnen Schnitte aus der Kollodiumhaut herausgeschnitten, ihrer Reihenfolge nach auf Objektträger gebracht und nach Entfernung des Aufhellungsmittels in Balsam eingeschlossen.

## b) Methode von OBREGIA.

Sehr gute Resultate gibt auch die Methode von OBREGIA, der als Unterguß die oben bei der Besprechung der Paraffinserienschnitte erwähnte Zucker-Dextrinlösung (S. 72) benutzt. Man begießt mit ihr eine Glasplatte von geeigneter Größe, wie oben beschrieben, und läßt die dünne, auf der Platte zurückbleibende Schicht im Brutofen trocknen, was etwa 3—4 Stunden erfordert. Auf die Schicht überträgt man dann die nach WEIGERT hergestellte, auf Papierstreifen befindliche Serie, zieht jedoch die Papierstreifen zunächst nicht ab, sondern trocknet, nachdem man alle Streifen aufgelegt hat, mit einem die ganze Platte bedeckenden Fließpapierblatt ab und hebt jetzt erst die Papierstreifen ab. Die Schnitte haften fest an der Zuckerdextrinschicht. Nun gießt man vorsichtig die S. 72 angegebene Photoxylinlösung auf und bringt die Platte, wenn das Photoxylin erstarrt ist, in Wasser, in dem sich die Zuckerschicht löst; die Schnitte sind hier nur in eine Photoxylin-schicht eingeschlossen, was für manche Färbungen von Vorteil ist!

DIMMER hat das WEIGERTSche Kollodiumverfahren dadurch modifiziert, daß er die direkt auf der Glasplatte befindliche Kollodiumschicht durch einen Unterguß von erstarrter Gelatine ersetzt, die sich, ähnlich wie der bei den Paraffinserienschnitten erwähnte Unterguß aus Zuckerdextrinlösung, beim Übertragen der Platte in Wasser löst; die Schnitte sind auch bei diesem Verfahren nur von einer Seite in Kollodium eingeschlossen. Man verfährt bei Herstellung des Gelatineuntergusses in der Weise, daß man auf die horizontal liegende, mäßig erwärmte Glasplatte eine erwärmte Lösung von 16 g Gelatine in 300 ccm Wasser in mäßig dicker Schicht aufgießt. Man läßt die Platte an einem staubfreien Ort trocknen, was ungefähr 2 Tage Zeit in Anspruch nimmt. Auf die trockene Gelatineschicht werden die Schnitte wie bei dem WEIGERTSchen Verfahren übertragen; ist die Platte beschickt, so trocknet man gut mit Klosettpapier und gießt eine Kollodiumlösung oder eine Lösung von Photoxylin (6 g auf 100 ccm Äther-Alkohol aa) darüber. Die Lösung der Gelatineschicht geschieht dadurch, daß man die Platte in warmes Wasser von 50—60° C. einlegt.

HERXHEIMER empfiehlt neuerdings folgendes Verfahren:

„Die Schnitte werden in der von WEIGERT erdachten Art auf dem Messer geordnet und mittels Streifen von Klosettpapier (besser dickeres Filtrierpapier) abgezogen. Der sorgfältig gereinigte Objektträger wird mit dem MAYERSchen Eiweißglyzerin ganz dünn bestrichen und nun die Schnitte von dem Papier auf die Platte wie bei dem WEIGERTSchen Verfahren übertragen. Nunmehr wird die Platte mit Filtrierpapier abgetrocknet, Äther über sie gegossen und, wenn dieser verdunstet ist, dies nochmals wiederholt. Sodann wird, wenn dieser wiederum fast ganz verdunstet ist, die Platte mit absolutem Alkohol begossen. Man braucht nicht zu warten, bis dieser verdunstet ist, sondern nach 5—10 Minuten stellt man die Platte etwas senkrecht, um den Alkohol (mit einem Teil des Celloidins) abfließen zu lassen. Hierbei muß man nur etwas vorsichtig vorgehen, um nicht Schnitte, die etwa lose liegen, fortschwimmen zu lassen, doch ist dies mit Leichtigkeit zu vermeiden. — Sodann wird die Platte in 70 proz.

Alkohol gehärtet, wozu eine viertel bis eine halbe Stunde genügen, und kann nun weiter behandelt werden. Das Celloidin ist bei diesem Verfahren ganz fein verteilt und die Schnitte haften ganz fest.“

Hat man Serienschritte von bereits en bloc durchgefärbten, in Celloidin eingebetteten Stücken anzufertigen, so kann man sich des im LANGHANSschen Laboratorium gebräuchlichen Verfahrens bedienen. Man befeuchtet das Messer beim Schneiden anstatt mit Alkohol mit Origanumöl und bringt die Schnitte der Reihe nach auf Objektträger, die mit einer dünnen Schicht des gleichen Öls bedeckt sind. Die zunächst infolge der Mischung von Öl und wasserhaltigem (70 proz.) Alkohol milchig gefärbten Schnitte hellen sich beim Liegen auf dem Objektträger bald völlig auf, werden dann mit Fließpapier abgetupft und in Balsam eingeschlossen. Vorteilhafter ist es nach meinen Erfahrungen, bei diesem Verfahren das Messer mit Origanumöl zu benetzen, das man mit Alkohol absolutus (im Verhältnis von 3 Teilen Öl auf 1 Teil Alkohol) versetzt hat. Die Trübung der Schnitte tritt dabei nicht ein oder verschwindet sehr rasch.

### C. Kombinierte Celloidin-Paraffineinbettung

ist von mehreren Seiten empfohlen worden, um die Nachteile, die beiden Methoden anhaften, zu beseitigen und ihre Vorteile zu vereinen.

Nach meinen Erfahrungen leistet aber keine der angegebenen Kombinationsmethoden, wenigstens für pathologisch-histologische Zwecke, mehr als jede Methode für sich allein. Nach KULTSCHITZKY bringt man die in Celloidin eingeschlossenen Objekte zunächst in Oleum origani, bis sie völlig durchsichtig sind, sodann auf 12 Stunden in eine konzentrierte Lösung von Paraffin in Origanumöl, die man auf 40° erwärmt, und schließlich in geschmolzenes Paraffin, in dem sie bei 50—52° 12—24 Stunden bleiben.

Die von FIELD und MARTIN angegebene Kombination, bei der die Durchtränkung mit Celloidin und Paraffin gleichzeitig geschieht, mißlingt nicht selten, weshalb wir hier nicht darauf eingehen.

### D. Einbettung in Photoxylin

wird in derselben Weise vorgenommen wie die Celloidineinbettung. Vorzüge vor letzterer besitzt sie kaum, höchstens ist darin ein solcher zu sehen, daß Photoxylin etwas durchsichtiger ist und leichter eine Orientierung über das eingeschlossene Objekt gestattet.

### E. Einbettung in Gummiglycerin.

Dieses Verfahren führt sehr rasch zum Ziele, wenngleich es allerdings bezüglich der Möglichkeit, feine Schnitte anzufertigen, weit hinter den oben erwähnten Methoden zurücksteht.

Die gehärteten Objekte werden 24 Stunden in ein dünnflüssiges Gemisch von Mucilago Gummi arabici und Glycerin zu gleichen Teilen eingelegt, hierauf auf einen Kork aufgelegt, an dem sie bald festkleben, und dann in Alkohol gebracht, in dem sie schnell durch Ausfällen des Gummis die zum Schneiden nötige Konsistenz annehmen. Das Gummi löst sich auf, sobald die Schnitte in Wasser gebracht werden.

Bezüglich der plastischen Rekonstruktion, die für das Studium des Geschwulstbaues neuerdings mehrfach in Anwendung gezogen worden ist, sei auf den von PETER verfaßten Artikel in der Enzyklopädie der mikroskopischen Technik hingewiesen.

Literatur: ALBRECHT u. STÖRK, Beitrag zur Paraffinmethode. Zeitschr. f. wissensch. Mikrosk. Bd. 13. — BLOCHMANN, Über Einbettungsmethoden. Zusammenfass. Referat. Ibid. Bd. 1. — BORRMANN, Apparat zur Färbung von Serienschnitten. Ibid. Bd. 11. — BORN, Ein neuer Schnittstrecker. Ibid. Bd. 10. — BRASS, Mitteilungen zur mikroskopischen Technik. Ibid. Bd. 2. — BRÜCHANOW, Pumpussche Schnittserienmethode. Prag. med. Wochenschr. 1899. — BRUNK, Über die Acetonanwendung zur Paraffineinbettung besond. zu einer einfachen Schnelleinbettungsmethode. Münchn. med. Wochenschr. 1905. — BUSSE, Notiz zur Celloidineinbettung. Zeitschr. f. wissensch. Mikrosk. Bd. 9. — CARO, Eine einfache Methode zum gemeinsamen Behandeln von aufgeklebten Schnitten. Ibid. Bd. 12. — DIMMER, Eine Modifikation der Celloidinserienmethode. Ibid. Bd. 16. — ELSCHING, Zur Technik der Celloidineinbettung. Ibid. Bd. 10. FIELD u. MARTIN, Ein neues Celloidin-Paraffineinbettungsverfahren. Ibid. Bd. 11. — FISCHER, R., Über eine neue Methode zum Aufkleben von Celloidinschnitten und die Anwendung derselben für Schnittserien. Ibid. Bd. 20. FRESEMANN, Viëtor, Glas als Material zum Aufkleben von Präparaten für das Celloidin-Mikrotom. Ztrbl. f. allgem. Path. Bd. 18. — FREUND, Apparat zur Massenfärbung mikroskopischer Präparate. Zeitschr. f. wissensch. Mikrosk. Bd. 23. — GULLAND, A simple method of fixing paraffins sections. Journ. of Path. and Phys. Bd. 26. S. auch Zeitschr. f. wissensch. Mikrosk. Bd. 9. — Derselbe, The application of Obregias method to paraffin sections. Journ. of Path. and Bact. 1893. — GUTMANN, Über Schnellhärtung und Schnelleinbettung. Deutsche med. Wochenschr. 1903. — HELLY, Zur Technik der Wasseraufklebung von Paraffinschnitten. Zeitschr. f. wissensch. Mikrosk. Bd. 23. — HENKE u. ZELLER, Aceton zur Paraffinschnelleinbettung. Zentralbl. f. allg. Path. Bd. 16. — HERXHEIMER, Über Pankreas-cirrhose (Celloidinaufklebemethode). Virch. Arch. Bd. 183. — HOFFMANN, Deckglastransporteur für Schnittfärbung. Zeitschr. f. wissensch. Mikrosk. Bd. 20. — JELINEK, Verwendung des Stabilits zum Aufkleben von Celloidinpräparaten. Ibid. Bd. 11. — JORDAN, Technische Mitteilungen. Ibid. Bd. 15. — KOCH, Über einen Wärmeregulator für Paraffinöfen bei beliebigem Heizmaterial. Ibid. Bd. 10. — KULTSCHITZKY, Kombinierte Einbettung in Paraffin und Celloidin. Ibid. Bd. 4. — LUBARSCHE, Technik in Ergebn. d. allgem. Pathol. Herausgeg. von LUBARSCHE u. OSTERTAG. 1895. Bd. 2. — Derselbe, Über meine Schnellhärtungs- und Schnelleinbettungsmethode. Deutsche med. Wochenschr. 1903. — P. MAYER, Einfache Methode zum Aufkleben mikroskopischer Schnitte. Mitt. v. d. zoolog. Station Neapel Bd. 4 u. Internat. Monatsschr. für Anat. u. Phys. Bd. 4. — Derselbe, Über Schleimfärbung (Färben nicht entparaffinierter Schnitte). Mitt. v. d. zool. Station Neapel Bd. 12. — MEADE BOLTON v. HARRIS, Agaragarformalinmischung als Einbettungsmedium. Zentralbl. f. path. Anat. Bd. 14. — MICHAELIS, Methode, Paraffinschnitte aufzukleben. Ibid. Bd. 14. — MYERS, Celloidineinbettung und Nachbehandlung von Celloidinschnitten. Arch. f. Anat. u. Phys. 1902. — NIKIFOROFF, Mikroskopisch-technische Notizen. Zeitschr. f. wissensch. Mikrosk. Bd. 8. — NUSBAUM, Über das Aufkleben der Paraffinschnitte mit Wasser. Anat. Anzeiger. Bd. 12. — OBBEGIA, Serienschnitte mit Photoxylin oder Celloidin. Neurol.

Zentralbl. 1890. — ORSÓS, Ein neues Paraffinschneideverfahren. Zentralbl. f. Path. Bd. 17. — PAVLOW, Kreosot als wasserentziehendes Mittel bei Paraffineinbettung. Zeitschr. f. wissensch. Mikrosk. Bd. 22. — PRANTER, Zur Paraffintechnik. Ibid. Bd. 19. — REINKE, Die japanische Methode zum Aufkleben von Paraffinschnitten. Ibid. Bd. 12. — SCHAFFER, Ein Glasgefäß zur Verarbeitung umfangreicher aufgeklebter Schnittserien. Ibid. Bd. 11. — SCHÄLBAUM, Über ein Verfahren, mikroskopische Schnitte auf den Objektträger zu fixieren. Arch. f. mikrosk. Anat. Bd. 21. — SCHIEFERDECKER, Über die Verwendung des Celloidins in der mikroskopischen Technik. Arch. f. Anat. u. Phys. 1886. — SCHOLZ, FR., Aceton-Celloidin-Schnelleinbettung. Deutsche med. Wochenschr. 1905. — SITSER, Erfahrungen über Aceton-Paraffineinbettung. Zentralbl. f. Path. Bd. 16. — Graf SPEE, Leichtes Verfahren zur Erhaltung linear geordneter, lückenloser Schnittserien mit Hilfe von Schnittbändern. Zeitschr. f. wissensch. Mikrosk. Bd. 2. — STEIN, Über Schnellhärtung und Schnelleinbettung. Deutsche med. Wochenschr. 1903. — STRASSER, Über Nachbehandlung der Schnitte bei Paraffineinbettung. Zeitschr. f. wissensch. Mikrosk. Bd. 3, 4, 6, 7. — SUCHANNECK, Technische Notiz betr. die Verwendung des Anilinöls in der Mikroskopie. Ibid. Bd. 7. — VAN WALSEM, Beitrag zur Technik des Schneidens und die weitere Behandlung der Paraffinschnittbänder. Ibid. Bd. 11. — WEIGERT, Über Schnittserien von Celloidinpräparaten. Ibid. Bd. 2.

## NEUNTES KAPITEL.

### Das Färben.

Die moderne Färbetechnik, die in neuerer Zeit zu großer Vollkommenheit gelangt und zu einem unentbehrlichen Hilfsmittel mikroskopischer Forschung geworden ist, gründet sich auf die Tatsache, daß einzelne Gewebe- und Zellenbestandteile verschiedene Farbstoffe mit größerer Energie aufzunehmen und festzuhalten vermögen, als ihre Umgebung. Infolge dieser verschiedenen Affinität zu einzelnen Farbstoffen treten viele Gewebeelemente, die vor der Färbung entweder völlig gleichmäßig erscheinen oder nur bei sorgfältigster Untersuchung innerhalb der übrigen Gewebsstrukturen zu erkennen sind, im gefärbten Zustand häufig schon bei schwacher Vergrößerung auf das Deutlichste hervor.

Bei allen Färbungen ist jedoch nicht außer acht zu lassen, daß gefärbte Präparate sich nicht immer so präsentieren, wie es der Wirklichkeit entspricht, infolge von Veränderungen, die einesteiis durch die vorbereitenden Methoden, andernteils durch die Einwirkung der Farbflüssigkeiten bedingt worden sind. Deshalb sollte niemals unterlassen werden, zuerst die Untersuchung sowohl am frischen als auch am gehärteten, ungefärbten Präparat vor-

zunehmen und damit die Ergebnisse des Befundes am tingierten zu vergleichen.

Über die Art und Weise, wie sich die Wirkung der Farbstoffe auf die Gewebe vollzieht, sind wir noch wenig unterrichtet; ob sie auf physikalischem Wege (durch Diffusion, Imprägnation und Oberflächenattraktion) oder ob sie nach Art der chemischen Verbindungen vor sich geht, ist bislang mit Sicherheit noch nicht entschieden. Bezüglich der Theorie der Färbung sei auf die betreffenden Artikel in der Enzyklopädie der mikroskopischen Technik, sowie auf die außerordentlich wertvollen Untersuchungen von A. FISCHER (Fixierung, Färbung und Bau des Protoplasmas, Jena 1899) und die Bücher von PAPPENHELM und MICHAELIS hingewiesen.

Bei der Färbung bedienen wir uns teils solcher Farbstoffe, die ausschließlich die Kerne, teils solcher, die den Zelleib und sonstige protoplasmatische Substanzen färben. Eine passende Kombination beider geben die sogenannten Doppelfärbungen.

Anm. Mitunter gelingt es, mittelst eines einzigen Farbstoffes verschiedene Gewebelemente in verschiedenen Farben oder in verschiedenen Farbnuancen zu färben, z. B. bei der Amyloidfärbung, bei der durch Gentiana- oder Methylviolett die amyloiden Teile rot, die übrigen nichtamyloiden Teile dagegen blau gefärbt werden. Man bezeichnet solche Färbungen als metachromatische.

Bei den zu histologischen Zwecken gebrauchten Anilinfarben hat man zwischen basischen, neutralen und sauren Farben zu unterscheiden. Bei den basischen Farben ist der färbende Bestandteil an eine Base gebunden, sie haben große Affinität zu den Zellkernen, sie sind demnach kernfärbende Farbstoffe. Die sauren Farbstoffe, bei denen das färbende Prinzip an eine Säure gebunden ist, färben meist diffus, aus einer Mischung von hierzu geeigneten basischen und sauren Farben erhält man die neutralen Farben. Je nachdem sich die einzelnen Zell- und Gewebsbestandteile mit basischen, sauren oder neutralen Farben färben, bezeichnet man sie als basophil, acido- oder oxyphil und als neutrophil.

Außer den einfachen Kern- und Protoplasmafärbungen verfügen wir noch über eine Reihe anderer zum Teil komplizierter Färbemethoden, die eine noch weitergehende Differenzierung gestatten. Denn in neuester Zeit ist es gelungen, für bestimmte Gewebe und pathologische Produkte Färbungen zu erfinden, die fast die Schärfe chemischer Reaktionen besitzen (Markscheiden, Neuroglia, Fibrin usw.).

Beim histologischen Färben kommen im allgemeinen zweierlei verschiedene Verfahrensweisen in Betracht, nämlich die progressiven und regressiven Färbungen. Bei den progressiven Färbungen werden dünne Farbstofflösungen angewendet, die man längere Zeit einwirken



läßt. Wird das Gewebe aus diesen Farblösungen entfernt, so soll es definitiv fertig gefärbt sein, d. h. es soll jetzt keine Prozedur mehr folgen, die den Zweck hat, die nach Maßgabe der natürlichen Affinität der Gewebe ohne besondere Einwirkung des Arbeitenden entstandene Färbung weiterhin abzuändern (HEIDENHAIN). Das progressive Verfahren ist wegen des Ausscheidens jedes subjektiven Momentes in wissenschaftlicher Hinsicht außerordentlich wertvoll, läßt sich aber leider nur in wenigen Fällen anwenden. Meist sind wir gezwungen, das durch den natürlichen Färbungsprozeß gelieferte Endresultat willkürlich zu modifizieren, indem wir beträchtliche Farbstoffmengen aus den gefärbten Geweben wieder extrahieren und den Farbstoff auf ganz bestimmte Strukturteile beschränken, die absichtlich färberisch gerade besonders hervorgehoben werden sollen (nach HEIDENHAIN). Um eine solche distinkte „elektive“ Färbung einzelner Gewebs- und Zellbestandteile zu erzielen, ist es nötig, gewisse Extraktions- und Differenzierungsmittel auf die häufig genug diffus gefärbten Gewebe einwirken zu lassen. Sie wirken in der Weise, daß sie den Gewebeelementen, an die der betreffende Farbstoff nur locker gebunden ist, diesen schneller und intensiver entziehen, als denen, die größere Affinität zu dem angewandten Farbstoff besitzen. Die auf diese Weise zustande gekommenen Färbungen bezeichnet man als regressive.

In vielen Fällen genügen zur Differenzierung destilliertes Wasser, Alkohol, Anilinöl, in anderen müssen wir energische Mittel (Säuren, Alkalien usw.) zur Entfärbung in Anwendung ziehen. Die ausgedehnteste Verwendung findet zur Differenzierung bei den verschiedensten Färbungen der Salzsäurealkohol, der folgende Zusammensetzung hat:

96 proz. Alkohol	70,0	ccm
Wasser	30,0	„
offiz. Salzsäure	1,0	„ .

Um Mißerfolge bei Färbungen zu vermeiden, sind folgende allgemeine Regeln zu beachten:

1. Gute Färbungen erhält man im allgemeinen nur bei regelrecht fixierten und gehärteten Präparaten. Frische Präparate färben sich häufig entweder schlecht oder gar nicht. Ebenso versagen die Färbungen mitunter bei Objekten, die allzulange in Alkohol oder Chromsäuregemischen gelegen haben, resp. die nicht genügend vom Fixierungsmittel befreit wurden.

2. Die Farbstofflösungen sind meist vor dem Gebrauch zu filtrieren, um störende Farbstoffniederschläge zu vermeiden.

3. Schnittpräparate müssen, um die Färbung in allen Teilen gleichmäßig anzunehmen, in der Farblösung gut ausgebreitet sein und dürfen

nicht übereinander liegen. Die Färbung ist daher in einer geräumigen Schale bei reichlich bemessener Flüssigkeit vorzunehmen.

4. Betreffs der Zeit, die zur Erzielung einer genügenden Färbung nötig ist, lassen sich bestimmte Vorschriften nicht geben. Sie ist einerseits von dem zu färbenden Präparat (besonders der Art und Dauer seiner Konservierung), andererseits von der angewandten Farbstofflösung abhängig. Meist färben ältere, ausgereifte Farbstofflösungen schneller und intensiver als frisch bereitete.

5. Die färbende Kraft der Farblösungen wird gesteigert.

- a) durch Verstärkung der Konzentration,
- b) durch Erwärmen der Lösung auf 30—40°, wodurch zu gleicher Zeit der Färbeprozess beschleunigt wird,
- c) durch Zusatz gewisser Stoffe zu der Farblösung (Säuren, Alkalien, Anilinöl einerseits, sogenannter Beizen: Alaun, kohlen-saures Ammoniak, Kupfer-Chromsalz andererseits), die ein festeres Haften des Farbstoffes an einzelnen Gewebselementen ermöglichen.

Färbungen, die durch Zusatz derartiger Stoffe zur Farblösung zu Stande kommen, bezeichnet man als *adjektive*, solche Färbungen dagegen, bei denen einfache Farblösungen zur Anwendung kommen, als *substantive*.

6. Bei Anwendung stark wirkender Entfärbungsmittel (Säuren, Alkalien, usw.) ist dafür Sorge zu tragen, daß letztere durch Auswaschen in geeigneten Flüssigkeiten gründlich entfernt werden, da andernfalls die Färbungen sehr schnell abblässen und ganz verschwinden.

7. Die Farblösungen sind stets auf das sorgfältigste herzustellen, die Farbstoffe von einer zuverlässigen Firma zu beziehen. Als Bezugsquelle für Farben- und Farbstoffgemische, sowie für alle in der Mikrotechnik gebrauchten Reagentien kann auf Grund eigener Erfahrung das chemisch-mikroskopische Laboratorium von Dr. G. Grübler & Co., Leipzig, Bayrische Straße, auf das angelegentlichste empfohlen werden. Kompliziert zusammengesetzte Farblösungen stellt man am besten nicht selbst her, sondern bezieht sie von obengenannter Firma. Der höhere Preis, den man dafür aufwenden muß, wird reichlich durch die besseren und sicheren Resultate, die man erhält, aufgewogen. Bemerkte sei noch, daß alle in diesem Buche über Färbungen etc. gegebenen Vorschriften im allgemeinen nur für Farbstoffe und Reagentien Geltung haben, die von Grübler bezogen sind.

## A. Kernfärbungen.

### 1. Karminfärbungen.

Sie ergeben, richtig ausgeführt, vorzügliche und sehr haltbare Kernfärbungen. Ein bisweilen recht unangenehm dabei sich fühlbar

machender Mißstand ist der, daß die Farblösungen leicht Zersetzungen anheimfallen und an Färbekraft einbüßen. Aus der großen Anzahl der zur Herstellung von brauchbaren Karminlösungen angegebenen Rezepte erwähnen wir nur die folgenden, die für pathologisch-histologische Zwecke besonders brauchbar sind. Bei Präparaten, die in Formalin fixiert sind, erhält man meist nur dann gute Karminfärbungen, wenn sie vor der Nachhärtung in Alkohol gründlich mit Wasser ausgewaschen sind.

### a) Alaunkarmin (Grenacher).

Herstellung der Farblösung: 1 g Karmin wird mit 100 ccm einer 5proz. Kali- oder Ammoniakalaunlösung 20 Minuten gekocht und nach dem Erkalten filtriert.

#### Vorschrift zur Färbung.

Die Färbung gelingt am besten an Präparaten, die in Alkohol, Sublimat, Formalin und MÜLLERScher Lösung gehärtet sind, bei anderweit fixierten Präparaten ist die Färbung mangelhaft oder versagt ganz.

Die Schnitte werden aus destilliertem Wasser

1. in die Farblösung auf 10 Minuten bis mehrere Stunden eingelegt,

2. in reichlichem, mehrmals zu wechselnden destillierten Wasser abgespült und ausgewaschen.

3. Einlegen in Glycerin oder Übertragen in Alkohol, Öl, Balsam.

Die Kerne sind bläulichrot gefärbt, das Protoplasma farblos. Eine Überfärbung tritt selbst bei tagelangem Liegen in der Farblösung nicht ein.

### b) Lithionkarmin (Orth).

Herstellung der Farblösung: 2,5 g Karmin werden in 100 ccm einer gesättigten Lösung von Lithion carbonicum gelöst. Die Lösung wird aufgeköcht und ist zu filtrieren.

#### Vorschrift zur Färbung.

Gute Resultate erhält man bei Präparaten, die in Alkohol, Formalin und Sublimat gehärtet wurden. Die Schnitte kommen aus destilliertem Wasser

1. in die Farblösung auf 5—10 Minuten; aufgeklebte Paraffinschnitte etwas länger (20—30 Minuten) und dann direkt ohne Abspülen in Wasser zur

2. Differenzierung in Salzsäure-Alkohol (1 Teil Acid. hydrochloric. : 100 Teile 70 proz. Alkohol) auf 30—60 Minuten oder länger bis zu

12 Stunden. Je länger man differenziert, desto schärfer wird die Kernfärbung.

3. Gründliches Auswaschen in Wasser.

4. Glycerin oder Alkohol — Öl — Balsam.

Die Kerne sind tiefrot gefärbt, das Protaplasma und das übrige Gewebe je nach der Differenzierung farblos oder blaßrosa.

Die Färbung mit Lithionkarmin, die sehr haltbar ist, hat den Nachteil, daß die Schnitte infolge des großen Alkaligehaltes mehr oder minder aufquellen, ein Übelstand, der sich besonders bei dünnen Paraffinschnitten bemerkbar macht und mitunter zu einem Abschwimmen vom Deckglas bezw. Objektträger führt.

### c) Boraxkarmin (Grenacher).

Herstellung der Farblösung:

Karmin 0,5 g

Borax 2,0 g

Aq. dest. 100,0 ccm

werden miteinander gemischt, die Mischung gekocht und ihr unter fortwährendem Umrühren tropfenweise verdünnte Essigsäure (0,5 Proz.) zugesetzt, bis die Lösung tiefrot gefärbt ist (etwa 4,5 ccm). Nach 24 Stunden wird filtriert.

#### Vorschrift zur Färbung.

Härtung in Alkohol, Formalin, Sublimat, MÜLLERScher Flüssigkeit.

Die Schnitte kommen aus destilliertem Wasser

1. in die Farblösung auf 5—20 Minuten.

2. Abspülen in Wasser.

3. Differenzieren in Salzsäure-Alkohol (1 Teil Acid. hydrochlor. conc. auf 100 Teile 70 proz. Alkohol).

4. Gründliches Auswaschen in Wasser.

5. Alkohol, Öl, Balsam.

Die Kerne sind rot gefärbt. Die Kernstruktur tritt meist sehr scharf hervor.

### d) Saures alkoholisches Karmin (nach P. Mayer).

Herstellung der Farblösung:

Karmin 4 g

Aq. dest. 15 ccm

Acid. hydrochloric. 30 Tropfen

werden vorsichtig gekocht, bis das Karmin gelöst ist; dann fügt man 95 ccm Alkohol von 85 Proz. hinzu, filtriert die noch heiße Lösung,

neutralisiert mit Ammoniak, bis ein Niederschlag gerade entstehen will, und filtriert nach dem Erkalten nochmals.

### Vorschrift zur Färbung.

Die Schnitte kommen aus Alkohol

1. in die Farblösung auf 1—2 Minuten.
2. Abspülen in Alkohol von 85—95 Proz.
3. Differenzieren in Salzsäure-Alkohol (s. oben).
4. Auswaschen in Alkohol.
5. Entwässern, Öl, Balsam.
6. Die Kerne sind rot gefärbt.

Die Färbung mit MAYERSchem Karmin ist besonders bei Präparaten am Platze, die nicht mit Wasser in Berührung kommen dürfen (Glykogen).

Über Pikrokarmin s. u.

## 2. Hämatoxylinfärbungen

geben ausgezeichnete Resultate und finden die vielseitigste Anwendung in der pathologischen Histologie.

Die Färbung gelingt am besten bei Präparaten, die in Alkohol Sublimat, Formalin und MÜLLERScher Flüssigkeit gehärtet wurden. Bei Chromosmiumgemischen tritt die Färbung schwer ein; nur sehr langes Färben (besonders mit dem DELAFIELDSchen oder BENDASchen Hämatoxylin) gibt brauchbare Resultate.

Fast sämtliche Farblösungen, zu deren Herstellung das Hämatoxylinum purum verwendet wird, erlangen ihre volle Kraft erst mehrere Tage nach ihrer Herstellung, sie müssen, wie man zu sagen pflegt, erst reifen. Die Reifung der Farblösung vollzieht sich unter dem Einfluß des Sauerstoffs der Luft, durch den das Hämatoxylin in das färbende Hämatein umgewandelt wird. Frisch bereitete Lösungen färben infolgedessen sehr langsam und wenig intensiv. Mit dem zunehmenden Alter wächst auch, worauf bei alten Hämatoxylinlösungen sehr zu achten ist, die färbende Kraft, häufig in dem Maße, daß bei alten Lösungen momentanes Eintauchen der Schnitte genügt, um eine mehr als ausreichende Färbung zu erzielen. Lösungen, die älter als ein halbes Jahr sind, sollten zur Färbung nicht mehr verwendet werden, weil sie leicht intensiv überfärben.

Vor dem Gebrauch sind sämtliche Lösungen zu filtrieren, um die sich während des Reifungsprozesses bildenden unlöslichen Farbstoffniederschläge vom Präparat fernzuhalten.

Nach der Färbung müssen die Schnitte sorgfältig in Wasser aus-

gewaschen und hierauf  $\frac{1}{2}$  bis mehrere Stunden in letzterem gelassen werden, wodurch die Färbung intensiver und brillanter wird.

Bei gelungener Färbung sind die Kerne tiefblau, das Protoplasma blaßbläulich gefärbt, ebenso färbt sich Schleim, Kalk, wuchernder Knorpel mit Hämatoxylin mehr oder minder blau.

Ist die Färbung zu intensiv ausgefallen, hat sich insbesondere das Protoplasma zu stark gefärbt, so muß man zu Entfärbungsmitteln greifen. Als solche sind zu empfehlen:

1. der bei den Karminfärbungen erwähnte Salzsäure-Alkohol (1 Teil Acid. hydrochlor., 100 Teile 70 proz. Alkohol), in dem die Schnitte je nach dem Grade der Überfärbung  $\frac{1}{4}$ —1 Min. verweilen müssen. Der Farbstoff löst sich in rotbraunen Wolken von den Schnitten ab. Ist hinreichende Entfärbung eingetreten, so bringt man die Schnitte in reichliches Brunnenwasser, das man mehrmals wechselt. Nach nicht allzulanger Zeit nehmen die Schnitte, die nach der Säurebehandlung rotbraun erscheinen, einen blauen Farbenton an. Das Bläuen der Schnitte tritt sehr schnell ein, wenn man die kurz mit Leitungswasser abgespülten Schnitte in warmes Leitungswasser bringt. Die Entfernung der Säure kann man ferner beschleunigen, wenn man dem Wasser, das zum Auswaschen dient, 3—10 Tropfen einer konzentrierten Lithionkarbonatlösung zufügt. Für Doppelfärbungen mit sauren Anilinfarben (Eosin, Säurefuchsin, Pikrinsäure) ist zu beachten, daß Schnitte, die mit der zuletzt erwähnten Lithionkarbonatlösung behandelt sind, die sauren Farben meist bei Behandlung mit Alkohol völlig wieder abgeben. Um diesen Übelstand zu vermeiden, muß man die Schnitte nach der Behandlung mit der Lithionkarbonatlösung sehr gründlich in mehrmals zu wechselndem Wasser (1—2 Stdn.) auswaschen.

2. Als zweites Entfärbungsmittel ist eine  $\frac{1}{2}$  proz. Alaunlösung zu nennen, die langsamer als der Säure-Alkohol wirkt. Je nach der Zeit, während der man die Alaunlösung einwirken läßt, kann man jeden beliebigen Entfärbungsgrad erzielen.

Für pathologisch-histologische Zwecke sind besonders folgende Hämatoxylinlösungen zu empfehlen, die sich in ihrer Wirkung nur wenig von einander unterscheiden.

### a) Hämatoxylinalaun (nach Böhmer).

Herstellung der Farblösung.

Lösung 1: Man löst 1 g kristallisiertes Hämatoxylin in 10 ccm absolutem Alkohol.

Lösung 2: Ferner löst man 20 g Alaun in 200 ccm warmem destillierten Wasser und filtriert nach dem Erkalten.

Nach 24 Stunden werden beide Lösungen gemischt und bleiben 8 Tage in einem weithalsigen Gefäß offen an der Luft stehen. Hierauf ist zu filtrieren.

Vorschrift zur Färbung s. u.

### b) Hämatoxylin (nach Delafield).

#### Herstellung der Farblösung.

400 ccm konzentrierter Lösung von Ammoniakalaun werden mit 4 g Hämatoxylin, das in 25 ccm absoluten Alkohols gelöst ist, gut gemischt. Das Gemisch bleibt 3—4 Tage in einem offenen Gefäß unter öfterem Schütteln am Licht stehen und wird hierauf filtriert. Nun fügt man 100 ccm Methylalkohol und 100 ccm Glycerin hinzu und bewahrt die Lösung in gut verschlossener Flasche auf. Ältere Lösungen überfärben sehr leicht, man verdünnt sie zum Gebrauch mit 2 proz. Alaunlösung.

Vorschrift zur Färbung s. u.

### c) Saures Hämatoxylin nach Ehrlich.

#### Herstellung der Lösung.

Wasser	100 ccm
Alkohol absol.	100 „
Glycerin	100 „
Eisessig	10 „
Hämatoxylin	2,0 g
Alaun im Überschuß.	

Das Gemisch muß am Lichte längere Zeit reifen, bis es eine gesättigt rote Farbe angenommen hat. Sobald dies erreicht, bleibt das Färbungsvermögen ein konstantes (durch Jahre); nie treten Niederschläge auf, wenn für genügenden Verschuß des Gefäßes gesorgt ist.

Vorschrift zur Färbung mit den Lösungen a—c.

Die Schnitte kommen aus destilliertem Wasser

1. in die Farblösung auf 3—10 Min., bei älteren Lösungen noch kürzere Zeit.

2. Gründliches Auswaschen in mehrmals zu wechselndem Wasser  $\frac{1}{2}$  bis mehrere Stunden.

Bei Überfärbung

3. Entfärben durch Salzsäure-Alkohol oder  $\frac{1}{2}$  proz. Alaunlösung (s. o.) mit nachfolgendem gründlichen Auswaschen in Wasser.
4. Glycerin oder Alkohol—Öl—Balsam.

#### d) Hämatoxylin (nach Weigert).

Von WEIGERT sind Hämatoxyline verschiedener Zusammensetzung angegeben worden, die verschiedenen Zwecken dienen. Man kann daher nicht schlechthin von WEIGERTSchem Hämatoxylin sprechen, sondern sollte stets angeben, welche Zusammensetzung die WEIGERTSche Hämatoxylinlösung hat, die für den färberischen Effekt, den man erzielen will, in Anwendung zu bringen ist. Andernfalls sind Irrtümer und Mißerfolge nicht zu vermeiden. Um nach Möglichkeit etwa auftauchende Zweifel zu beseitigen, stelle ich hier kurz die von WEIGERT angegebenen Hämatoxylinlösungen mit der Bezeichnung des Zweckes, dem sie dienen, zusammen.

Sämtlichen Lösungen liegt eine Stammlösung von folgender Zusammensetzung zu Grunde, die aber für sich allein nicht zur Anwendung kommt, sondern verschiedene Zusätze erfährt:

Stammlösung.

Hämatoxylinum pur. 1,0 g  
Alkohol absol. 10,0 ccm.

Diese Stammlösung wird in verschiedener Weise mit Alkohol verdünnt und mit verschiedenen Zusätzen versehen.

#### A) Eisenhämatoxylin.

##### 1. Kernfärbendes Eisenhämatoxylin.

Zur Färbung verwendet man gleiche Teile von folgenden Lösungen:

Lösung a	{	Stammlösung	10,0 ccm
		Alkohol absol.	90,0 „
Lösung b	{	Liq. Ferri sesquichlorat. (Deutsches Arzneibuch)	4 „
		Aq. dest.	95,0 „
		Acid. hydrochloric.	1,0 „

Die Mischung wird tiefschwarz, man kann sie solange gebrauchen, als sie nicht stark nach Äther riecht. Es ist aber vorteilhaft, sie immer frisch zu bereiten.

Man färbt einige Minuten, längeres Färben schadet nichts, da keine Überfärbung eintritt. Die Schnitte werden in Wasser abgospült und in gewöhnlicher Weise weiterbehandelt. Besonders empfehlenswert



ist es, die so gefärbten Schnitte mit der VAN GIESONschen Methode nachzufärben. Läßt man die Schnitte nach der Hämatoxylinfärbung längere Zeit in Wasser liegen, so werden sie intensiv schwarz und müssen dann in Salzsäurealkohol differenziert werden.

## 2. Eisenhämatoxylin zur Markscheidenfärbung.

Man braucht folgende Lösungen:

a. Stammlösung	10,0 ccm	b. Liq. ferri sesquichlorat.	4,0 ccm
Alkohol 90 Proz.	90,0 „	Aq. dest.	96,0 „

Man mischt vor dem Gebrauch gleiche Teile von a und b. Anwendung s. Kapitel 14 (Nervensystem). Das Gemisch dient auch zur Färbung der Dürckschen Fasern.

## B. Hämatoxylin mit Zusatz von Lithionkarbonat

dient zur Markscheidenfärbung. Es sind zwei Lösungen verschiedener Zusammensetzung angegeben:

### Lösung 1.

a. Stammlösung	10,0 ccm	b. Aq. dest.	90,0 ccm
		Konc. wässrige Lithionkarbonatlösung	1,0 „

Lösung a und b werden gemischt. Das Gemisch ist nach 24 Stunden gebrauchsfertig. Die Mischung ist längere Zeit haltbar. Diese Lösung kommt bei der WEIGERTschen Markscheidenfärbung mit Differenzierung und der PALschen Färbung sowie beim Nachweis der Fettsäuren und Seifen nach FISCHLER zur Verwendung.

### Lösung 2.

a. Stammlösung	10,0 ccm	b. Aq. dest.	93,0 ccm
		Konc. wässr. Lithionkarbonatlösung	7,0 „

Unmittelbar vor dem Gebrauch mischt man 9 Teile von b mit 1 Teil von a. Das Gemisch dient zur Färbung der Markscheiden nach WEIGERT ohne Differenzierung.

## d) Hämalalaun (nach P. Mayer).

Eine unmittelbar nach der Herstellung färbende, also der Reifung nicht bedürftige Farblösung ist der Hämalalaun, der das färbende Oxydationsprodukt des Hämatoxyllins, das Hämatein, von vornherein enthält.

### Herstellung der Lösung.

a) Hämatein	1,0 g
Alkohol von 90 Proz.	50,0 ccm.
Lösung durch Erwärmen.	

b) Kalialalaun	50,0 g
Aq. dest.	1000,0 ccm.

Man gießt a und b zusammen, läßt erkalten, absetzen und filtriert.

Anwendung: Dieselbe wie bei anderen Hämatoxylinlösungen.

Die Lösung färbt intensiv wie alte BÖHMERSche Lösung.

Setzt man zu dem Häkalaun 2 Proz. Eisessig, so erhält man den sehr präzise färbenden sauren Häkalaun.

### e) Heidenhains Eisenalaunhämatoxylinfärbung.

Die Präparate werden in Sublimatlösung fixiert und nach gründlicher Entfernung des Quecksilbers durch Jodalkohol in Paraffin eingebettet; die Schnitte werden durch Kapillarattraktion aufgeklebt. Auch Formolfixierung ist zulässig.

Man bringt die möglichst dünnen Schnitte aus dest. Wasser in eine 2 $\frac{1}{2}$  prozentige Lösung von schwefelsaurem Eisenoxydammon (violetter Eisenalaun, der grüne Eisenalaun — schwefelsaurer Eisenoxydulammon — ist unbrauchbar) auf 3—6 Stunden. Der Objektträger bezw. das Deckglas, auf dem der Schnitt aufgeklebt ist, soll senkrecht in der Lösung stehen, damit sich keine Niederschläge auf dem Schnitt absetzen können. Die gebeizten Schnitte werden sorgfältig in viel Wasser abgespült und erst dann gefärbt. Zur Färbung dient eine Hämatoxylinlösung von folgender Zusammensetzung:

Hämatoxylin	1,0 g
Alkohol abs.	10,0 ccm
Wasser	90,0 „

Die Lösung muß erst 4 Wochen reifen und soll sich ganz allmählich färben. Wird sie sofort nach der Herstellung rot, so war entweder das zur Herstellung dienende Wasser nicht destilliert oder das Glas, in dem sie aufbewahrt wird, war unsauber. Eine sich schnell rötende Lösung ist nicht zu gebrauchen.

Vor dem Gebrauch verdünnt man diese Lösung mit gleichen Teilen dest. Wasser und bringt die gebeizten und gut abgespülten Präparate derart in die Farbflotte, daß die Objektträger bez. Deckgläser aufrecht in ihr stehen. Man färbt 24—36 Stunden. Die einmal gebrauchte Farblösung kann immer wieder gebraucht werden, bis sie völlig verdorben ist, haben sich in ihr Niederschläge gebildet, so muß man sie filtrieren.

Nach der Färbung spült man die Präparate in einer großen Schale, die mindestens 1—2 Liter Leitungswasser enthält ab, und differenziert sie hierauf in der 2 $\frac{1}{2}$  proz. Eisenalaunlösung. Den Grad der Differenzierung kontrolliert man, indem man die Präparate in derselben Schale mit Wasser, in der man sie nach der Hämatoxylinfärbung abgespült hatte, kurz abschwenkt. Die Differenzierung ist dann vollendet, wenn die Grundsubstanz und die Fibrillen des Bindegewebes ganz entfärbt

sind, und die Zellsubstanz hell oder ganz leicht grau gefärbt ist. Die Kerne und die Zentrosome sind deutlich tief schwarz gefärbt.

Die Methode verläuft demnach kurz zusammengefaßt folgendermaßen:

1. Fixierung in Sublimat oder Formalin.
2. Einbettung in Paraffin. Sehr dünne Schnitte.
3. Die entparaffinierten Schnitte kommen aus dest. Wasser aufrecht stehend in die 2½ proz. Eisenalaunlösung auf 3—6 Stunden.
4. Abspülen in Leitungswasser.
5. Färben in der oben angegebenen Hämatoxylinlösung 24—36 Stunden. Die Objektträger bezw. Deckgläser sollen aufrecht in der Farbflotte stehen.
6. Abspülen in reichlichem Leitungswasser.
7. Differenzieren in der 2½ proz. Eisenalaunlösung unter Kontrolle durch das Mikroskop.
8. Abspülen in Wasser. Alkohol. Xylol. Balsam.

Zur deutlichen Hervorhebung etwaiger Protoplasmastrukturen kann man mit einer Spur von Rubin in ganz schwach saurer Lösung nachfärben.

#### f) Bendas Eisenhämatoxylinfärbung.

1. Die Schnitte kommen für 24 Stunden in officinellen Liquor ferri sulfur. oxydati, der mit zwei Teilen destillierten Wassers verdünnt ist.
2. Auswaschen in destilliertem und dann in Leitungswasser.
3. Färben in 1 proz. wässriger Hämatoxylinlösung, bis die Schnitte tiefschwarz sind.
4. Auswaschen in Wasser.
5. Differenzieren in 5—30 proz. Essigsäure oder in Liq. ferri sulfur., der im Verhältnis von 1:20 mit Wasser verdünnt ist.
6. Auswaschen in Wasser. Alkohol usw.

#### g) Hansens Eisenhämatoxylin.

Man stellt sich folgende 2 Lösungen her:

- |    |                      |           |
|----|----------------------|-----------|
| a) | {Eisenalaun          | 10,0 g    |
|    | {warmes dest. Wasser | 150,0 ccm |
| b) | {Hämatoxylin         | 1,6 g     |
|    | {warmes dest. Wasser | 75,0 ccm. |

Nach dem Abkühlen wird die Lösung a langsam in Lösung b gegossen und das Gemisch eine Minute gekocht. Das Gemisch soll braun aussehen und sauer reagieren.

Man färbt 15—30 Minuten und spült in Wasser ab. Bei Überfär-

lung differenziert man in 2proz. Eisenaunlösung, nach Abspülen in Wasser, Alkohol, Öl bezw. Xylol, Balsam.

### 3. Anilinfarben.

Sie sind hauptsächlich von WEIGERT in die mikroskopische Technik eingeführt worden.

Härtung und Fixierung der zu färbenden Präparate ist für den Ausfall der Färbung meist ohne Belang, nur bei Präparaten, die lange Zeit in Chromsäure oder in MÜLLERScher Flüssigkeit gelegen haben, versagt mitunter die Färbung.

Das Färbungsverfahren ist einfach und nimmt nur kurze Zeit in Anspruch, freilich ist bei den meisten Anilinfarben, mit Ausnahme des Bismarckbrauns, die Färbung häufig nicht allzulange haltbar. Da Glycerin die Anilinfarben mit Ausnahme des Bismarckbrauns zerstört, ist Konservierung in Balsam zu empfehlen.

Die Farblösungen halten sich höchstens 4 Wochen lang. Am gebräuchlichsten sind folgende Anilinfarben:

#### Bismarckbraun (Vesuvium).

Herstellung der Lösung.

Bismarckbraun	2,0 g
96 proz. Alkohol	60,0 ccm
Aq. dest.	40,0 „

Die Lösung wird gekocht und nach dem Erkalten filtriert. Um Bakterienentwicklung hintanzuhalten, setzt man einige Tropfen Karbolsäure zu.

Vorschrift zur Färbung:

Die Schnitte werden aus Alkohol

1. auf 5—10 Min. in die Farblösung gebracht,
2. in reichlichem, mehrmals zu wechselnden Alkohol ausgewaschen,
3. Einschluß in Glycerin oder Balsam.

Die Kerne sind braun, das Protoplasma schwach bräunlich gefärbt. Etwa vorhandene Bakterien nehmen, besonders bei längerer Färbung, einen schwarzbraunen Farbenton an, ebenso manche Zellgranula und Schleim.

#### Fuchsin, Gentianaviolett und Methylenblau.

Herstellung der Lösung.

Fuchsin, Gentianaviolett resp. Methylenblau	1—2,0 g
Aq. dest.	100,0 ccm.

Die Lösung wird aufgeköcht und nach dem Erkalten filtriert.

Färbungsverfahren wie bei Bismarckbraun, nur tritt besonders bei Gentianaviolett und Fuchsin leicht Überfärbung ein, weshalb längeres Auswaschen in öfter zu wechselndem Alkohol nötig ist.

Einlegen in Kanadabalsam. Kerne sind rotviolett bzw. blau gefärbt.

Über die zusammengesetzten Fuchsin-, Gentiana- und Methylenblaulösungen s. Bakterienfärbungen.

Neuerdings wird auch das

### Kresylviolett

in konzentrierter wässriger Lösung (Kresylviolett R extra) zur Kernfärbung empfohlen. Es wird ihm eine scharfe, distinkte Färbung nachgerühmt, Mastzellen werden metachromatisch rotviolett, Plasmazellen blau gefärbt

Man färbt damit 5—10 Min., differenziert in 70 proz. Alkohol, bis keine blauen Farbstoffwolken mehr abgehen. 96 proz. Alkohol, Karbolxylol oder Xylol, Balsam.

### Löfflersches Methylenblau.

Zusammensetzung der Lösung:

Konzentriert alkohol. Methylenblaulösung	30,0 ccm
Kalilauge 0,001 Proz.	100,0 „

Die Lösung, die lange haltbar ist, färbt sehr rasch (5—10 Min.) und sehr intensiv. Man spült in Wasser ab und differenziert in Alkohol, bis die Kernfärbung scharf hervortritt (5 Minuten, Kontrolle unter dem Mikroskop). Bei dickeren Schnitten differenziert man in  $\frac{1}{2}$  proz. Essigsäure, spült in Wasser ab und überträgt den Schnitt in Alkohol, wobei der Farbstoff sich in dichten blauen Wolken ablöst. Rasches Entwässern. Öl bzw. Xylol — Balsam.

Saure Fuchsinlösung erhält man, wenn man zu 2 proz. Essigsäure so viel Fuchsin zusetzt, bis die Lösung einen sattroten Farbenton annimmt. Diese Lösung gibt bei Schnitten von nicht gehärteten Präparaten eine zumeist recht brauchbare Färbung. Man läßt die Lösung zweckmäßig auf den unter dem Deckglas liegenden Schnitt einwirken.

### Safranin.

#### Herstellung der Lösung.

Man löst Safranin in absolutem Alkohol bis zur Sättigung und verdünnt vor dem Gebrauch mit der gleichen Menge destillierten Wasser.

### Vorschrift zur Färbung.

1. Die Schnitte werden aus Alkohol auf 24 Stunden in die Farblösung gebracht.

2. Abspülen in Wasser.

3. Auswaschen in angesäuertem Alkohol (3—5 Tropfen reine Salzsäure oder 10 Tropfen konzentrierte Pikrinsäurelösung auf 100 ccm Alkohol).

4. Auswaschen in absolutem Alkohol, bis beim Bewegen der Schnitte keine gröberen Farbstoffwolken mehr abgegeben werden.

5. Aufhellen in Öl oder Xylol und Einlegen in Balsam.

Kernteilungsfiguren sind tief rot gefärbt, die ruhenden Kerne blaßrosa. Schleim nimmt einen gelbroten, Fibrin (in Präparaten, die in FLEMMINGSchem Gemisch fixiert waren), einen tiefroten Farbenton an.

Man kann die Färbung beschleunigen, indem man der Lösung Anilinöl zusetzt. Man mischt zu dem Zweck Safraninpulver im Überschuß mit 100 Teilen Wasser und 2 Teilen Anilinöl, erwärmt das Gemisch auf 60 ° C. und filtriert durch ein feuchtes Filter (BABES).

Die Lösung färbt fast momentan. Weiterbehandlung wie oben.

Vorteilhaft ist bei Fixierung in FLEMMINGSchem oder HERMANNSchem Gemisch auch die von BENDA empfohlene Safranin-Lichtgrünfärbung. Man färbt in der Anilin-Safraninlösung (BABES) 24 Stunden, spült in Wasser ab und differenziert vorsichtig in einer 1 proz. Lösung von Lichtgrün in 96 proz. Alkohol. Entwässern in absolutem Alkohol, Xylol, Balsam.

### B. Diffuse Färbungen und Doppelfärbungen.

Diffuse Färbungen, durch die mehr oder minder sämtliche Gewebsteile gefärbt werden, kommen isoliert selten zur Anwendung, meist werden sie mit Kernfärbungen zu Doppel- oder Mehrfachfärbungen kombiniert und zwar besonders in der Weise, daß der diffus färbende Farbstoff die Kontrastfarbe zur Kernfärbung abgibt (bei blauer Kernfärbung rote bzw. gelbe Grundfarbe, bei roter Kerntinktion gelbe Grundfarbe).

Aus der großen Zahl der diffus färbenden Stoffe kommen für die Zwecke der pathologischen Histologie besonders in Betracht: das karminsaure Ammoniak und mehrere saure Anilinfarben (Eosin, Säurefuchsin, Orange, Pikrinsäure).

Bei Doppelfärbungen verfährt man entweder in der Weise, daß man 2 Farblösungen (gewöhnlich eine kernfärbende und eine diffus färbende) nacheinander auf das Gewebe einwirken läßt: succedane

Doppelfärbung, oder so, daß man mit einem Farbgemisch, das gewöhnlich aus zwei oder mehreren (basischen und sauren) Anilinfarben besteht, färbt, wobei die einzelnen Gewebsbestandteile sich je nach ihrer Affinität zu den im Gemisch enthaltenen bezw. in ihm beim Mischen entstandenen Farbstoffen verschieden färben: simultane Doppelfärbungen oder differentielle Kombinationsfärbungen.

Bei succedanen Doppelfärbungen läßt man die Kernfärbung in der Regel vorangehen.

### **Karminsaures Ammoniak (Ammoniakkarmin).**

#### Herstellung der Lösung.

1 Teil fein pulverisiertes Karmin wird mit 1 Teil Liq. amm. caust. und 50—100 Teilen destilliertem Wasser gemischt. Die Lösung bleibt 24 Stunden in offener Flasche stehen, um das Ammoniak abdunsten zu lassen, und wird nun filtriert.

Die Lösung muß mehrere Wochen reifen, um ihre volle Färbekraft zu erhalten.

Eine sofort nach der Herstellung brauchbare Lösung erhält man nach HONNEGER auf folgende Weise:

Man verreibt fein gepulvertes Karmin mit Liq. ammon. caust. zu einem dicken Brei, den man in dünner Schicht an den Wänden der Reibschale verteilt und der Eintrocknung bei Zimmertemperatur überläßt. Die vollständig getrocknete Masse wird gesammelt, fein pulverisiert und 24 Stunden in weit offenem Gefäß stehen gelassen. Hierauf wird sie in kaltem destilliertem Wasser gelöst.

Die Ammoniakkarminlösungen verschimmeln leicht und sind infolgedessen in gut verkorkter Flasche aufzubewahren. Die Färbekraft nimmt mit dem Alter der Lösung zu.

#### Vorschrift zur Färbung.

Das Ammoniakkarmin kommt in stark verdünnter Lösung zur Anwendung. Man gibt einige Tropfen der Stammlösung in destilliertes Wasser, bis es einen blaßroten Farbenton angenommen hat.

Die Schnitte werden in diese stark verdünnte Lösung aus destilliertem Wasser übertragen und verbleiben darin 12—24 Stunden und länger, bis eine genügende Färbung eingetreten ist. Hierauf werden sie in destilliertem Wasser ausgewaschen und auf gewöhnliche Weise weiter behandelt.

Stärkere Lösungen färben schneller, aber weniger distinkt.

Es ist sorgfältig darauf zu achten, daß die Schnitte in der Farblösung nicht übereinander liegen, weil sonst eine ungleichmäßige Fär-

bung eintritt; zweckmäßig legt man die Schnitte, um ein allseitiges Eindringen der Farbe zu ermöglichen, auf Fließpapier.

Hat man es mit schwer färbbaren Präparaten zu tun, besonders mit solchen vom Nervensystem, die lange Zeit in Lösungen chromsaurer Salze gehärtet wurden, so kann man die Färbung dadurch beschleunigen, daß man die Farblösung auf 40—50° C. erwärmt.

Es färben sich die Zellkerne, das Protoplasma, das fibrilläre Bindegewebe, die quergestreifte und glatte Muskulatur, das kalkfreie und entkalkte osteoide Gewebe, die Neuroglia, die Achsenzylinder, viele hyaline Substanzen. Ungefärbt bleiben: das elastische Gewebe, die Grundsubstanz des hyalinen Knorpels, die Markscheiden, Schleim, Fett die Hornsubstanz und verkalkte Teile.

Man kann mit der Ammoniakkarminfärbung eine Kernfärbung durch Hämatoxylin, die voranzugehen hat, kombinieren.

### Pikrinsäure.

Die Pikrinsäure kommt in schwachen Lösungen zur Anwendung, die man sich dadurch herstellt, daß man von einer gesättigten wässrigen oder alkoholischen Lösung einige Tropfen zu destilliertem Wasser oder Alkohol gibt.

Die Schnitte verweilen 1—5 Minuten (je nach der Intensität der Färbung, die man erzielen will) in der Lösung und werden in Wasser bezw. Alkohol ausgewaschen. Letzterer zieht bei zu langer Einwirkung die gelbe Farbe völlig aus.

Ist die Färbung zu intensiv ausgefallen, so kann man eine Abschwächung dadurch erzielen, daß man die Schnitte mit verdünnter Lithionkarbonatlösung (1 Teil konzentrierter Lösung von Lith. carbon. auf 10 Teile Aq. dest.) und dann mit Alkohol behandelt.

Die Pikrinsäure färbt das Protoplasma, die roten Blutkörperchen, glatte und quergestreifte Muskulatur, fibrilläres Bindegewebe, Fibrin, Hyalin, Hornsubstanz usw. intensiv gelb.

Die Pikrinfärbung kommt isoliert kaum zur Anwendung, fast stets wird sie mit Kernfärbungen kombiniert.

Bei der Kombination mit Hämatoxylin ist im Auge zu behalten, daß die Pikrinsäure auf die Hämatoxylinfärbung abschwächend einwirkt, weshalb man vorher mit Hämatoxylin überfärben muß.

Bei Safranintinktion bewirkt die Pikrinsäure Entfärbung und Gegenfärbung.

Am häufigsten wird die Pikrinfärbung mit Karminintinktionen kombiniert, indem man entweder die Doppelfärbung zweizeitig oder einzeitig vornimmt.

Recht instruktive Bilder erhält man, wenn man die mit Lithion-



karmin vorgefärbten Schnitte mit Pikrinsäure nachfärbt. Die einzeitige Färbung in Pikrolithionkarmin (1 Teil Lithionkarminlösung und 2 Teile konzentrierte wässrige Pikrinsäurelösung) gibt leicht Überfärbung mit Pikrinsäure.

### Pikrokarmin.

Zur Herstellung von Pikrokarminlösungen existieren zahlreiche Vorschriften, die aber sämtlich sichere und gleichmäßige Resultate nicht gewährleisten. Nach P. MAYER, welcher der Pikrokarminfärbung eine eingehende Besprechung gewidmet hat (Zeitschr. f. wiss. Mikrosk., Bd. 14), ist es vorteilhafter, die Karmin- und Pikrinfärbung zweizeitig vorzunehmen, da man es so viel besser in der Hand hat, gute Doppelfärbungen zu erzielen.

#### a) Das Pikrokarmin nach FRIEDLAENDER.

Man mischt:

Karmin	1 Teil
Liq. amm. caust.	1 Teil
Aq. dest.	50 ccm

Zu dieser Mischung fügt man unter stetem Umrühren tropfenweise so lange konzentrierte wässrige Pikrinsäure, bis der entstehende Niederschlag sich nicht mehr löst (etwa 1—4 Teile je nach der vorhandenen Menge von Ammoniak). Nun wird filtriert und dem Filtrat zur besseren Konservierung einige Tropfen Karbolsäure zugesetzt. Bilden sich beim längeren Stehen Niederschläge, so löst man sie durch Zusatz einer geringen Menge Ammoniak.

#### Vorschrift zur Färbung.

1. Die Schnitte werden 5—10 Min. gefärbt.
2. Abspülen in destilliertem Wasser.
3. Differenzieren in Salzsäure-Alkohol (s. o.) oder Salzsäure-Glyzerin (1 Tl. HCL : 100 Tle. Glyzerin) 2—5 Min.
4. Auswaschen in destilliertem Wasser 10 Min.
5. Einlegen in Glyzerin oder Balsam.

#### b) Nach NEUMANN.

##### Herstellung der Farblösung.

Man löst 0,5 g Pikrinsäure in 40 ccm des GRENACHERSchen Boraxkarmins (S. 88).

##### Vorschrift zur Färbung,

Härtung in Alkohol.

Die Schnitte werden

1. in der Farblösung 5—10 Min. gefärbt,
2. direkt in salzsaures Glyzerin übertragen (4 Tropfen Salzsäure auf 10 ccm Glyzerin) für 10 Min.,

- 3a. in reinem Glyzerin untersucht, oder
- 3b. in pikrinsäurehaltigem Alkohol entwässert,
4. in Öl aufgehellt. — Balsam.

Kerne rot, Bindegewebe, Fibrin, Protoplasma gelb.

Das ebenfalls sehr brauchbare Pikrokarmin nach WEIGERT oder RANVIER und das Pikromagnesiumkarmin bezieht man am zweckmäßigsten, falls seine Anwendung notwendig ist, von Grübler, Leipzig.

### Eosin.

Das Eosin findet in Verbindung mit der Hämatoxylinkernfärbung die ausgedehnteste Verwendung. Die Färbung ist eine diffus rote, doch lassen sich durch geeignete Entfärbung in Wasser und Alkohol leicht Abstufungen in der Intensität treffen.

Man verwendet eine alkoholische Lösung (1 g Eosin auf 100 ccm 90 proz. Alkohol). Die Schnitte werden meist in 1—2 Min. intensiv rot gefärbt.

Man bringt die Schnitte aus der Lösung zunächst in Wasser, in dem sie 30 Min. bis 1 Stunde und länger verweilen; hierauf in Alkohol, in dem der Farbstoff allmählich ausgezogen wird, so daß man jeden beliebigen Grad der Entfärbung erreichen kann.

In Präparaten, die in Chromsäure, chromsauren Salzen, Sublimat und Formalin gehärtet wurden, werden die roten Blutkörperchen intensiv rot gefärbt. Sehr schöne Präparate, welche die Gefäßverteilung in einer sonst nur an Injektionspräparaten erkennbaren Weise zeigen, erhält man, wenn man in Sublimat oder Formalin fixierte Schnitte nach der Hämatoxylinfärbung und nach Entfärbung in Salzsäure, ohne sie aber mit Lithionkarbonatlösung zu behandeln (s. S. 90), auf  $\frac{1}{2}$  Stunde in mehrmals zu wechselndes Wasser bringt, sodann 3—5 Min. und länger in 1 proz. Eosinlösung färbt, 3—12 Stunden in Leitungswasser auswäscht, dann aber so lange in 90 proz. Alkohol liegen läßt, bis sie wieder blau oder rötlichblau erscheinen (je länger die Schnitte in Wasser bleiben, desto kürzere Alkoholbehandlung ist nötig) und nach Entwässerung und Aufhellung in Kanadabalsam einbettet. Fast sämtliche Gewebsbestandteile haben das Eosin abgegeben, nur die roten Blutkörperchen erscheinen leuchtend rot gefärbt, die eosinophilen Granulationen sind ebenfalls gefärbt und in dem sonst farblosen Grundgewebe leicht aufzufinden, ferner sind hyaline und kolloide Bestandteile, sowie das osteoide Gewebe rot gefärbt.

Einzeitige Doppelfärbung in Hämatoxylin-Eosinmischen bietet keine Vorteile dar, da man die Intensität der Eosinfärbung schwer abmessen kann.

Man hat auch empfohlen, die Eosinfärbung in der Weise vorzunehmen, daß man dem zum Aufhellen dienenden Öl (Nelkenöl, Ori-

ganumöl) alkoholische Eosinlösung zusetzt, oder daß man nach Art des oben (s. S. 71) angegebenen Nilblauxylols hergestelltes Eosinxylol (hier wird der wässrigen Eosinlösung nicht Natronlauge, sondern einige Tropfen Salzsäure zugesetzt) benutzt, doch läßt sich auch hier die Eosinwirkung nur schwer abstufen.

### Orange G

wird vielfach zur Herstellung von Doppelfärbungen verwendet. Eine sehr brauchbare Kombination ist die mit Hämatoxylinkernfärbung. Man verwendet am besten schwache wässrige (0,1—0,5 proz.) Lösungen, die man 5—10 Min. einwirken läßt. Abspülen in Wasser, Alkohol usw.

Das Protoplasma und die roten Blutkörperchen sind dunkelgelb gefärbt, ebenso das osteoide Gewebe in Knochenpräparaten, die mit MÜLLERScher Lösung gehärtet und mit EBNERschem Gemisch entkalkt waren.

Den zur Färbung geeigneten Farbstoff liefert die Berliner Anilinfabrik.

### Die Biondi-Heidenhainsche Methode

bedient sich eines Gemisches von

konzentr. wässriger Lösung von Methylgrün	50,0
„ „ Orangelösung	100,0
„ „ Säurefuchsinlösung	20,0.

Die Farbstoffe müssen von der Berliner Anilinfarbenfabrik herkommen (M. HEIDENHAIN). Die einzelnen konzentrierten wässrigen Lösungen sind so herzustellen, daß man sie mit einem Überschuß von Farbstoff mehrere Tage stehen läßt.

Der Einfachheit und der Sicherheit des Färberesultates wegen ist es dringend empfehlenswert, das fertige Gemisch in Pulverform von dem Grüblerschen Laboratorium zu beziehen.

Zur Färbung benutzt man ein Gemisch von 1 Teil der Farblösung auf 60—100 Teile destilliertes Wasser. Diese Verdünnung muß, wenn sie brauchbar sein soll, auf Fließpapier einen Fleck hinterlassen, der in der Mitte bläulichgrün, an den Rändern orange gefärbt ist; findet sich an der Peripherie noch ein roter Ring, so ist zuviel Fuchsin darin enthalten.

Zum Gelingen der Färbung ist Sublimatfixierung und Paraffineinbettung notwendig. Formalinhärtung gibt keine brauchbaren Resultate, ganz ungeeignet ist Material aus Osmiumgemischen, Platinchlorid und Salzsäure. Haben die zu färbenden Präparate längere Zeit in Alkohol gelegen, so empfiehlt es sich, die Schnitte

zunächst in ganz verdünnte Essigsäure (1:1000) auf 1—2 Stunden einzulegen und dann in Wasser abzuspülen.

#### Vorschrift zur Färbung.

1. Die Schnitte werden aus destilliertem Wasser auf 24 Stunden in die verdünnte Farblösung übertragen.
2. Auswaschen in 90 proz. Alkohol 1—2 Min.
3. Schnelles Entwässern in absolutem Alkohol.
4. Xylol — Balsam.

Die ruhenden Kerne sind bläulichgrün, die sich teilenden Kerne, sowie die fragmentierten Leukocytenkerne intensiv blaugrün gefärbt, das fibrilläre Bindegewebe und das Zellprotoplasma zeigen einen fuchsinroten, die roten Blutkörperchen einen orangeroten Farbenton. Schleim ist grün gefärbt, Fibrin rot. Die Färbung gelingt nicht immer und erfordert große Aufmerksamkeit, auch blaßt die Kernfärbung häufig ziemlich rasch ab.

Über die von PIANESE angewandten, in der Literatur mitunter zitierten Mehrfachfärbungen siehe ZIEGLERS Beiträge, Supplementheft Nr. 1.

#### van Giesonsche Färbung.

Härtung in Alkohol, Sublimat, Formalin oder MÜLLERScher Lösung.

1. Die Schnitte werden mit Hämatoxylin (am besten nach DELA-FIELD) vorgefärbt und überfärbt.

2. Gründliches Auswaschen in Wasser.

3. Färbung auf 3—5 Min. in einem Gemisch von:

konzentr. wässriger Pikrinsäurelösung und

" " Säurefuchsinlösung,

welches eine dunkle granatrote Färbung zeigen soll. Für die meisten Untersuchungen ist es zweckmäßig, eine Mischung von:

konzentr. wässriger Pikrinsäure 150 cem

" " Säurefuchsinlösung 3 "

anzuwenden.

4. Auswaschen in Wasser eine halbe Minute.

5. Entwässern in Alkohol — Öl — Balsam.

Die Kerne sind braunrötlich, das übrige Gewebe tiefrot bis orange-rot bis gelb gefärbt. Die hyalinen Substanzen färben sich<sup>1)</sup>, soweit sie epithelialer Abkunft sind, orangerot bis gelbrot, das bindegewebige Hyalin tiefrot, ebenso Amyloid, Schleim usw.

Dieses Färbeverfahren liefert farbenprächtige, für den in der Be-

1) Nach ERNST, von anderen Seiten aber nicht in vollem Umfang bestätigt.

urteilung mikroskopischer Präparate Geübten meist sehr instruktive Bilder; für den weniger Geübten und für den Anfänger ist aber in der Beurteilung solcher Präparate Vorsicht geboten, da die Art der Fixierung, die Konzentration der Säurefuchsin-Pikrinsäurelösung und die Zeit, während der die Schnitte nach der Säurefuchsin-Pikrinsäurebehandlung in Wasser oder in Alkohol verweilen, das Resultat der Färbung nicht unwesentlich beeinflussen.

Sehr geeignet ist die VAN GIESONSche Färbung zur Unterscheidung von glatten Muskelfasern und Bindegewebsfasern (Uterus), bei Präparaten, die in MÜLLERScher Lösung oder in MÜLLER-Formalin gehärtet wurden; erstere sind gelb, letztere rot gefärbt.

Ganz ausgezeichnete Resultate gibt die von WEIGERT angegebene Verbesserung der Hämatoxylin-VAN GIESON-Methode.

Man färbt mit Eisenhämatoxylin (S. 92), spült in Wasser ab und färbt ganz kurze Zeit in einem Gemisch von:

bei Zimmertemperatur gesättigte wässrige	
(filtrierte) Lösung von Pikrinsäure	100 ccm
1 proz. wässrige Säurefuchsinlösung	10 „

Man spült dann ganz kurz in Wasser ab, entwässert in 96 proz. Alkohol und hellt in Karbolxylol auf.

Die Kerne sind tief schwarz gefärbt, die gelben und roten Töne viel schöner abgetönt, als bei der gewöhnlichen VAN GIESONmethode. Die Neuroglia ist gelblich, so daß sie ganz scharf von dem rot gefärbten Bindegewebe des Zentralnervensystems differenziert werden kann.

Die HANSENSche Modifikation s. Kap. XII, Abschnitt E.

### Färbung ganzer Stücke.

Das bei normal-histologischen und embryologischen Untersuchungen übliche Verfahren, größere Stücke in toto durchzufärben, ist für die Zwecke der pathologisch-histologischen Forschung nur in seltenen Fällen verwendbar. Durch das Durchfärben der zu untersuchenden Stücke sind uns von vornherein die Hände gebunden und wir sind nicht imstande, neue Gesichtspunkte, die erst während der Untersuchung hervortreten und besondere Reaktionen und Färbemethoden nötig machen, an demselben Objekt, das uns oft überhaupt nur einmal zur Verfügung steht, weiter zu verfolgen. Da aber doch Fälle vorkommen können, in denen es wünschenswert erscheint, Stückfärbungen vorzunehmen (z. B. bei Anfertigung von Schnittserien), so sei hier in Kürze das dabei zu befolgende Verfahren besprochen.

1. Zur Färbung werden am zweckmäßigsten alkoholische Farbstofflösungen verwendet. Empfehlenswert ist alkoholische Bismarckbraunlösung, das oben erwähnte saure Karmin von MAYER (S. 88), alkoholisches Alaunkarmin, das man in der Weise herstellt, daß man zu 4 Vol. der S. 87 unter a angegebenen Alaunkarminlösung 1 Vol. 96 proz. Alkohol zusetzt (filtrieren!), das BEALESche Karmin (0,6 g Karmin und Liq. ammon. caust. 2,0 werden einige Minuten vorsichtig gekocht und

hierauf zugesetzt Glycerin 60,0, Aq. dest. 60,0, Alkohol [90 proz.] 15,0), und die Alauncochenille (25 g pulverisierte Cochenille und 25 g reiner Alaun werden mit 800 g Aq. dest. gekocht und auf 600 cem eingedampft, nach dem Erkalten wird filtriert und etwas Thymol zugesetzt).

2. Die durchzufärbenden Stücke müssen gut fixiert und gehärtet und dürfen nicht allzu dick sein (3—6 mm), weil die Farblösung sonst nicht in die tieferen Abschnitte eindringt.

3. Die Färbung muß viel länger einwirken als bei der Schnittfärbung, je nach der Dicke der Stücke und je nach Art der Farblösung 2—8 Tage. Bei Alauncochenille genügt bei nicht allzu dicken Präparaten (7,5 mm) 24stündiges Färben im Brutschrank.

4. Die Stücke müssen nach der Färbung so lange in öfter zu wechselndem Wasser ausgewaschen werden, bis keine Farbstoffwolken mehr abgegeben werden.

5. Nach dem Auswaschen werden sie in Alkohol nachgehärtet und eingebettet.

SCHRIDDE hat neuerdings ein Verfahren angegeben, bei dem die Fixierung und Durchfärbung vereinigt wird. Man legt die möglichst frischen Objekte von 4—5 mm Dicke bei Bruttemperatur auf 3—4 Tage in ein Gemisch von 9 Teilen Alaunkarmin und 1 Teil Formalin.

Hierauf werden sie sorgfältig 12—24 Stunden in fließendem Wasser ausgewaschen und dann in folgende Lösung überführt:

75 proz. Alkohol	200 Teile
25 proz. Ammoniaklösung	1 Teil.

In diesem Gemisch bleiben sie 12 Stunden. Handelt es sich um sehr blutreiche Organe, in denen starke Formalinniederschläge zu befürchten sind, so nimmt man am besten eine Lösung von 100 Alkohol von 75 Proz. und der gleichen Ammoniakmenge wie oben; in dieser Lösung verweilen die Stücke nur 6 Stunden. Aus dem Ammoniakalkohol werden sie sofort auf 6 Stunden in 96 proz. Alkohol übertragen und nun in gewöhnlicher Weise in Paraffin eingebettet. Mitunter wird durch die Anwendung des Ammoniakalkohols das Hämoglobin der roten Blutkörperchen geschädigt.

Literatur: BABES, Über einige patholog.-histol. Methoden. Virch.-Arch. Bd. 105. — Derselbe, Über Safraninlösung mit Anilinöl. Zeitschr. f. wissenschaftl. Mikroskop. Bd. 4. — BEHRENS, Tabellen zum Gebrauch bei mikrosk. Arbeiten. Braunschweig 1892. — BENDA, Zellstrukturen und Zellteilungen des Salamanderhodens. Verhandlgn. d. anat. Gesellsch. Göttingen 1893. — BÖHMER, Zur patholog. Anatomie der Meningitis cerebrospin. (Hämatoxylin.) Ärztl. Intellig.-Bl. f. Bayern, XII. Jahrg. — EHRLICH, Beiträge zur Kenntnis der Anilinfärbungen. Arch. für mikr. Anat. Bd. 13. — Derselbe, Saures Hämatoxylin. Zeitschr. f. wissenschaftl. Mikrosk. Bd. 3. — ERNST, VAN GIESONSche Methode. Virch. Arch. Bd. 130 u. Ziegl. Beitr. Bd. 11. — FISCHER, A., Untersuchungen über Cyanophyceen u. Bakterien. Jena 1897. — Derselbe, Über Fixierung, Färbung und Bau des Protoplasmas. Jena 1899. — FISCHER, Eosin als Tinktionsmittel. Arch. f. mikrosk. Anat. Bd. 12. — FLEMMING, Zellsubstanz, Kern- und Zellteilung. 1882 — FLESCHE, Zur Kritik der Tinktionspräparate. Zeitschr. f. wissenschaftl. Mikrosk. Bd. 2. — Derselbe, Doppelfärbung mit Hämatoxylin. Ibid. Bd. 2. — FRIEDLÄNDER, Mikrosk. Technik. Berlin 1885. — GERLACH, Mikrosk. Studien. Erlangen 1858. — GIERKE, Färberei

zu mikroskop. Zwecken. Zeitschr. f. wissensch. Mikrosk. Bd. 1 u. 2. (Zusammenfassung der Literatur bis 1885.) — VAN GIESON, Laboratory notes of technical methods. The New York Med. Journ. 1889. — GRENACHER, Einige Notizen zur Tinktionstechnik. Arch. f. mikrosk. Anat. Bd. 16. — GRIESBACH, Theoretisches über mikrosk. Färberei. Zeitschr. f. wissensch. Mikrosk. Bd. 3 u. 4. — DE GROOT, Eisenkarmalaun. Ibid. Bd. 20. — HANSEN, Über Eisenhämatein, Chromalaunhämatein, Hämateinlösungen und einige Cochenillefarblösungen. Ibid. Bd. 22. — M. HEIDENHAIN, Über Kern und Protoplasma. Festschr. f. Kölliker, Leipzig 1892 und Arch. f. mikrosk. Anat. Bd. 23. — Derselbe, Noch einmal über die Darstellung der Zentralkörper durch Eisenhämatoxylin nebst einigen allgemeinen Bemerkungen über die Hämatoxylinfarben. Zeitschr. f. wissensch. Mikrosk. Bd. 13. — R. HEIDENHAIN, Eine Abänderung der Färbung mit Hämatoxylin und chroms. Salzen. Arch. f. mikrosk. Anat. Bd. 27. — Derselbe, Beitr. z. Anat. und Physiol. der Dünndarmschleimhaut (BIONDISCHES Gemisch). Pflügers Arch. Bd. 43. — KANTOROWICZ, Zur Kasuistik der akuten allgemeinen Karzinomatose (VAN GIESONSche Färbung). Zentralbl. f. allg. Pathol. Bd. 4. — KLEMENSIEWICZ, Weitere Beiträge zur Kenntnis des Baues und der Funktion der Wanderzellen, Phagozyten und Eiterkörperchen. Zieglers Beitr. Bd. 32. — LILIENFELD, Über die Wahlverwandtschaft der Zellelemente zu gewissen Farbstoffen. Arch. f. Anat. u. Phys. 1893. — P. MAYER, Über das Färben mit Hämatoxylin. Mitt. aus der zoolog. Stat. Neapel Bd. 10. — Derselbe, Über das Färben mit Karmin, Cochenille und Hämatein-Tonerde. Zeitschr. f. wissensch. Mikrosk. Bd. 11. — Derselbe, Über Hämatoxylin, Karmin usw. Ibid. Bd. 16. — Derselbe, Notiz über Hämatein und Hämalaun. Ibid. Bd. 20. — Derselbe, Über Pikrokarmine. Ibid. Bd. 14. — MOSSE, Über das färberische Verhalten der tierischen Zelle gegenüber Farbgemischen. Berl. klin. Wochenschr. 1902. — MOSSO, Verwendung des Methylgrüns zum Erkennen der chem. Reaktion und des Todes der Zellen. Atti della R. Accad. dei Lincei Roma 1888. — NEUMANN, Über fibrinoide Degeneration (Pikrokarmine). Virch. Arch. Bd. 144. — NIKIFOROFF, Anwendung der acidophilen Mischung EHRLICHs auf Schnittpräparate. Zeitschr. f. wissensch. Mikrosk. Bd. 11. — PAPPENHEIM, Färberisches zur Kenntnis des sogenannten Chromatinkerns der Protisten. Berl. klin. Wochenschr. 1902. — Derselbe, Grundriß der Farbchemie. Berlin 1901. — PLATNER, Kernschwarz. Zeitschr. f. wissensch. Mikrosk. Bd. 4. — PRUDDEN, DELAFIELDSches Hämatoxylin. Ibid. Bd. 2. — RABL, Einiges über Methoden. Ibid. Bd. 21. — SCHRIDDE, Über gleichzeitige Fixierung und Durchfärbung von Gewebsstücken. Zentralbl. f. Pathol. Bd. 17. — THOMA, Pikrinsäurekarmin. Zeitschr. f. wiss. Mikr. Bd. 24. S. 139. — UNNA, Über die Reifung unserer Farbstoffe. Ibid. Bd. 8. — Derselbe, Über weitere Versuche, Farben mit den Geweben zu erzeugen und die gemischte Theorie der Färbung. Arch. f. mikrosk. Anat. Bd. 10. — WEIGERT, Zur Technik der Bakterienuntersuchung. Virch. Arch. Bd. 84. — Derselbe, Technik in MERKELS und BONNETS Ergebnissen. Bd. 3. — Derselbe, Eine kleine Verbesserung der Hämatoxylin-VAN GIESON-Methode. Zeitschr. f. wissensch. Mikrosk. Bd. 21.

## ZEHNTES KAPITEL.

**Metallimprägnation.**

Außer den bisher behandelten Farbstoffen sind wir im Besitze einer Zahl von chemischen Agentien, deren entsprechende Anwendung nicht minder scharf und deutlich nachweisbare Farbenreaktionen zur Folge hat. Es sind dies gewisse Metallsalze, von denen besonders die Gold- und Silbersalze für uns besondere Bedeutung haben. Der Vorgang, um dem es sich hierbei handelt, beruht auf der bestimmten Gewebeelementen zukommenden Fähigkeit, derartige Verbindungen zu reduzieren und das Metall in diffuser oder feinkörniger Form in ihrem Innern abzulagern. Sehr wichtig dabei ist, daß die Untersuchung möglichst am frischen, noch nicht der Härtung unterworfenem Objekt vorgenommen wird. Die Ausführung der Färbung am gehärteten Präparat gelingt zwar auch unter gewissen Umständen (Goldmethode), ist aber häufig umständlicher und liefert nicht immer so instruktive und zuverlässige Bilder, wie die am frischen. Besonders ist für die Präparation noch zu berücksichtigen, daß die Wirkung dieser Stoffe nur an den oberflächlichen Gewebsschichten zur Geltung kommt, da die aus der Reaktion resultierenden chemischen Veränderungen ein weiteres Eindringen der betreffenden Flüssigkeiten in die Tiefe verhindert.

1. Die Goldmethode (von COHNHEIM zuerst in der Technik eingeführt).

Sie ist einmal zu verwenden für das Nervensystem. Bei ihrer Anwendung färben sich die Achsenzylinder der Nervenfasern, zum Teil auch die Nervenendigungen dunkelviolet bis dunkelschwarzrot. Nächst dem zeigen dieselbe Farbreaktion die Hornhautkörperchen sowie zuweilen Zellprotoplasma in frischem Zustande. So schön die wohlgelungene Färbung sich ausnimmt, so fraglich ist nicht selten der Erfolg. Subtiles Arbeiten und vorsichtige Verwertung und Deutung der Resultate ist hier doppelt nötig. Betreffs Ausführung der Methode existieren die verschiedensten Vorschriften mit mannigfacher Abweichung nach dieser und jener Richtung hin. Die einen legen die Präparate in einfach wässrige reine Goldchlorid- oder Golddoppelsalzlösung (von 0,1 Proz. bis 1,0 Proz. variierend), andere in eine angesäuerte. Das Auswaschen wird teils in reinem destillierten, teils in angesäuertem Wasser vorgenommen usw. Empfehlenswert ist folgende Vorschrift:



a) Für die Cornea: Die Cornea wird in möglichst frischem Zustande, nachdem das Oberflächenepithel entfernt ist, in eine  $\frac{1}{2}$  proz. wässrige Lösung von Auronatrium chloratum gelegt, und zwar so lange — ca.  $1\frac{1}{2}$  Stunden —, bis sie eine strohgelbe Farbe angenommen hat, darauf 48 Stunden in einer reduzierenden Flüssigkeit ausgewaschen. Zusammensetzung derselben: Ameisensäure. Amylalkohol aa 1,0 ccm, Aq. dest. 100,0 ccm. Darauf wird die Hornhaut in destilliertem Wasser abgespült und in Glycerin untersucht. An der Kaninchen-cornea lassen sich Mikrotomflächenschnitte ausführen.

b) Nach der alten COHNHEIM'Schen Methode auch für Nervenfasern in Anwendung zu bringen: Dünne frische Schnitte oder Stückchen kommen im Dunkeln in eine  $\frac{1}{2}$ —1 proz. Goldchloridlösung, bis sie gelb geworden sind; hierauf setzt man sie in Wasser, das mit Essigsäure schwach angesäuert ist, so lange dem Lichte aus, bis das Gold reduziert ist, was daran zu erkennen ist, daß die Präparate einen rotvioletten bzw. dunkelvioletten Ton angenommen haben. Es sind dazu 24—48—72 Stunden erforderlich. Dann legt man sie in schwach angesäuertes Glycerin ein. Man verwende keine Metallinstrumente.

c) Nach RANVIER verfährt man folgendermaßen: Unmittelbar nachdem die Cornea vom Auge abgetragen ist, wird sie auf 5 Minuten in frisch ausgepreßten und durch Flanell filtrierten Zitronensaft gebracht, darauf in destilliertem Wasser abgewaschen, dann 15 bis 20 Minuten lang in eine 1 proz. Kaligoldchloridlösung eingelegt und wieder in destilliertem Wasser ausgewaschen. Darnach wird die Cornea in verdünnte Ameisensäure (1:4 Aq. dest.) übertragen oder in Wasser, das mit einigen Tropfen Essigsäure angesäuert ist, wo sie 24—48 Stunden dem diffusen Tageslicht ausgesetzt werden. Endlich Abwaschen in destilliertem Wasser und Untersuchung in Glycerin oder Balsam. Die mit Essigsäure behandelten Präparate dunkeln bei längerer Aufbewahrung sehr stark nach und werden dadurch unbrauchbar.

d) Nach ΑΡΑΤΗΥ: Das frische Objekt, das so dünn sein muß, daß es von allen Seiten gut vom Licht durchdrungen werden kann, kommt im Dunkeln in eine Lösung von Aurum chloratum flavum (1 proz.) auf mindestens zwei Stunden, dann direkt auf 24 Stunden in 1 proz. Ameisensäure und wird dann in dieser Lösung 6—8 Stunden lang belichtet; es muß in der Lösung so aufgestellt sein, daß das helle Sonnenlicht von allen Seiten Zutritt hat, doch muß eine stärkere Erwärmung vermieden werden. Nach einer Stunde kann man die Ameisensäure, falls sie dunkel geworden ist, wechseln, doch darf man dabei das Objekt nicht stärker bewegen. Das Präparat wird hierauf direkt in Glycerin eingeschlossen.

2. Imprägnation mit Silbersalzen zur Darstellung der Zellgrenzen (von v. RECKLINGHAUSEN zuerst angegeben).

Sie kommt speziell für seröse Häute, sowie für Blut- und Lymphgefäßendothelien in Betracht, wenn es gilt, die Zellgrenzen resp. die Kittsubstanz der Zellen darzustellen oder Lücken im Gewebe zu demonstrieren. Je nachdem dem einen oder anderen Postulate Genüge geleistet werden soll, ist ihre Anwendung eine verschiedene. Wir ziehen hauptsächlich die Darstellung der Zellgrenzen in den Bereich unserer Untersuchung. Zum Gelingen einer guten Silberimprägnation ist es notwendig, daß die Gewebe möglichst frisch sind und nur in dünner Schicht mit dem Silbersalz in Berührung kommen.

Membranen (Netz, soröse Häute usw.) spannt man über ein Glas oder Porzellengefäß; andere Gewebe werden mit Hilfe von Glasnadeln gut ausgebreitet, röhrenförmige Gebilde und Hohlorgane (Blut- und Lymphgefäße, Lunge usw.) werden mit der Silberlösung injiziert. Die zu untersuchenden Präparate werden vor der Behandlung mit Silbersalzen gründlich mit destilliertem Wasser abgespült, um Blut und Albuminate zu entfernen. Zur Imprägnierung dient eine Lösung von salpetersaurem Silber in destilliertem Wasser 1:300 bis 1:500, in welche die zu untersuchenden Objekte in direktem Sonnenlicht oder bei möglichst hellem diffusen Tageslicht eingelegt werden; sobald die zunächst eintretende weiße Färbung einen Umschlag ins Schwärzlichgraue zeigt, wäscht man mit destilliertem Wasser oder 2 proz. Essigsäure ab und untersucht in Glycerin oder Glycerinleim. Um ein Nachdunkeln der Präparate zu vermeiden, bringt man sie auf kurze Zeit (5—10 Sekunden) in eine 2 proz. Lösung von unterschwefligsaurem (Fixier-) Natron, das durch gründliches Auswaschen in Wasser wieder entfernt werden muß.

Anm. Für die Injektion von Blutgefäßen zur Sichtbarmachung der Grenzen der Endothelzellen kann man sich auch des Silberleims bedienen, den man in der Weise herstellt, daß man 5 Proz. Gelatine zu 100 ccm der Silberlösung in der Wärme zusetzt.

Imprägnation der Nervenfasern und Nervenzellen s. Nervensystem.

Literatur. APÁTHY, Mitt. d. zoolog. Stat. Neapel. Bd. 12. 1897. — COHNHEIM, Über die Endigungen der sensiblen Nerven in der Hornhaut. Virch. Arch. Bd. 34. — KÜHNE, Übersicht über die Goldmethoden. Zeitschr. f. Biol. Bd. 23. — LEE u. MAYER, Mikroskopische Technik. — RANVIER, Traité technique d'histologie. Ed. 2. Paris 1889. — Derselbe, Leçons sur l'histologie du système nerveux. Bd. 1. — v. RECKLINGHAUSEN, Die Lymphgefäße. Berlin 1862.

## ELFTES KAPITEL.

### Aufhellung und Konservierung.

Um die Schnittpräparate dauernd zu konservieren, und um die Vorteile, welche die Färbung der Präparate gewährt, nach allen Richtungen auszunützen, müssen die Schnitte noch weiteren Maßnahmen unterzogen werden.

Zur Aufhellung der Schnittpräparate, die wir im vorigen Kapitel bereits kurz gestreift haben, dienen folgende Substanzen, die je nach

ihrem Lichtbrechungsvermögen in verschiedenem Grade aufhellend wirken.

1. Das **Glyzerin** ist sowohl für gefärbte als auch für ungefärbte, gehärtete Schnittpräparate und für alle die, bei denen die Struktur des Protoplasmas und der einzelnen Gewebselemente in möglichst wenig veränderter Weise hervortreten soll, zu empfehlen. Für die Untersuchung frischer Präparate ist das Glyzerin meist unbrauchbar, da die hier an sich schon sehr zarten Konturen durch die aufhellende Wirkung des Glyzerins fast ganz unsichtbar werden. Die Schnitte können aus Wasser, Kochsalzlösung und aus Alkohol direkt in Glyzerin übertragen werden. Um möglichst jede Schrumpfung zu vermeiden, bringt man den Schnitt zunächst in ein Gemisch von Glyzerin und Wasser zu gleichen Teilen auf 10—15 Min., überträgt ihn dann auf den Objektträger, gibt nach sorgfältigem Absaugen der Glyzerin-Wassermischung vermittelst Fließpapier einen Tropfen von reinem Glyzerin zu und deckt das Deckglas darauf, event. kann man auch in der Weise vorgehen, daß man zu dem in Wasser oder Kochsalzlösung bereits unter dem Deckglas liegenden Schnitt vom Rande des Deckgläschens einen Tropfen Glyzerin zufließen läßt; in dem Maße, wie das Wasser verdunstet, tritt Glyzerin zu dem Schnitt hinzu und imprägniert ihn allmählich.

Da das Glyzerin nicht verdunstet, kann es zugleich als Konservierungsmittel gebraucht werden. Näheres s. unten.

Das Glyzerin greift Karmin- und Hämatoxylinfärbungen (letztere allerdings nur nach sorgfältigem Auswässern) nicht an und ist für die so gefärbten Präparate als Aufhellungs- und Konservierungsmittel gut zu gebrauchen. Auch Bismarckbraunfärbung ist in Glyzerin zu konservieren. Dagegen ist das Glyzerin für andere Anilinfarben sowie für Osmiumpräparate als Konservierungsmittel unbrauchbar, da die Färbung darin allmählich verschwindet.

2. **Solutio Kali acetici** (gesättigte wässrige Lösung) wird in gleicher Weise wie Glyzerin angewendet und ist ebenfalls zur dauernden Konservierung geeignet. Kali aceticum hellt weniger stark auf als das Glyzerin und kann daher auch zur Konservierung frischer Präparate verwendet werden. Anilinfarben halten sich länger als in Glyzerin.

3. **Ätherische Öle** bzw. **Kohlenwasserstoffe** wirken sämtlich maximal aufhellend und sind daher besonders zur Untersuchung kontrastreich gefärbter Präparate zu verwenden; feinere, nicht distinkt gefärbte Strukturen verschwinden wegen des großen Lichtbrechungsvermögens dieser Stoffe meist fast vollständig.

Sämtliche hier in Betracht kommenden Substanzen sind mit Wasser gar nicht oder nur wenig mischbar; es müssen daher die aufzuhellen-

den Schnitte zuerst vom Wasser befreit werden. Es geschieht dies am einfachsten dadurch, daß man die Schnitte in Alkohol von 96—100 Proz. entwässert oder, wo das nicht angängig ist, die auf dem Objektträger bezw. dem Deckglas gut ausgebreiteten Schnitte mit Fließpapier trocknet und den Rest des im Schnitt verbleibenden Wassers durch ein mit Wasser etwas mischbares Öl (Anilinöl bezw. Gemische desselben mit Xylol) entfernt.

Die Schnitte bleiben so lange in den Aufhellungsmitteln, bis sie völlig durchsichtig sind. Gelingt die Aufhellung auch bei längerer Einwirkung des Aufhellungsmittels nicht, so wird der Schnitt in absoluten Alkohol zurückgebracht und von neuem der Aufhellung unterworfen. Es ist zu beachten, daß manche der hier in Betracht kommenden Mittel bei längerer Einwirkung Färbungen mit Anilinfarben zu schädigen vermögen.

Am häufigsten werden folgende Substanzen gebraucht:

a) **Origanumöl**. Es ist besonders bei Celloidin- und Photoxylinpräparaten zu empfehlen, da es das Celloidin nicht löst, ebenso aber auch für Paraffinschnitte und für uneingebettete Präparate. Falls die Schnitte sich nur schwer aufhellen, was besonders bei Photoxylin- und Celloidinpräparaten, die nicht mit absolutem Alkohol entwässert werden können, vorkommen kann, so setzt man dem Öl einige Tropfen absoluten Alkohol zu, wodurch die Aufhellung meist rasch von statten geht.

b) **Zedernöl, Bergamottöl und Lavendelöl** sind für alle Präparate zu gebrauchen, doch ist zu berücksichtigen, daß Bergamottöl Eosinpräparate rasch entfärbt.

c) **Nelkenöl** ist zwar im allgemeinen nicht allzu empfindlich gegen geringe Wasserreste im Präparat, besitzt aber den großen Nachteil, daß es Celloidin und Photoxylin löst und infolgedessen bei solchen Schnitten nicht zu gebrauchen ist, ferner daß es Färbungen mit Anilinfarbstoffen schädigt.

d) **Xylol** greift die Färbungen von allen Aufhellungsmitteln am wenigsten an, ist aber gegen die geringsten Wasserreste empfindlich. Nach WEIGERT braucht man bei der Xylolaufhellung die Präparate nicht mit absolutem Alkohol zu entwässern, man kann ganz gut 94 proz. Alkohol benutzen, wenn man sich der bekannten (von WELCH 1876 erfundenen) Methode des Abtupfens mit Fließpapier bedient. Wenn man die Prozedur des Abtupfens (s. u.) und des Abspülens mit Xylol 1—2 mal wiederholt, so wird jedes Präparat durchsichtig. Bei längerem Liegen in Xylol kräuseln sich die Schnitte.

e) **Karbolxylol**: Xylol 3,0  
Acid. carbolic. crystall. 1,0.

Um die Mischung stets wasserfrei zu erhalten, bringt man in die Flasche, die zur Aufbewahrung dient, geglühten und dadurch wasserfrei gemachten (weißen) Kupfervitriol.

Das Karbolxylol ist nicht sehr empfindlich gegen geringe Wasserreste und ist daher bei Celloidin- und Photoxylinschnitten gut zu gebrauchen. Zu beachten ist, daß die Schnitte sich darin leicht kräuseln, und daß auch manche Anilinfarben durch die in der Mischung enthaltene Karbolsäure ausgezogen werden, weshalb bei Färbungen mit solchen Farben, insbesondere bei Bakterienfärbungen, Vorsicht geboten ist.

f) **Anilinöl** und **Anilinölxylolgemische** kommen besonders dann zur Aufhellung in Frage, wenn das zu untersuchende Präparat nicht mit Alkohol in Berührung kommen darf. Man verfährt dann in der Weise, daß man den Schnitt auf den Objektträger bzw. auf das Deckglas bringt, nach sorgfältiger Ausbreitung durch Aufdrücken eines vierfach zusammengelegten Fließpapierbausches abtrocknet und hierauf mit Anilinöl bzw. Anilinölxylolgemisch übergießt.

Das reine Anilinöl zieht die Anilinfarben ziemlich stark aus, während Anilinölxylolgemische, je nach ihrem Gehalt an Anilinöl, weniger entfärbend wirken und den Farbstoff in gewissen Gewebsbestandteilen zurücklassen. Fast gar nicht entfärbend wirkt ein Gemisch von Anilinöl 2 Teile und Xylol 10 Teile. Die Aufhellung vollzieht sich zwar sehr langsam (selbst bei sehr dünnen Schnitten) aber die Färbung leidet dabei so gut wie gar nicht.

Um das im Schnitt zurückbleibende Anilin, das bei längerer Einwirkung die Färbung schädigen könnte, vollständig zu entfernen, wäscht man den Schnitt nach vollendeter Aufhellung in Xylol gründlich aus. Das Auswaschen in Xylol ist auch in allen den Fällen dringend notwendig, wo die Schnitte in Kanadabalsam konserviert werden sollen, da geringe Reste von Anilin zu einer Bräunung des Balsams Veranlassung geben.

#### Zur Konservierung dienen:

1. das **Glycerin**. Über das Einlegen in Glycerin s. oben. Um die Glycerinpräparate vor dem Verderben zu schützen, muß man reines, säurefreies Glycerin anwenden und die Präparate vor der Luft abschließen. Man umzieht zu dem Zweck den Rand des Deckgläschens mit einer für die Luft undurchdringlichen Substanz. Am einfachsten ist die Umrahmung mit weichem Paraffin oder Wachs, die man so vornimmt, daß man die erhitzte stumpfe Spitze eines Stahldrahtes in ein Stück weiches Paraffin oder Wachs einstößt und das daran haftende Paraffin oder Wachs in schmalen Streifen an den

Rändern des Deckglases ausstreicht. Die Paraffinumrahmung muß selbstverständlich den Spalt zwischen Deckglas und Objektträger vollständig umschließen, also zum Teil auf dem Deckglas, zum Teil auf dem Objektträger sich befinden. Um ein Verschieben des Deckglases zu vermeiden, ist es vorteilhaft, zunächst die Ecken des Deckgläschens durch einen kleinen Tropfen des verflüssigten Paraffins oder Waxes zu fixieren.

Soll die Paraffinumrahmung fest anhaften, so ist es unbedingt notwendig, daß an den Rändern des Deckglases kein Glycerin hervorquillt bzw. die Ränder des Deckglases und der das Deckglas umgebende Teil des Objektträgers frei von Glycerin und Feuchtigkeit sind, was durch Abwischen mit einem alkoholgetränkten Leinwandläppchen leicht zu erreichen ist.

Um ein Abspringen oder Schadhafwerden der Paraffin- bzw. Wachsumrahmung zu verhüten, überzieht man sie zweckmäßig noch mit einer dünnen Schicht von Asphalt- oder Maskenlack. Das direkte Umrahmen mit den Lacklösungen ist nicht zu empfehlen, weil sie mitunter zwischen Objektträger und Deckglas eindringen und die Präparate auf diese Weise verderben.

Anstatt der Umrahmung mit Paraffin oder Wachs kann man auch eine solche mit dickflüssigem Kanadabalsam vornehmen, freilich wird der Kanadabalsam beim Eintrocknen leicht spröde und springt ab.

Anstatt des reinen Glycerins kann man auch Glyceringelatine verwenden. Man stellt sie folgendermaßen her: Man weicht 7 g Gelatine ca. 2 Stunden lang in 42 ccm destilliertem Wasser ein, setzt 50 g Glycerin zu, erwärmt unter Umrühren 10—15 Minuten und filtriert heiß durch angefeuchtete Glaswatte. Zur besseren Konservierung setzt man 1 ccm Acid. carbol. liquefactum zu. Man bringt den Schnitt auf den Objektträger, saugt mit Fließpapier das überschüssige Wasser ab, bringt auf ihn ein kleines Stückchen der Glyceringelatine und erwärmt vorsichtig über der Flamme, bis die Gelatine geschmolzen ist. Dann legt man das Deckglas auf und läßt abkühlen. Nun umrandet man mit Wachs oder Paraffin oder Lack.

**2. Solutio Kali acetici und Lävulose.** Die dauernde Konservierung geschieht in gleicher Weise wie bei Glycerineinschluß. Lävulose-(Fruchtzucker-)sirup stellt man sich in der Weise her, daß man Lävulose mit etwas weniger als dem gleichen Volumen destillierten Wassers anrührt und 24 Stunden in den Brutschrank stellt. Der Sirup muß dickflüssig, kaum noch tropfbar sein.

**3. Kanadabalsam.** Die Konservierung in Kanadabalsam ist die in der pathologischen Histologie gebräuchlichste.

Sie setzt voraus, daß die Präparate vollständig entwässert und

von einer Substanz durchtränkt sind, die sich mit Kanadabalsam gut verbindet (sogenanntes Vorharz).

Man verfährt bei dem Einschluß in Kanadabalsam in der Weise, daß man die Präparate vollständig entwässert und sodann mit einem der oben erwähnten ätherischen Öle bzw. Kohlenwasserstoffe, die als Vorharz dienen, aufhellt.

Das direkte Übertragen der Schnitte aus Alkohol in Kanadabalsam ist unbedingt zu vermeiden, da dabei Trübungen auftreten.

Aus dem Aufhellungsmittel, das stets solange einwirken muß, bis der Schnitt vollständig durchsichtig geworden ist, wird der letztere auf den Objektträger gebracht (bei aufgeklebten Paraffinschnitten natürlich unnötig), gut ausgebreitet und das überschüssige Öl durch sanftes Aufdrücken eines vierfach zusammengelegten Bausches von (glattem, satiniertem) Fließpapier entfernt. Nun gibt man einen Tropfen nicht zu dünnflüssigem Kanadabalsam auf den Schnitt und legt vorsichtig das Deckglas auf. Läßt man das Präparat einige Tage vor Staub geschützt an der Luft liegen, so wird der Kanadabalsam rasch fest.

Der zum Einschluß dienende Kanadabalsam wird in Xylol gelöst, da in Chloroform gelöster Balsam die Anilinfarben angreift.

Kurz zusammengefaßt ist demnach das beim Einlegen in Kanadabalsam zu beobachtende Verfahren folgendes:

1. Entwässern des Schnittes in absolutem Alkohol bzw. in 96 proz. Alkohol.
2. Aufhellen in Öl oder Xylol.
3. Abtrocknen mit Fließpapier.
4. Auftropfen des Balsams.
5. Eindecken mit Deckglas.

Anm. 1. Kanadabalsam reagiert meist etwas sauer; da diese saure Reaktion manchen Färbungen gefährlich werden kann, so ist es angebracht, den Kanadabalsam durch Eintragen von etwas Calciumkarbonat zu neutralisieren und dann auf dem Sandbad so lange zu erhitzen, bis er beim Erkalten eine glasharte, spröde Masse bildet. Am einfachsten ist es, den neutralen Kanadabalsam von Grübler zu beziehen.

Anm. 2. Damarharz ist weniger stark lichtbrechend als Kanadabalsam und infolge dessen für solche Präparate geeignet, in denen ein deutlicheres Hervortreten feiner Gewebsstrukturen erwünscht ist. Das Einlegen geschieht in gleicher Weise wie beim Kanadabalsam. Zur dauernden Konservierung ist Damarharz aber nicht zu empfehlen, da sich nach einiger Zeit Trübungen bilden.

Anm. 3. Um bei größeren, auf einem Objektträger montierten Serien größere (teuere!) Deckgläser zu vermeiden, empfiehlt WEIGERT die mit Karbolxylol aufgehellten und durch Auflegen von Fließpapier getrockneten Schnitte mit Negativlack, wie er in der photographischen Praxis gebraucht wird, zu

übergießen; man läßt trocknen und wiederholt das Übergießen so lange, bis die Lackschicht glänzend erscheint. Sehr zweckmäßig sind auch Glimmerplatten oder für Präparate, die nicht dauernd konserviert werden sollen, dünne Gelatineplättchen.

Literatur. BEHRENS, Tabellen zum Gebrauch bei mikroskopischen Arbeiten. Braunschweig 1892. — NEELSEN u. SCHIEFFERDECKER, Beitrag zur Verwendung von ätherischen Ölen. Arch. f. Anat. und Physiol. Anat. Abt. 1882. — M. SCHULTZE, Essigsäures Kali zum Aufbewahren mikrosk. Präparate. Arch. f. mikrosk. Anat. Bd. 7. — WEIGERT, Über Aufhellung von Schnittserien von Celloidinpräparaten. Zeitschr. f. wiss. Mikrosk. Bd. 6. — Derselbe, Über Aufbewahrung von Schnitten ohne Deckgläschen. Ibid. Bd. 4.

## ZWÖLFTES KAPITEL.

### Methoden zur Darstellung besonderer Zell- und Gewebsbestandteile.

#### A. Darstellung der Kern- und Protoplasmastrukturen.

Kern- und Protoplasmastrukturen lassen sich nur an Objekten gut zur Anschauung bringen, die noch möglichst lebenswarm, d. h. möglichst rasch nach dem Tode bzw. bei operativ oder experimentell gewonnenen Objekten möglich rasch nach der Entfernung aus dem lebenden Körper in geeignete Fixierungsflüssigkeiten gebracht werden. Es gelingt zwar mitunter auch an später fixierten Stücken diese Strukturen darzustellen, aber sie verlieren, je länger mit der Fixierung gezögert wurde, an Deutlichkeit und werden, was besonders für Kernteilung gilt, allmählich an Zahl geringer. Ferner ist es unbedingt notwendig, daß aus den zu untersuchenden Objekten möglichst dünne (2—3 mm dicke) Scheiben herausgeschnitten werden, da nur diese von den Fixierungsflüssigkeiten vollständig und rasch durchdrungen werden.

#### a) Kernstrukturen.

Zur Fixierung der Kernstrukturen eignen sich am besten

1. das FLEMMINGSche Gemisch (s. oben S. 31),
2. das Sublimat mit Zusatz von Kochsalz bzw. Essigsäure (siehe oben S. 25),
3. das Formalin (s. S. 26),
4. die mit den letzteren beiden Substanzen hergestellten Gemische. Absoluter Alkohol und Aceton fixieren zwar ebenfalls die in Rede



stehenden Strukturen, doch stehen sie wegen ihrer schrumpfenden Wirkung den obengenannten Mitteln nach.

Die Fixierungsflüssigkeiten müssen stets sehr reichlich bemessen werden und sollen das Volumen des zu fixierenden Stückes um das 10–20 fache übersteigen. Sobald sie erheblich getrübt sind, müssen sie erneuert werden.

Zur Darstellung der Struktur des ruhenden Kernes eignen sich sämtliche oben angegebene Kernfärbungen. Zur besonderen Färbung der Kernkörperchen kann man fast alle Gemische von basischen und sauren Anilinfarben benutzen, wobei die Kernkörperchen sich mit der sauren Anilinfarbe tingieren. Auch die WEIGERTSche Fibrinfärbemethode hebt bei Doppelfärbung mit Karmin die Kernkörperchen sehr scharf durch eine tiefschwarzblaue Färbung von der roten Farbe, die der Kern angenommen hat, hervor.

Zur Darstellung der

### **Kernteilungsfiguren**

können die meisten der oben angeführten Kernfärbungen, vorausgesetzt, daß eine gute Fixierung stattgefunden hat, mit gutem Erfolg verwendet werden. Die sich teilenden Kerne färben sich dabei meist intensiver als die ruhenden, so daß man häufig schon bei schwacher Vergrößerung die Kernteilungen erkennen und ihre Zahl abschätzen kann. Doch ist hier Vorsicht geboten, da auch Kerndegenerationen mitunter sehr intensiv gefärbt erscheinen.

Zur scharfen Hervorhebung der Kernteilungen gegenüber den ruhenden Kernen sind folgende Methoden für die Zwecke der pathologischen Histologie gebräuchlich.

### **Fixierung in Flemmings Chromosmiumessigsäuregemisch**

nach der Seite 31 gegebenen Vorschrift.

Die gut gewässerten und in Alkohol nachgehärteten Stücke werden entweder uneingebettet oder nach vorangegangener Einbettung in Paraffin geschnitten. Zur Färbung empfiehlt sich am meisten 1proz. Safraninlösung.

#### **Vorschrift zur Färbung.**

1. Färbung in 1proz. wässriger Safraninlösung 1–24 Stunden.
2. Abspülen in Wasser.
3. Kurzes Entfärben in schwach saurem Alkohol (5 Tropfen Salzsäure oder 10 Tropfen konzentrierte Pikrinsäurelösung auf 100 ccm Alkohol).

4. Auswaschen in absolutem Alkohol, bis keine größeren Farbstoffwolken mehr vom Schnitt abgegeben werden.

5. Aufhellen in Xylol oder Bergamottöl. — Balsam.

Auch die Seite 98 erwähnte Anilinsafraninlösung gibt gute Resultate.

Die in Teilung begriffenen Kerne sind intensiv rot gefärbt, während die ruhenden Kerne einen blaßroten Farbenton zeigen. Dieser Unterschied ist gerade bei der Safraninfärbung sehr in die Augen springend und hat ihr die größte Beliebtheit verschafft.

Einen ähnlichen Färbeeffekt erzielt man durch die Färbung mit

### Karbolfuchsin.

Zusammensetzung der Lösung:

5 proz. Karbolwasser	100,0 cem
Fuchsin	1,0 g
Alkohol	10,0 cem.

Vor dem Gebrauch zu filtrieren.

Man färbt  $\frac{1}{2}$  Stunde und verfährt dann weiter wie bei der Safraninfärbung.

Die Kernteilungen sind intensiv rot, die ruhenden Kerne blaßrot gefärbt. Die Chromatinschleifen erscheinen etwas dicker als bei Safranintinktion. Dehnt man die Färbung in der Farbstofflösung länger (bis 24 Stunden) aus, oder nimmt man sie unter Erwärmen vor, so erhält man gegebenen Falles eine intensive Färbung etwa vorhandener Tuberkelbazillen.

Neben diesen beiden Methoden kann man bei in Chromosmiumessigsäure fixierten Objekten auch Färbung mit 2 proz. Gentianaviolettlösung (Differenzierung wie bei Safraninlösung) oder die GRAMSche Methode (s. u.) in Anwendung ziehen.

Wenn man die in FLEMMINGScher Lösung fixierten Schnitte mit Hämatoxylin färben will, so bedient man sich am besten der von BENDA angegebenen Färbemethode.

1. Übertragen der Schnitte in konzentrierte Lösung von Cupr. acet. auf 24 Stunden bei 37°.

2. Gründliches Auswaschen in Wasser.

3. Färben in 1 proz. wässriger Hämatoxylinlösung bis die Schnitte tiefschwarz erscheinen.

4. Entfärben in wässriger Salzsäurelösung 1:500, bis die Schnitte einen gelben Farbenton zeigen.

5. Entfernung der Säure in der unter 1 erwähnten Kupferlösung, bis die Schnitte blaugrau erscheinen.

6. Gutes Auswaschen in Wasser.

7. Alkohol, Xylol, Balsam.

Zum Studium der Zentralkörper, Polstrahlung und Spindelfäden empfiehlt es sich, die betreffenden Objekte entweder lange Zeit in dem Chromosmiumessigsäuregemisch der Einwirkung des Lichtes auszusetzen oder sie, was vorzuziehen ist, in HERMANN'SCHEM Gemisch zu fixieren (s. oben S. 32).

Zur Färbung dient die oben erwähnte Safraninlösung oder die von FLEMMING angegebene, aber sehr diffizile Safranin-Gentiana-Orangefärbung, bezüglich deren auf die Mitteilung von WINIWARDER-SAINMONT, Zeitschr. f. wiss. Mikrosk., Bd. 25, S. 157 verwiesen sei.

Neben dem Chromosmiumessigsäuregemisch kommt zur Darstellung der Mitosen in zweiter Linie in Betracht

### die Sublimat-, die Formalin- und die Alkoholfixierung

(s. S. 21—27).

Die am zweckmäßigsten von in Paraffin eingebetteten Objekten hergestellten Schnitte werden mit Hämatoxylin gefärbt. Bei Differenzierung mit Salzsäure-Alkohol sind die ruhenden Kerne bedeutend blasser gefärbt als die in Mitose begriffenen. Die HEIDENHAIN'SCHE Eisenhämatoxylinfärbung ist bei Sublimatfixierung sehr empfehlenswert, besonders bezüglich der Darstellung des Centrosoms und der achromatischen Spindel.

Auch die GRAM'SCHE Färbemethode, besonders in der WEIGERT'SCHEN Modifikation, sowie die BIONDI-HEIDENHAIN'SCHE Färbung (s. oben S. 103) geben gute Resultate. Bei letzterer werden die ruhenden Kerne blaugrau, die sich teilenden intensiv grün gefärbt. Bei ersterer halten die Mitosen die blaue Färbung fest, während die ruhenden Kerne entfärbt werden. Safranin- und Karbolfuchsinfärbung sind ebenfalls anwendbar.

Sublimat- bzw. Formalin- und Alkoholfixierung zur Darstellung der Kernteilungen ist besonders deswegen empfehlenswert, weil Bakterienfärbungen sehr gut an solchen Objekten vorgenommen werden können. Man erhält, da die zur Färbung der Bakterien angegebenen Methoden auch die Kernteilungen zur Darstellung bringen, auf diese Weise Präparate, an denen man den Einfluß der Bakterien auf die Zellen bzw. ihre Kerne verfolgen kann.

Auch Doppelfärbungen (Bakterien in anderer Farbe als die Kerne) gelingen gut.

Zur Darstellung der von BENDA entdeckten **Mitochondria** dient folgendes Verfahren:

1. Fixierung kleinster, lebensfrischer Gewebstücke in reichlich zu bemessender FLEMMING'SCHER Flüssigkeit 8 Tage.

2. Kurze, einstündige Wässerung in dest. Wasser.
3. Einlegen in ein Gemisch von Acetum pyrolignosum rectificatum und Sol. acid. chromic (1:100) zu gleichen Teilen auf 24 Stunden.
4. Übertragen in 2proz. Lösung von doppelchromsaurem Kali auf 24 Stunden.
5. Auswässern in mehrmals zu erneuerndem Wasser 24 Stunden. Nachhärten in steigendem Alkohol und sofortiges Einbetten in Paraffin.
6. Die auf Deckgläschen aufgeklebten, etwa 5  $\mu$  dicken Schnitte werden nach Entparaffinierung aus Wasser auf 24 Stunden in eine 4proz. Lösung von Eisenalaun gebracht.
7. Abspülung in dest. Wasser. — Übertragen in eine bernsteingelbe wässrige Lösung von sulfalizarinsaurem Natron (Kahlbaum), die durch Verdünnung von 1 ccm einer gesättigten wässrigen Lösung mit 80—100 ccm dest. Wasser hergestellt wird. Sie verbleiben hier 24 Stunden.
8. Abspülen in dest. Wasser und Einlegen in ein Gemisch von Anilinwasserkrystallviolettlösung und Wasser zu gleichen Teilen. Die Lösung wird erwärmt, bis Dämpfe aufsteigen, die Schnitte bleiben noch 3—5 Min. in der heißen Lösung und werden dann noch 3—5 Min. bis zur Abkühlung darin belassen.

Die Kristallviolettlösung ist eine 3proz. Lösung in 70proz. Alkohol mit Zusatz von gleichen Teilen von Anilinwasser.

9. Abtrocknen mit Fließpapier oder kurze Abspülung in dest. Wasser, darauf 1—2 Min. in 30proz. Essigsäure.

10. Auswaschen in fließendem Leitungswasser 5—10 Min., bis der Farbenton wieder rötlich geworden ist.

11. Abtrocknen mit Fließpapier, Eintauchen in Alkohol absol. Aufhellen in Bergamottöl. Xylol. Balsam.

Die Kerne, das Cyto- und das Archiplasma sind braunrot gefärbt, die Zentralkörper zeigen einen rötlichvioletten Farbenton, einige Zellgranula sind blassviolett gefärbt (wie Bakterien).

Man muss bei der Behandlung der Präparate mit Alkohol sehr vorsichtig sein, da sehr leicht eine Entfärbung der Fadenkörner eintritt. Ist dies geschehen, so muß man die Färbung von 8 ab wiederholen. Hat der Alkohol zu kurze Zeit eingewirkt, so bleiben andere Gewebsbestandteile mitgefärbt, man kann dann vorsichtig mit einem Gemisch von Kreosot und Xylol nachdifferenzieren, bis der gewünschte Grad der Entfärbung erreicht ist.

### Protoplasmastrukturen.

Zur Darstellung der Zellgranula hat ALTMANN folgende Methode angegeben:

1. Fixierung der möglichst rasch<sup>1)</sup> nach dem Tode entnommenen dünnen Organstückchen in ALTMANN'SCHEM Gemisch (Seite 32).
2. Auswaschen in fließendem Wasser 6—12 Stunden und Nachhärten in Alkohol von steigender Konzentration.
3. Einbetten in Paraffin und Zerlegen in möglichst dünne (3—5  $\mu$ )

1) Die Darstellung gelingt auch an Stücken, die 24 Stunden p. m. fixiert wurden, doch ist sie mangelhafter als bei frisch konservierten Objekten.

Schnitte. — Aufkleben der Schnitte auf den Objektträger. — Entparaffinieren.

4. Färben in einer filtrierten Lösung von Anilinwasser 100,0. Säurefuchsin 20,0 unter Erwärmen, bis Dämpfe aufsteigen.

5. Nach dem Erkalten Abspülen der Fuchsinlösung mit einer Mischung von konzentr. alkohol. Pikrinsäurelösung 1 Vol. und 20 proz. Alkohol 7 Vol.

6. Erneuerung der Pikrinmischung und vorsichtiges Erwärmen auf etwa 42° (auf der oberen Platte des Paraffinöfchens) 40—60 Sek. lang.

7. Abspülen mit absolutem Alkohol — Xylol — Balsam.

Die im leicht gelb gefärbten Zelleib liegenden Granula sind tiefrot gefärbt (bezw. durch Osmium geschwärzt), die Kerne sind farblos, aber deutlich zu erkennen.

SCHRIDDE empfiehlt folgende Modifikation der ALTMANNschen Methode.

1. Fixierung der lebenswarmen Objekte in MÜLLER-Formalin (1:9) 24 Stunden.

2. Gründliches Auswaschen in fließendem Wasser.

3. Einlegen in destilliertes Wasser auf 6 Stunden.

4. Einlegen in 1 proz. Osmiumsäurelösung auf 24 Stunden im Dunkeln.

5. Gründliches Auswaschen in fließendem Wasser.

6. Nachhärten in steigendem Alkohol (von 50—100 Proz.) bei Lichtabschluß.

7. Einbetten in hartes Paraffin von 58° Schmelzpunkt mittelst Chloroform bei Lichtabschluß.

8. Anfertigung sehr dünner Schnitte (1—2  $\mu$ ). Aufkleben mittelst der japanischen Methode auf den Objektträger. Entparaffinieren.

9. Die Schnitte kommen aus 85 proz. Alkohol in die ALTMANNsche Anilinwassersäurefuchsinlösung und verweilen daselbst (die Objektträger aufrecht stehend) 2—24 Stunden.

10. Differenzierung in einer Mischung von

    konzentr. alkohol. Pikrinsäurelösung   1 Teil

    20 proz. Alkohol                           7 Teile.

Man gießt von dieser Mischung etwas auf den Schnitt, wiegt den Objektträger hin und her, gießt von neuem Pikrinalkohol auf und differenziert so lange, bis der Schnitt einen hellgelblichroten Farbenton angenommen hat.

11. Einschluß in Balsam.

Die Zellkörnclungen sind so ausgezeichnet dargestellt, daß die Körner der verschiedenen Zellen in einem von einander abweichenden

charakteristischen Farbenton erscheinen. So färben sich die Körner der eosinophilen Zellen schwarzrot, die der neutrophilen blaß bräunlichrot, die der Plasmazellen ziegelrot, die der Mastzellen schwarzgrau, in den Lymphocyten sind gelblich karmoisinrote Körnchen wahrnehmbar, während die basophilen Granula ungefärbt bleiben und wie Vacuolen aussehen, die Körner der Belegzellen im Magen violettrot, die der Hauptzellen rotbraun.

Will man sich die Möglichkeit offen halten, an den zu untersuchenden Objekten auch andere Färbungen vorzunehmen, so bettet man direkt nach der Fixierung in MÜLLER-Formalin (selbstverständlich nach gehöriger Auswässerung) in Paraffin ein und osmiert erst die Schnitte 2 Stunden oder länger. Nach kurzem Auswaschen in destilliertem Wasser färbt man wie oben angegeben. Hat man in der gewöhnlichen Formalinlösung fixiert, so muß man, um brauchbare Resultate zu erhalten, die Präparate 12—24 Stunden mit einer 5 proz. Lösung von Kaliumbichromat bei 30° beizen und dann, wie oben angegeben, mit Osmiumsäure behandeln.

Auch vermitteltst der RUSSELSchen Färbemethode erhält man mitunter, wenn man unmittelbar nach dem Tode entnommenes Material in MÜLLERScher Lösung (weniger empfehlenswert Alkohol) härtet, die Zellgranula gefärbt.

Die Methode ist folgende:

1. Färben der Schnitte (Paraffineinbettung) in einer konzentrierten Lösung von Fuchsin in 2 proz. Karbolwasser 10—30 Minuten.
  2. Auswaschen in Wasser 3—5 Minuten.
  3. Abspülen in absolutem Alkohol eine halbe Minute.
  4. Differenzieren und Nachfärben in einer Lösung von Jodgrün 1,0 g, 2 proz. Karbolwasser 100,0 ccm, 5 Minuten lang.
  5. Rasches Entwässern in Alkohol abs. — Xylol — Balsam.
- Kerne grün, Granula und hyaline Kugeln leuchtend fuchsinrot gefärbt.

ARNOLD empfiehlt zum Studium der Zellgranula am überlebenden Objekt kleine Teile des zu untersuchenden Objekts vom eben getöteten Tier in eine gesättigte Lösung von Neutralrot in physiologischer Kochsalzlösung oder in eine 0,5—1 proz. Lösung von Methylenblau in physiologischer Kochsalzlösung einzulegen und nach verschieden langer Zeit zu untersuchen. Um die Granula am lebenden Gewebe zu studieren (Froschzunge), bestäubt man die Oberfläche mit den gleichen Farbstoffen in Substanz.

In vielen Zellen kommen Körnchen vor, die bei Behandlung der Schnitte oder Anstrichpräparate mit  $\alpha$ -Naphthol und Dimethyl-p-Phenylendiamin eine Blaufärbung (Naphtholblausynthese, Bildung von Indophenol) annehmen. Diese Reaktion wird von W. SCHULTZE auf die Anwesenheit eines oxydierenden Fermentes zurückgeführt und daher als Oxydasereaktion bezeichnet.

Sie kann an Ausstrichpräparaten, die (am besten durch Formoldämpfe, nicht durch Erhitzen) fixiert werden, und an Gefrierschnitten, die von in

Formalin fixierten Gewebsstücken hergestellt werden, vorgenommen werden. An eingebetteten Präparaten gelingt sie nicht, da durch die Einwirkung des Alkohols die Oxydase zerstört wird. Ebenso verschwindet das Ferment bei Einwirkung höherer Temperaturen.

Man braucht zur Anstellung der Reaktion folgende Lösungen:

1. Eine 1 proz. alkalische Lösung von  $\alpha$ -Naphthol, die man folgendermaßen herstellt: Man erhitzt 1 g  $\alpha$ -Naphthol mit 100 ccm dest. Wasser bis zum Sieden, wobei das  $\alpha$ -Naphthol schmilzt und in flüssigem Zustand in dem Wasser schwimmt. Dann gibt man tropfenweise reine Kalilauge hinzu, bis alles Naphthol gelöst ist, wozu gewöhnlich 1 ccm Kalilauge nötig ist. Die Lösung ist klar, leicht gelblich gefärbt, nimmt aber allmählich einen gelbbraunen Farbenton an.

2. Eine 1 proz. wässrige Lösung von Dimethyl-*p*-Phenylendiamin (Merck). Die Lösung kann bei Zimmertemperatur hergestellt werden und ist vor dem Gebrauch zu filtrieren.

Man bringt die Schnitte zunächst auf einige Minuten in Lösung 1 und dann ebensolange in Lösung 2, in der man sie leicht hin- und herbewegt. Hierauf werden sie in dest. Wasser abgespült, mit einem Tropfen dest. Wasser auf den Objektträger gebracht und mit dem Deckgläschen bedeckt.

Die oxydasehaltigen Zellkörner sind tiefblau gefärbt. Die Färbung ist nur kurze Zeit ( $\frac{1}{2}$ —1 Stunde) haltbar, etwas länger in Glyzeringelatine. Um die Kerne deutlich hervortreten zu lassen, kann man mit 1 bis 2 proz. Pyroninlösung nachfärben, doch leidet darunter häufig die Schönheit der Färbung. Abstrichpräparate halten sich, wenn sie trocken aufbewahrt werden, wochenlang.

### Plasmazellen.

Zur Darstellung der Plasmazellen dienen folgende Methoden:

a) Färbung mit polychromem Methylenblau nach UNNA.

1. Härten in Alkohol abs. (Formalin- und Sublimatfixierung ist ebenfalls zulässig, aber weniger zu empfehlen.)

2. Einbetten in Paraffin, Celloidin oder Gefrierschnitte.

2b. Entparaffinieren, bei Celloidinschnitten Entfernung des Celloidins.

3. Übertragen der Schnitte in Wasser auf 1—5 Minuten.

4. Färben in polychromem Methylenblau 2—10 Minuten.

5. Abspülen mit Wasser.

6. Differenzieren in verdünnter Glyzerinäthermischung nach UNNA 1 bis 10 Minuten. Die unverdünnte Mischung ist von Grübler zu beziehen und wird mit Wasser im Verhältnis 1:4 verdünnt.

7. Abspülen mit Wasser 1—10 Minuten.

8. Entwässern. Bergamottöl oder Xylol. Balsam.

Die längeren Zeiten sind bei aufgeklebten Paraffinschnitten anzuwenden. Kerne dunkelblau, ebenso Bakterien. Protoplasma der Plasmazellen heller blau. Mastzellengranula rot. Bindegewebe entfärbt.

b) UNNA-PAPPENHEIMS Pyronin-Methylgrünfärbung.

Härtung nur in absolutem Alkohol. Einbetten in Celloidin oder Paraffin oder Gefrierschnitte.

1. Entcelloidinieren. Die Schnitte bringt man aus Wasser in folgendes Gemisch:

Methylgrün (00 kryst. gelblich <sup>1)</sup> )	0,15	} 20–40 Minuten.
Pyronin	0,25	
Alkohol	2,5	
Glyzerin	20,0	
0,5 proz. Karbolwasser	100,0	

Man erwärmt die Schnitte in der Farblösung 20 Minuten (bei aufgeklebten Paraffinschnitten 40 Minuten) und kühlt dann die Lösung rasch ab.

2. Abspülen in Wasser 1–3 Minuten.

4. Rasches Entwässern in abs. Alkohol.

5. Bergamottöl oder Xylol-Balsam.

Protoplasma der Plasmazellen rot, Kerne blaugrün. Es färbt sich auch das Protoplasma der Lymphocyten; als Plasmazellen dürfen nur die Zellen angesprochen werden, die einen exzentrisch gelegenen sogenannten Radkern besitzen und um den Kern einen schmalen ungefärbten Hof aufweisen.

### c) Nach JADASSOHN.

Fixierung in Alkohol oder Formalin oder Sublimat. Einbettung in Paraffin oder Celloidin.

1. Die Schnitte kommen aus Wasser in folgende Lösung:

Methylenblau	1,0	} ½ Stunde.
Borax	1,0	
Wasser	100,0	

2. Abspülen in  $\frac{1}{4}$  proz. Essigsäure.

3. Differenzieren in 70 proz. Alkohol. — Entwässern. — Xylol. — Balsam.

Auch bei längerer Färbung mit LÖFFLERSchem Methylenblau und Karbolthionin kommen die Plasmazellen schön zur Darstellung.

Über die Körnung der Leukocyten siehe unter Blut (Kap. XVIII); über die Struktur der Ganglienzellen s. u. Nervensystem.

Literatur. ALTMANN. Die Elementarorganismen. Leipzig 1894. — Derselbe. Über Kernstrukturen und Netzstrukturen. Arch. f. Anat. und Phys. Anat. Abt. 1892. — ARNOLD. Weitere Beobachtungen über Teilungsvorgänge usw. Virch. Arch. Bd. 97. — Derselbe. Über vitale Granulafärbung. Arch. f. mikrosk. Anat. Bd. 55. Anat. Anzeiger Bd. 16. Virch. Arch. Bd. 157. — Derselbe, Über Plasmosomen und Granula der Nierenepithelien. Virch. Arch. Bd. 169. — Derselbe, Über feinere Strukturen der Leber usw. Ibid. Bd. 166 u. 193. — BIZZOZERO u. VASSALE. Über die Erzeugung u. physiologische Regeneration der Drüsenzellen. Virch. Arch. Bd. 90. — DREUW, Dermatohistologische Technik der UNNASchen Färbemethoden. Med. Klinik. 1907. Nr. 27 u. 28. — L. EHRlich, Der Ursprung der Plasmazellen. Virch. Arch. Bd. 175. — FISCHER, A., Fixierung, Färbung und Bau des Protoplasmas. Jena 1899. — FLEMMING, Über Zellsubstanz, Kern- und Zellteilung. Leipzig 1882. — Derselbe, Über Teilung und Kernformen bei Leukozyten. Arch. f. mikr. Anat. Bd. 37. — Derselbe, Neue Beiträge zur Kenntnis der Zelle. Ibid. Bd. 37. — M. HEIDENHAIN. Über Kern und Proto-

<sup>1)</sup> Von Grübler zu beziehen.



plasma. Festschr. f. Kölliker, Leipzig 1892 und Arch. f. mikrosk. Anat. Bd. 23. — Derselbe, Neue Untersuchungen über die Zentralkörper. Arch. f. mikr. Anat. Bd. 43 und Zeitschr. f. wissensch. Mikrosk. Bd. 13. — HERMANN, Technik in MERKELS und BONNETS Ergebnissen der Anatomie. Bd. 2. Abt. 2. — KLIEN, Über die Beziehung der RUSSELSchen Fuchsinkörperchen zu den ALTMANNschen Zellgranulis. Ziegl. Beitr. Bd. 11. — PAPPENHEIM, Färbung der Plasmazellen. Virch. Arch. Bd. 157 u. 164. — Derselbe, Eine neue chemisch-elektive Doppelfärbung der Plasmazellen. Monatshefte f. prakt. Dermat. Bd. 33. — REDLINGER, Über die Kernkörperchen. Virch. Arch. Bd. 162. — REINKE, Zellstudien. Arch. f. mikr. Anat. Bd. 44. — RUSSEL, Abstract of an adress on the characteristic organism of cancer. Lancet 1890. — RŮŽIČKA, Zur Theorie der vitalen Färbung. Zeitschr. f. wissensch. Mikrosk. Bd. 22. — SCHENK, Über die Konservierung von Kernteilungen. Inaug.-Diss. Bonn 1890. — SCHRIDDE, Beiträge zur Lehre von den Zellkörnclungen. Anat. Hefte. Bd. 25. — Derselbe, Die Darstellung der Leukozytenkörnclungen im Gewebe. Ztrbl. f. Path. Bd. 1903. — UNNA, Enzyklopädie der mikroskop. Technik unter „Plasmazellen“. S. auch Literatur bei dem Kapitel Härtung.

### B. Färbung von Fibrin.

Fibrin färbt sich im allgemeinen mit den sauren Anilinfarben (Pikrinsäure, Eosin, Säurefuchsin) und tritt dann meist, besonders bei Doppelfärbungen mit Hämatoxylin und Eosin, BIONDI-HEIDENHAINschem Gemisch, wenn es in größerer Menge vorhanden ist, deutlich hervor. In Präparaten, die in FLEMMINGschem Gemisch gehärtet und mit Safranin gefärbt wurden, erscheint das Fibrin rot.

Eine spezifische Fibrinfärbung erhält man bei der von WEIGERT angegebenen Methode, die Vorzügliches leistet.

Man braucht dazu: 1. eine konzentrierte Lösung von Methyl- oder Gentianaviolett in Anilinwasser:

2. die GRAMSche Jodjodkaliumlösung.

Erstere wird folgendermaßen hergestellt:

Man schüttelt 10 ccm Anilinöl mit 100 ccm Wasser mehrere Minuten gründlich durch, um eine gesättigte Lösung von Anilin in Wasser zu erzielen, läßt das nicht gelöste Anilin absetzen und filtriert durch ein gut mit Wasser angefeuchtetes Filter. Zu 90 ccm des klaren Filtrates, das keine Öltröpfchen enthalten darf, gibt man 11 ccm konzentr. alkohol. Methyl- oder Gentianaviolettlösung; die Lösung, die sich nicht allzulange hält, ist vor dem Gebrauch zu filtrieren.

Die Jodjodkaliumlösung ist eine Lösung von Jod in Jodkaliumlösung (1 Jod, 2 Jodkalium, 300 Wasser). Zur Härtung ist Alkohol. Sublimat und Formalin geeignet (bezügl. der MÜLLERSchen Lösung s. u.).

Die Objekte werden am zweckmäßigsten in Paraffin eingebettet und die Schnitte mittelst Wasser aufgeklebt.

Celloidineinbettung ist ebenfalls zulässig, doch ist die Entfärbung des Celloidins mitunter unvollkommen.

Die Paraffinschnitte werden 5—10 Min. in der Farblösung gefärbt, hierauf in Wasser oder 0,6 proz. Kochsalzlösung abgespült, sodann 5 Min. mit der Jodjodkaliumlösung behandelt und nach dem Abgießen der letzteren gründlich mit glattem Fließ- oder Klosett-papier in der Weise getrocknet, daß man einen vierfach zusammengelegten Bausch des Papiers mehrmals auf den Schnitt mäßig fest aufdrückt. Der getrocknete Schnitt wird in einem Gemisch von 2 Teilen Anilinöl und 1 Teil Xylol differenziert; man erneuert das Gemisch mehrere Male, bis keine Farbstoffwolken mehr abgegeben werden. Nun folgt gründliches Auswaschen in mehrmals zu erneuerndem Xylol und Einschluß in Xylolbalsam. Wird das Anilin nicht gründlich durch Auswaschen in Xylol entfernt, so tritt unter Braunfärbung des Balsams allmählich Entfärbung des Fibrins ein.

Die Celloidinschnitte werden ebenfalls auf dem Objektträger gefärbt. Die Schnitte müssen dem Glas faltenlos anliegen: damit dies mühelos erreicht wird, ist es nötig, die Schnitte in eine große Schale mit Wasser zu bringen und sie dann mit einem Objektträger aufzufangen, den man vorher mit Alkohol abgerieben hat. An so gereinigten Objektträgern adhäreren die Schnitte im allgemeinen ohne Faltenbildung. Sollten sich doch Falten vorfinden, so taucht man den Objektträger auf der Kante stehend so in die Schale mit Wasser, daß die Falte wagerecht steht; dann gleicht sich die Falte von selbst aus (WEIGERT). Der Schnitt wird nun abgetrocknet und die Farblösung aufgetropft; nach genügender Färbung (5—10 Min.) folgt Abspülen in Wasser, vorsichtiges Abtrocknen mit Fließpapier, Jodierung usw. Um bei Celloidinpräparaten eine Entfärbung des Celloidins herbeizuführen, bringt man nach SAXER die Schnittpräparate nach der Anilinoxylolbehandlung auf kurze Zeit in Anilinöl, dem man einige Jodkristalle zugesetzt hat. Das Abtrocknen des Schnittes vor der Färbung, noch mehr aber vor der Jodierung und Differenzierung ist notwendig, weil sonst starke Schrumpfung und Kräuselung des Schnittes eintritt, die ihn völlig unbrauchbar machen.

Ist das zu untersuchende Objekt in chromsauren Salzen (MÜELLERScher Lösung) gehärtet worden, so gelingt mit der oben angegebenen Methode die Färbung nur dann, wenn man die Schnitte vor der Färbung 2—3 Stunden in 5 proz. Oxalsäure liegen läßt oder erst  $\frac{1}{2}$  bis 1 Stunde mit einer  $\frac{1}{3}$  proz. Lösung von Kaliumpermanganatlösung behandelt, mit Wasser abspült und erst dann auf 2—3 Stunden in die 5 proz. Oxalsäurelösung überträgt.

Vorfärbung mit Lithion- oder Alaunkarmin gibt sehr schöne in-

strukture Bilder, indem sich das blaugefärbte Fibrin scharf von den roten Kernen abhebt.

Kurz zusammengefaßt ist die Färbung folgende:

1. Die event. mit Karmin vorgefärbten Schnitte werden auf dem Objektträger 5—10 Min. mit Anilinwasser-Gentiana- oder Methylviolett gefärbt.

2. Abspülen in Wasser oder 0,6 proz. Kochsalzlösung. Abtrocknen.

3. Jodierung mit Jodjodkaliumlösung (1 : 2 : 300).

4. Abtrocknen mit Fließpapier.

5. Differenzieren in Anilinylol 2 : 1.

6. Auswaschen in Xylol.

7. Einschluß in Xylolbalsam.

Außer Fibrin färben sich Mikroorganismen, die nach der GRAM'schen Methode färbbar sind, manche hyaline Substanzen, verhornte Teile, Kernteilungen, Schleim usw.

Übrigens färbt nach FR. MÜLLER die WEIGERTSche Methode nicht alles Fibrin, eine Beobachtung, die Verfasser bestätigen kann, da es ihm bei experimentell erzeugten Fermentthromben mit der WEIGERT'schen Methode nicht gelang, das feine in ihnen enthaltene Fibrinnetz zu färben.

Verdünt man das zur Differenzierung dienende Anilinylogemisch noch stärker mit Xylol (im Verhältnis von Anilin 2, Xylol 3), so kann man, wie BENEKE gezeigt hat, noch andere Gewebs-elemente zur Darstellung bringen (Bindegewebsfasern, Knochenfibrillen, SHARPEYSche Fasern, Epithelfasern im Plattenepithel, die Disdiaklasten der quergestreiften Muskelfasern, die Neuroglia in blauer, die elastischen Fasern in leuchtend roter Farbe; ferner die Gallenkapillaren, Interzellularbrücken usw.). — Freilich ist diese Modifikation in manchen Fällen (Neuroglia, elastische Fasern, Gallenkapillaren) sehr kapriziös und gibt keineswegs sichere Resultate. Es kommt hier ganz außerordentlich viel darauf an, den richtigen Differenzierungsgrad in dem Anilinylogemisch nicht zu verpassen. Man muß, wenn derselbe erreicht ist, die weitere Entfärbung sofort durch Auswaschen in reinem Xylol unterbrechen.

UNNA empfiehlt anstatt der Anilinwassergentianaviolettlösung eine Lösung von

Gentianaviolett	1,5 g
Alaun	10,0 „
Wasser	100,0 ccm,

die längere Zeit haltbar ist. Von den übrigen von UNNA angegebenen Fibrinfärbemethoden habe ich keine Vorteile vor der WEIGERT'schen gesehen. Das bei der GRAM'schen Methode angegebene Karbolwassergentianaviolett ist ebenfalls gut brauchbar.

Anm. Nach ZENKER ist es vorteilhafter, dem Anilinwasser das Gentiana- oder Methylviolett nicht in alkoholischer Lösung, sondern in Substanz zuzusetzen, weil dann das Fibrin die Farbe bedeutend fester hält.

### Fibrinfärbung nach Kockel.

Die Präparate können auf beliebige Weise fixiert sein und müssen, da die Methode nur an sehr dünnen Schnitten (5  $\mu$ ) gute Resultate gibt, in Paraffin eingebettet werden. Die Schnitte sind nach der japanischen Methode (s. S. 70) aufzukleben. Die Färbung gestaltet sich folgendermaßen:

1. Einlegen der entparaffinierten Schnitte in eine 1—5 proz. wässrige Chromsäurelösung für 5—10 Minuten.
2. Kurzes (5—20 Sekunden) Auswaschen in Wasser, bis die Schnitte noch blaß, aber deutlich gelb gefärbt erscheinen.
3. 15—20 Minuten Färben in WEIGERTSchem Hämatoxylin:

Hämatoxylin	1,0 g
Alkohol absol.	10,0 ccm

Nach Lösung adde

Aq. dest.	90,0 "
konz. wässr. Lithionkarbonatlösung	1 "

4. Abspülen in Wasser.
5. ca. 1 Minute Einlegen in konzent. wässrige Alaunlösung, bis die Schnitte tiefblau gefärbt erscheinen.
6. Differenzieren in WEIGERTS Borax-Ferridecyankaliumlösung (Borax 2,0, Ferridecyankalium 2,5, Aq. dest. 100,0), die mit etwa der dreifachen Menge Wasser verdünnt wird, ca. 3—6 Min. unter Kontrolle mit dem Mikroskop, bis das Fibrin schwarz, der Grund braun oder rauchgrau aussieht.
7. Auswaschen in Wasser.
8. Einlegen in konzent. wässrige Alaunlösung 15 Min. bis 1 Stunde, bis der Grund entfärbt ist.
9. Auswaschen in Wasser.
10. Nachfärben der Kerne mit Boraxkarmin (mehrere Stunden) (s. Seite 88) oder stark verdünnter Safraninlösung (mehrere Stunden).
11. Entwässern in absolutem Alkohol. Öl oder Xylol. Balsam.

Das Fibrin erscheint schwarz bis dunkelblau, der Grund blaßbräunlich oder fast farblos, die Kerne rot.

Die Präparate halten sich sehr gut; Schleim, Kolloid, Amyloid wird sicher entfärbt; hyaline Substanzen bleiben mitunter gefärbt, ebenso glatte und quergestreifte Muskelfasern, rote Blutkörperchen (besonders in Chromsäurepräparaten), sowie die Hornsubstanzen und Gallenkapillaren.

Ferner färbt sich Fibrin mit der BESTSchen Glykogenfärbung. (E. FRÄNKEL.)

### C. Schleim.

Eine elektive Färbung des Schleims erhält man durch die Färbung mit Mucikarmin (P. MAYER), das man von Grübler bezieht.

Will man es sich selbst bereiten, so verfährt man folgendermaßen:

1 g Karmin und 0,5 g trockenes (nicht schon gelb gewordenes) Chloraluminium werden in einem Porzellanschälchen gut gemischt und mit 2 ccm destilliertem Wasser übergossen. Das Schälchen wird dann über einer sehr kleinen Flamme unter fortwährendem Umrühren so lange erhitzt, bis das anfänglich hellrote Gemenge ganz dunkel geworden ist (etwa 2 Min.). Zu der noch heißen zähflüssigen Masse setzt man etwas Alkohol von 50 Proz. hinzu, worin sie sich leicht lösen muß, und spült sie mit mehr Alkohol in eine Flasche hinein. Man bringt die gesamte Lösung durch Zusatz von 50 proz. Alkohol auf 100 ccm und filtriert sie frühestens nach 24 Stunden. Diese alkoholische Stammlösung hält sich unbegrenzt.

Zum Gebrauch wird die Stammlösung im Verhältnis von 1 : 10 mit gutem, kalkreichen Brunnenwasser verdünnt. Da sich die wässrige Verdünnung nur kurze Zeit hält, stelle man stets nur kleine Quantitäten her. Das Mucikarmin soll nur den Schleim färben, färbt es auch die Kerne, so enthält es freie Säure, die man durch tropfenweisen Zusatz einer 1 proz. Lösung von doppelkohlensaurem Natron vorsichtig neutralisieren muß.

Man färbt 5—10 Min., spült in Wasser ab, entwässert in Alkohol usw.

Vorfärben mit Hämalaun ist angängig.

Außerdem färbt sich der Schleim mit Hämatoxylin und vielen basischen Anilinfarben sehr intensiv. Bei der WEIGERTSchen Fibrinfärbung erscheint er tiefblau gefärbt. Mitunter ist bei Anwendung von Anilinfarben eine sogenannte Metachromasie zu beobachten, d. h. der Schleim färbt sich in einer anderen Nuance als die Kerne und das übrige Gewebe; so nimmt der Schleim bei Methylenblaufärbung einen dunkelblauen, bei Safraninfärbung einen orange-roten Farbenton an.

Sehr ausgeprägt ist diese Metachromasie bei der Färbung mit Thionin (HOYER) und Kresylviolett, auch bei der mit Amethyst- und Toluidinblau. Es gelingt mittelst der Thioninfärbung die geringsten Mengen Schleim sichtbar zu machen. Am deutlichsten und schärfsten tritt die Reaktion bei Objekten ein, welche in konzentrierter wässriger Sublimatlösung (ohne Zusatz von Kochsalz oder Essigsäure) fixiert und ohne Auswässern oder Nachbehandeln mit Jodalkohol in absolutem Alkohol schnell nachgehärtet wurden. Einbetten in Paraffin ist dringend zu empfehlen, wengleich auch Celloidineinbettung die Reaktion nicht hindert.

Das Verfahren ist folgendes:

1. Fixierung in konzentrierter wässriger Sublimatlösung 2 bis 8 Stunden.
2. Möglichst kurzes Nachhärten und Entwässern in absolutem Alkohol.
3. Einbetten in Paraffin. Schneiden.
4. Eintauchen der entparaffinierten Schnitte in konzent. wässrige Sublimatlösung  $\frac{1}{2}$  Min.
5. Abspülen in Alkohol.
6. 5—15 Minuten langes Färben in verdünnter Thioninlösung (2 Tropfen einer heiß gesättigten wässrigen Lösung auf 5 ccm Wasser).
7. Abspülen in 90 proz. Alkohol.
8. Kurzes Entwässern in absolutem Alkohol.
9. Aufhellen in MINORSchem Gemisch (1 Teil Nelkenöl und 5 Teile Thymianöl) oder Xylol.
10. Balsam.

Der Schleim und schleimhaltige Gewebsbestandteile sind rotviolett, das übrige Gewebe mehr oder minder blau gefärbt. Außer dem Schleim zeigen auch die Körner der Mastzellen und mitunter auch die elastischen Fasern und andere Gewebsteile rote Metachromasie. Von einer elektiven Färbung des Schleims durch Thionin kann demnach keine Rede sein.

Am schönsten und deutlichsten tritt übrigens die rote Färbung des Schleims hervor, wenn man die Schnitte nach der Färbung (Nr. 6) in Wasser abspült und in letzterem oder Glycerin untersucht. Durch die Behandlung mit Alkohol und Xylol schlägt der rote Farbenton in einen mehr oder minder intensiven rotvioletten um, wodurch die Färbung viel weniger in die Augen springend wird, wie bei der Untersuchung in Wasser. Man sollte daher, wenn es auf den Nachweis geringer Mengen Schleims ankommt, unbedingt die Schnitte in Wasser untersuchen.

Bei Alkoholhärtung ist die durch die Thioninfärbung erzielte Metachromasie nicht so ausgesprochen wie bei Sublimathärtung, doch erhält man auch hier gute Resultate, wenn man die Schnitte vor der Färbung in konzent. wässrige Sublimatlösung  $\frac{1}{2}$ —1 Min. eintaucht.

In Balsampräparaten ist die Färbung auf die Dauer nicht haltbar. Es sind zwar verschiedene Mittel zur Fixierung der roten Färbung des Schleims angegeben worden, aber absolut sicher wirkt keins. METZNER empfiehlt zu diesem Zwecke eine 45 Min. lange Beizung der vom Paraffin befreiten Schnitte in Eisenalaun. Nach gründlicher Wasserspülung Färbung (s. o.).

### Färbung mit Kresylviolett R. extra

wird von MERKEL sehr warm empfohlen.

Härtung in Alkohol. Einbettung in Paraffin, sehr dünne Schnitte (5 bis 7  $\mu$ ).

Aufkleben mittelst Kapillarattraktion durch Wasser.

Man färbt 10—30 Min. in einer 5 proz. wässrigen Lösung von Kresylviolett, spült rasch in Alkohol absol. ab und differenziert unter mikroskopischer Kontrolle in einem Gemisch von Alkohol absol. und Toluol ää. Man gießt das Alkohol-Toluolgemisch auf den horizontal gehaltenen Objektträger und differenziert unter steter Bewegung. Ist der richtige Differenzierungsgrad erreicht, d. h. ist der Schleim distinkt hellrot gefärbt, so spült man rasch mehrmals mit Toluol ab und schließt in neutralen Kanadabalsam ein. Wenn das verwendete Toluol alkoholfrei und der Balsam säurefrei ist, hält sich die Färbung lange unverändert.

Schleim rot, Protoplasma hellkobaltblau, Kerne dunkelblau.

### D. Elastische Fasern.

Für die elektive Färbung der elastischen Fasern ist eine nicht unbeträchtliche Anzahl von Methoden angegeben worden. Am zweckmäßigsten sind nach eigenen Erfahrungen folgende:

#### a) Die Weigertsche Methode.

Die Objekte können in beliebiger Weise fixiert sein. Absolut sichere Elastinfärbungen erhält man nach FISCHER nur nach Alkohol- und Sublimatfixierungen. Bei Präparaten aus Formalin, MÜLLERScher oder FLEMMINGScher Lösung usw. färben sich mitunter auch andere Gewebsbestandteile als Elastin. Übrigens wird auch bei Alkohol- und Sublimatfixierung durch diese Methode stets auch Chondrin gefärbt. (Differentialdiagnostische Unterscheidung s. unten.)

Einbettung in Paraffin oder Celloidin, doch ist letzteres weniger empfehlenswert, da zur Erzielung einwandfreier Färbungen Differenzierung in absolutem Alkohol nötig ist (FISCHER).

Zur Färbung dient folgende Farblösung:

Man stellt sich eine Lösung von 1 Proz. Fuchsin in einer 2 proz. Lösung von Resorcin her. 200 ccm der Farblösung bringt man in einer Porzellanschale zum Kochen und setzt, wenn richtiges Kochen eingetreten ist, 25 ccm Liq. ferri sesquichlor. (Pharm. German. ed. II) hinzu und läßt unter Umrühren noch weitere 2—5 Minuten kochen. Hierbei bildet sich ein Niederschlag. Man läßt nun abkühlen und

filtriert. Das, was durch das Filter hindurchläuft, gießt man fort. Den Niederschlag läßt man auf dem Filter, bis alles Wasser abgetropft ist, trocknen. Ganz trocken braucht das Filter nicht zu werden, es schadet aber nichts, wenn es geschieht. Man nimmt nun das Filter vorsichtig vom Trichter und tut es mit dem darauf haftenden Niederschlag in dieselbe (inzwischen getrocknete) Schale, in der man das Resorcin-Fuchsingemisch mit Eisenchlorid gekocht hat. Dieselbe Schale benutzt man, weil sich in dieser immer noch ein Teil des Niederschlags befindet. Man kocht nun den Niederschlag in der Schale unter stetem Umrühren und unter allmählichem Herausfischen des vom Farbstoff befreiten Fließpapiers mit 200 ccm Alkohol von 94 Proz., dann läßt man erkalten, filtriert und füllt das Filtrat mit Alkohol wieder auf 200 ccm auf. Nach Zusatz von 2 Proz. Salzsäure (zu 200 ccm Lösung 4 ccm) ist die Farblösung fertig, welche nur etwa 6 Wochen lang brauchbar ist.

Ältere Lösungen färben nicht mehr ausschließlich die elastischen Fasern, sondern auch andere Gewebsteile, insbesondere kollagene Fasern und Schleim, wodurch Täuschungen entstehen können.

Die Lösung ist auch von Grübler fertig zu beziehen.

In dieser Lösung werden die Schnitte 25—30 Minuten bis eine Stunde gefärbt und dann nach Abspülen in Alkohol 2—18 Stunden in absolutem Alkohol differenziert. Die Differenzierung in absolutem Alkohol ist dann unbedingt nötig, wenn es sich um den einwandfreien Nachweis von Elastin handelt; wo es nur darauf ankommt, einen allgemeinen Überblick über das in einem Präparat enthaltene Elastin zu gewinnen, ist sie nicht unbedingt erforderlich, sondern es genügt Auswaschen in gewöhnlichem Spiritus, es bleiben dabei aber auch Schleim- und Hornsubstanzen gefärbt. Ist der Grund zu stark gefärbt, so differenziert man mit Salzsäurealkohol und spült dann gründlich mit Wasser ab. Mitunter ist es vorteilhaft, in (mit Alkohol) verdünnten Lösungen zu färben. Kann man die Schnitte nicht gleich untersuchen, so bewahrt man sie in Wasser auf. Die elastischen Fasern sind dunkelblau bis schwarz gefärbt, der Grund hell, die Kerne farblos.

Letztere kann man mit einem kernfärbenden Karmin vor- oder nachfärben. Am geeignetsten ist dazu eine Färbung mit Lithionkarmin, die man am zweckmäßigsten der Elastinfärbung vorausgehen läßt, da es mir scheint, als wenn bei Nachfärbung mit Karmin die feinsten elastischen Fasern verschwinden. Formalinpräparate sind, wenn die Karminfärbung zufriedenstellend ausfallen soll, nach der Fixierung gut auszuwässern.

Zur Aufhellung der Präparate verwendet man Xylol. Karbol-



xylol oder Anilinoxylol schädigen die Färbung und sind daher nicht zu gebrauchen.

Kurz zusammengefaßt gestaltet sich die Methode folgendermaßen:

1. Fixierung beliebig (am besten Alkohol oder Sublimat).

2. Gefrierschnitte oder Einbetten in Paraffin oder weniger ratsam Celloidin.

3. Vorfärben der Schnitte mit Lithionkarmin, Differenzieren in Salzsäurealkohol, Wasser, oder, da ja die WEIGERTSche Farbflüssigkeit Salzsäure enthält, durch welche die Karminfärbung differenziert wird, nach der Karminfärbung direkt in Alkohol (nicht Wasser, das die Karminfärbung zerstört).

4. Färben mit WEIGERTScher Farbflüssigkeit 25—30 Minuten.

5. Abspülen in Alkohol.

6. Differenzieren in absolutem Alkohol 2—18 Stunden.

7. Aufhellen in Xylol. Balsam.

Recht vorteilhaft und zeitsparend ist eine von HART angegebene Modifikation der eben angegebenen Färbung: Man bringt die Schnitte aus der Lithionkarminfärbung in Salzsäurealkohol, dem man auf 100 ccm 5 ccm WEIGERTSche Elastinfarbe (Fuchselin) zugesetzt hat, und läßt sie darin 12—15 Stunden. Die Schnitte werden dann in reichlichem 90 proz. Alkohol entwässert und durch Xylol in Balsam eingeschlossen. Es kommen hier sämtliche, auch die feinsten elastischen Fasern exakt zur Darstellung, die Kerne sind scharf und distinkt rot gefärbt. Will man die starken elastischen Fasern gegenüber den feinsten Fasern etwas matter hervortreten lassen, so setzt man dem Salzsäurealkohol weniger Fuchselin zu.

Eine hübsche Kontrastfärbung erhält man, wenn man bei Karminvorfärbung dem Alkohol, der zum Differenzieren dient (Nr. 6), einige Tropfen einer konzentrierten wässrigen Lösung von Pikrinsäure zusetzt.

Wie bereits WEIGERT erwähnt, kann man das Fuchsin in der von ihm angegebenen Farbflüssigkeit durch andere Anilinfarben ersetzen und dadurch die elastischen Fasern in anderen Farbtönen färben.

FISCHER hat über diese nach der WEIGERTSchen Vorschrift hergestellten Elastinfarbstoffe, die er der Kürze wegen durch Anhängung der Silbe „el“ an den betreffenden zur Herstellung der Farblösung dienenden Farbstoff, mit einfachen Namen belegt (Fuchselin = der WEIGERTSche Farbstoff, Safranelin = der mit Safranin hergestellte Farbstoff usw.), genaue Untersuchungen angestellt und empfiehlt besonders das Safranelin, welches allerdings an Schärfe und Klarheit der Färbung an das WEIGERTSche Fuchselin nicht ganz heranreicht. Es färbt die elastischen Fasern schön rot und läßt sich infolge dessen

mit einer Hämatoxylinfärbung verbinden. Gute Differenzierung in Alkohol absolutus ist, um einwandfreie Bilder zu erhalten, hier ganz besonders angezeigt. Man verfährt bei Doppelfärbungen mit Hämatoxylin folgendermaßen:

1. Färbung mit Safranelin 25—30 Min.
2. Abspülen in Alkohol und Differenzieren in Alkohol absolut. 1 $\frac{1}{2}$ —3 Stunden.
3. Wasser 10 Min.
4. Färbung in Hämatoxylin 5—10 Min., je nach dem Alter des Hämatoxylin.
5. Abspülen in Wasser.
6. Differenzieren in Salzsäurealkohol.
7. Längeres Auswaschen in öfter gewechseltem Leitungswasser event. in warmem Wasser, in dem die Nachbläuung sich schnell vollzieht.
8. Alkohol. Xylol. Balsam.

Ich ziehe die Nachfärbung in Hämatoxylin der von FISCHER empfohlenen Vorfärbung vor, da man so die Differenzierung in Salzsäurealkohol besser kontrollieren kann, als wenn man die Differenzierung sich in dem salzsauren Safranelin vollziehen läßt.

Bei Sublimatpräparaten erhält man, wenn man zwischen 7 und 8 eine Färbung mit Eosin einschleibt und nach der Eosinfärbung die Präparate 12 Stunden und länger mit Wasser nachbehandelt und dann in Alkohol entfärbt, eine sehr schöne distinkte Färbung der roten Blutkörperchen, die sich durch ihre leuchtend bläulichrote Farbe gut von den meist braunrot gefärbten elastischen Fasern abheben.

Die von PRANTER empfohlenen Lösungen von Resorcinfuchsin, das von der Firma Grübler als die färbende Substanz der WEIGERTSchen Lösung in den Handel gebracht wird, geben keine so sicheren Resultate wie die WEIGERTSche Lösung.

Mit der Elastinfärbung lassen sich auch andere Färbemethoden kombinieren. Besonders kommen folgende Kombinationen in Betracht.

#### a) Elastin-VAN GIESONFärbung.

1. Färbung mit Fuchselin 10—30 Min.
2. Differenzieren in Alkohol 20—60 Min.
3. Abspülen in Wasser.
4. Färben mit WEIGERTSchem Eisenhämatoxylin und der von WEIGERT angegebenen Modifikation der VAN GIESONSchen Methode (s. S. 105).

#### b) Elastin-Fibrin-, bezw. GRAMSche oder GRAM-WEIGERTSche Bakterienfärbung.

1. Färbung mit Lithionkarmin 10 Min.
2. Abspülen in Alkohol.

3. Färbung in Fuchselin oder Vesuvelin<sup>1)</sup> 10—30 Min.
4. Differenzieren in Alkohol (s. o.).
5. Abspülen in Wasser.
6. Fibrinfärbung (s. S. 125) oder GRAMSche (s. u.) oder GRAM-WEIGERTSche Bakterienfärbung (s. u.).

In gleicher Weise wie unter b verläuft die

### c) Elastin-Tuberkelbazillenfärbung.

- α) 1. Färbung mit Karbolfuchsin (1 Stunde bei 37°, 24 Stunden bei Zimmertemperatur).
2. Abspülen in 70 proz. Alkohol.
  3. Färbung in Fuchselin 20—30 Min. (das zugleich Differenzierung der Tuberkelbazillen wegen seines Salzsäuregehaltes bewirkt).
  4. Differenzierung in Alkohol absol. 30—60 Min.
  5. Nachfärbung mit wässriger Methylenblaulösung 5—10 Min.
  6. Abspülen in Wasser. — Alkohol. — Xylol. — Balsam.

Kerne hellblau, elastische Fasern schwarz, Tuberkelbazillen rot.

- β) 1. Färbung in Lithionkarmin 10—20 Min.
2. Differenzieren in Salzsäurealkohol 25 Min. und länger.
  3. Abspülen in Wasser.
  4. Färben mit Karbolwassergentianaviolett oder Anilinwassergentianaviolett 1 Stunde bei 37°, 24 Stunden bei Zimmertemperatur.
  5. Abspülen in Alkohol.
  6. Färben mit Vesuvelin (weniger praktisch mit Safranelin oder Fuchselin wegen der geringen Farbendifferenzen).
  7. Abspülen in Alkohol, Differenzieren in absolutem Alkohol.
  8. Xylol. — Balsam.

Anm. Kommt es darauf an, Chondrin sicher von Elastin zu unterscheiden (z. B. in Geschwülsten), so färbt man mit Thionelin (d. h. einem nach WEIGERT hergestellten Elastinfarbstoff, in dem das Fuchsin durch Thionin ersetzt ist). Da Thionelin ein für Elastin nicht alkoholbeständiger Farbstoff ist, während er Chondrin echt, d. h. alkoholfest färbt, so ist eine Entscheidung leicht möglich; entfärben sich die fraglichen Gewebsteile bei Alkoholbehandlung, so liegt Elastin vor, anderenfalls Chondrin.

Die von RÖTHIG empfohlene Färbung mit Kresofuchsin, einem dem WEIGERTSchen Farbstoff offenbar ähnlichen Körper, besitzt vor der WEIGERTSchen keine Vorzüge, im Gegenteil, sie scheint nach eignen Versuchen für die feinsten Fasern oft zu versagen. Auch die von RÖTHIG hervorgehobene metachromatische Knorpelfärbung ist bei Material, das von menschlichen Leichen stammt, meist nicht zu erzielen.

1) Die WEIGERTSche Farbflüssigkeit tansatt mit Fuchsin mit Vesuvin (Bismarckbraun) hergestellt.

### b) Unna-Taenzerse Methode.

Färben mit saurem Orceïn.

1. Härtung in Alkohol (doch auch Formalin, Sublimat und MÜLLERsche Lösung angängig).

2. Gefrierschnitte, Einbettung in Paraffin oder Celloidin. Die (event. entcelloidinierten) Schnitte kommen aus Alkohol

3. in ein Gemisch von:

Grüblerschem Orceïn D	1,0 g
Acid. hydrochlor.	1,0 ccm
Alkohol absolut.	100,0 „

2 Stunden im Brutschrank bei 37° C. oder 12—24 Stunden bei Zimmertemperatur.

4. Abspülen in Alkohol, bis kein Farbstoff mehr abgegeben wird. Bei Überfärbung.

5. Entfärben in:

Acid. hydrochlor.	0,5 ccm
Alkohol (95 proz.)	100,0 „
Aq. dest.	25,0 „

6. Abspülen in Wasser.

7. Entwässern in Alkohol — Öl — Balsam.

Die elastischen Fasern sind schwarzrot bis schwarzbraun gefärbt, das kollagene Gewebe farblos. Läßt man die Entfärbung in Salzsäurealkohol (4.) weg, so ist das kollagene Gewebe schwarzbräunlich gefärbt.

PRANTER empfiehlt folgende Modifikation, bei der die Differenzierung wegfällt: Die Schnitte von beliebig fixiertem Material kommen aus 70 proz. Alkohol oder Wasser:

1. in eine Lösung von:

Orceïn D (Grübler)	0,1 g
Salpetersäure (Deutsches Arzneibuch)	2,0 „
70 proz. Alkohol	100,0 „

Die angegebenen Zahlen beziehen sich auf Gewichts-, nicht Volumeneinheiten.

Hier verweilen sie 8—24 Stunden.

2. Abspülen in Wasser. — Alkohol. — Einlegen in Balsam.

Elastische Fasern dunkelbraunrot.

Um die Kerne deutlich hervortreten zu lassen, färbt man die Präparate vor der Orceïnbehandlung mit Borax- oder Lithionkarmin vor, oder mit LÖFFLERSchem Methylenblau, Thionin, polychromen Methylenblau nach. Elegante Präparate erhält man, wenn man dem

Entwässerungsalkohol (6.) einige Tropfen konzentr. wässriger Pikrinsäure zusetzt (E. FRAENKEL).

Selbstverständlich lassen sich auch mit dieser Methode verschiedene andere spezifische Färbeverfahren kombinieren.

Wünscht man bei dieser Methode eine besondere Färbung der kollagenen Bündel und der glatten Muskelfasern, so verfährt man nach E. FRAENKEL<sup>1)</sup> folgendermaßen:

1. Vorfärbung mit Lithionkarmin, Differenzieren in Salzsäurealkohol. Wasser.
2. Färben in salpetersaurem Orceïn. 24 Stunden.

Man bereitet sich die Farblösung in der Weise, daß man von der UNNA'schen Orceïnstammlösung:

Orceïn D (Grübler)	1,5 g
Alkohol (96 proz.)	120,0 ccm
Aq. dest.	60,0 „
Acid. nitric.	6,0 „

so viel zu einer 3 proz. alkoholischen Salpetersäurelösung zusetzt, daß eine schwarzbraune Lösung entsteht.

3. Differenzieren in 80 proz. Alkohol.
4. Einlegen in eine Lösung von
 

konzentr. wässrige Pikrinsäure	200,0	}	10—15 Min.
Indigkarmin	0,5		
5. Kurzes Abspülen in einer Lösung von
 

Aq. dest.	100,0 ccm
Eisessig	3,5 „
6. Abspülen in 96 proz. Alkohol.
7. Alkohol absolut.
8. Aufhellen in Öl oder Xylol. — Balsam.

Kerne rot, elastische Fasern schwarzbraun, Bindegewebe grün, Muskulatur gelb gefärbt.

Ferner färben sich nach DÜRCK die elastischen Fasern nach der von WEIGERT angegebenen, zur Darstellung der Markscheiden dienenden Methode, bei der zur Färbung eine Lösung von Eisenhämatoxylin verwendet wird. Freilich ist diese Methode nicht elektiv, da sich damit auch andere Fasern färben, die DÜRCK als telegraphendrahtähnliche Fasern bezeichnet hat, und die sich mit anderen Methoden nicht darstellen lassen. Sie finden sich vorwiegend in der Gefäßwand (DÜRCK'sche Fasern). Die Methode ist im 14. Kapitel „Nervensystem“ Abschnitt: WEIGERTS Markscheidenfärbung mit Eisenhämatoxylin eingehend beschrieben.

1) Ich verdanke diese vortreffliche Methode einer brieflichen Mitteilung von Herrn E. FRAENKEL (Hamburg).

Anm. Die früher vielgebrauchten Methoden von HERXHEIMER und MANCHOT sind durch die von WEIGERT und von UNNA-TAENZER angegebenen Färbeverfahren weit überholt und können als obsolet betrachtet werden. Die BENEKESche Modifikation der WEIGERTSchen Fibrinmethode, bei der die elastischen Fasern rot erscheinen, ist zu unsicher, als daß sie für pathologisch-histologische Untersuchungen in Frage kommen könnte.

Das UNNASche Elazin färbt man folgendermaßen:

1. Härtung in abs. Alkohol. Einbetten in Celloidin. Schnitte entcelloidinieren. Die Schnitte kommen aus Wasser
  2. in eine Lösung von polychromem Methylenblau auf 10 Minuten.
  3. Abspülen in Wasser.
  4. 33 proz. wässrige Tanninlösung 15—20 Minuten.
  5. Gründliches Abspülen in Wasser.
  6. Alkohol — Öl — Balsam.
- Elazin blau.

### E. Kollagene Fasern.

Zur Darstellung der kollagenen Fasern sind verschiedene Methoden brauchbar.

#### a) Die VAN GIESONSche Methode,

besonders in der von WEIGERT angegebenen Modifikation (s. S. 105).

Die kollagenen Fasern sind rot, die Neuroglia gelb, die glatten Muskelfasern ebenfalls gelb gefärbt.

#### b) HANSENSche Färbung.

Sie ist eine modifizierte VAN GIESONfärbung. Man braucht dazu folgende Stammlösung:

Gesättigte wässrige Pikrinsäurelösung	100 ccm
2 proz. Säurefuchsinlösung	5 „

Will man intensivere Färbungen erzielen, so muß man etwas mehr Säurefuchsin (7,5—10 ccm) nehmen, damit aber kürzere Zeit färben.

• Vor dem Gebrauch setzt man zu 30 ccm dieser Lösung 7 Tropfen 1 proz. Essigsäure. Man färbt 20 Min. bis 24 Stunden, spült in Wasser wenige Sekunden ab, dem man auf 30 ccm 20 Tropfen der angesäuerten Farblösung zugesetzt hat, entwässert in 96 proz. Alkohol, den man einmal wechselt, 3 Min., überträgt in absoluten Alkohol auf 5 Min. und schließt nach Aufhellung in Xylol in Balsam ein. Bindegewebsfasern rot, alles andere gelb. Vorfärbung mit Hämatoxylin ist zulässig. Die Färbung ist nur dann längere Zeit haltbar, wenn man Objektträger und Deckgläser aus Quarz benutzt. (Nach BÖHM und OPPEL, 6. Aufl.)

c) Die von MALLORY angegebenen Methoden.

a) Phosphormolybdänsäure-Hämatoxylin (Modifikation von RIBBERT.)

1. Fixierung gleichgültig, am besten Alkohol.
2. Gefrierschnitte oder Einbettung in Celloidin oder Paraffin.
3. Eintauchen der Schnitte auf  $\frac{1}{2}$  Min. in 10 proz. wässrige Phosphormolybdänsäurelösung. (Anwendung von Glasnadeln!)
4. Abspülen mit Wasser.
5. Färben in folgender Lösung:

10 proz. Phosphormolybdänsäure	10,0 ccm	}	diese Lösung stellt
Hämatoxylin	1,75 g		man einige Stunden
Wasser	200,0 ccm		in die Sonne, bevor
Kristall. Karbolsäure	5,0 g		man sie benutzt, sie
			ist vor dem Gebrauch
			zu filtrieren

5 Minuten.

6. Auswaschen in Wasser.
  7. Entwässern in Alkohol. Xylol. Balsam.
- Kollagene Fasern tief schwarzblau.

β) Säurefuchsin-Anilinblau-Orange-Methode.

1. Fixieren in Sublimatlösung oder ZENKERScher Lösung.
2. Einbetten in Paraffin oder Celloidin, das sich stark mitfärbt (auch Gefrierschnitte).
3. Färben in einer mit 10—20 Teilen Wasser verdünnten 1 proz. wässrigen Säurefuchsinlösung 1—3 Min.
4. Abspülen in Wasser.
5. Einlegen (Celloidin- oder Gefrierschnitte mit Glasnadeln) in 1 proz. wässrige Lösung von Phosphormolybdänsäure auf 1 Min.
6. Abspülen in zweimal gewechseltem Wasser.
7. Färben in folgender Lösung:

Wasserlösliches Anilinblau (Grübler)	0,5 g
Goldorange (Orange G) (Grübler)	2,0 „
Oxalsäure	2,0 „
Wasser	100,0 ccm

2—20 Min. oder länger.

8. Abspülen in Wasser.
9. Entwässern in 95 proz. Alkohol, Aufhellen in Xylol oder Organumöl. Balsam.

Kollagene Fasern und retikuliertes Bindegewebe sind leuchtend tiefblau gefärbt, ebenso Amyloid, Schleim und hyaline Substanzen; Kerne, Protoplasma, Fibrin, elastische Fasern, Achsenzylinder, Neuroglia sowie glatte Muskelfasern rot; rote Blutkörperchen und Markscheideln gelb bis gelbrot. Hornsubstanzen leuchtend rot.

Die Methode gelingt nach meinen Erfahrungen auch bei Alkoholpräparaten. Die blaue Färbung der Bindegewebsfasern ist so in die Augen fallend wie bei keiner anderen Färbemethode, dagegen ist die Kernfärbung häufig nicht besonders scharf und fehlt mitunter ganz.

WOOLEY empfiehlt folgende, auch von BARTEL und STEIN mit Erfolg angewendete Modifikation dieser Methode:

1. Fixierung in ZENKERScher Lösung. Paraffineinbettung.
2. Einlegen der Schnitte in Wasser.
3. Färben in 0,1 proz. Lösung von Säurefuchsin 2—3 Min.
4. Gründliches Auswaschen in Wasser.
5. Einlegen in eine frisch bereitete wässrige 1 proz. Lösung von Phosphormolybdänsäure auf 5—7 Minuten.
6. Gründliches Auswaschen in Wasser.
7. Färben in dem oben angegebenen Anilinblau-Orangegemisch 20 Min.:
8. Abspülen in Wasser und Übertragen in abs. Alkohol.
9. Differenzieren in einem Gemisch von Anilin-Xylol zu gleichen Teilen.
10. Auswaschen in Xylol. Balsam.

LÖWENSTEIN gibt folgende recht brauchbare Modifikation, mit der man eine gute Kernfärbung erzielt, an:

1. Fixierung von möglichst frischem Material in ZENKERSchem oder HELLYschem oder ORTHSchem Gemisch, oder in Sublimat oder Alkohol. Reines Formalin ist weniger geeignet.
2. Gründliches Auswaschen in Wasser. Einbettung in Paraffin oder (weniger gut) in Celloidin. Gefrierschnitte sind wenig geeignet, da man nur an sehr dünnen Schnitten gute Resultate erhält.
3. Vorfärbung mit Alaunkarmin 12—24 Stunden. Gründliches Auswaschen in Wasser.
4. Einlegen in 1 proz. wässrige Lösung von Phosphormolybdänsäure 1—5 Min.
5. Färben in

Anilinblau	0,2 g	}	1—2 Minuten.
Orange G	1,0 „		
Oxalsäure	1,0 „		
dest. Wasser	100,0 ccm.		

Nach 1 Minute ist der Schnitt in Alkohol abzuspülen und die Färbung unter dem Mikroskop zu kontrollieren. Ist die Färbung zu schwach, so bringt man ihn in die Farbe zurück. Andernfalls

6. Abspülen in Wasser. Entwässern in Alkohol. Xylol. Balsam.

Resultat wie bei MALLORY aber sehr gute Kernfärbung. Acidophile Substanzen sind orange, basophile blau gefärbt. Bei Fixierung in ORTHSchem Gemisch ist das Fibrin und die Neuroglia sowie die Achsenzylinder blau; bei Alkoholfixierung das Fibrin orange, die Achsenzylinder blau; bei ZENKERfixierung Fibrin und Achsenzylinder orange gefärbt. In der Leber die Gitterfasern blau, ebenso das Retikulum in Milz und Lymphdrüsen.

Ferner liefert auch die von MALLORY zur Färbung der Neuroglia empfohlene Methode, die sich eng an die eben beschriebene anlehnt, für die Färbung des Bindegewebes sehr gute Resultate.



c) Die UNNASchen Methoden.

α) Safranin-Wasserblau + Tannin-Methode.

Am besten Fixierung in Alkohol oder Salpetersäure oder Pikrinsäure. Fixierung in Formalin und HERMANNSchem Gemisch sind nicht angebracht. Celloidineinbettung. Schnitte aus Wasser in die Farblösung.

1. Färben in 1 proz. wässriger Safraninlösung 10 Min.
  2. Gutes Abspülen in Wasser.
  3. Nachfärben in möglichst frisch bereiteter Lösung von 1 proz. Wasserblau- + 33 proz. Tanninlösung 10—15 Min.
  4. Abspülen in destilliertem Wasser lange, — kurz in Leitungswasser.
  5. Alkohol absolut. Öl. Balsam.
- Kerne rot, kollagene Fasern blau.

β) Polychromes Methylenblau + Orceïnmethode.

Fixieren am besten in Alkohol absolutus. Einbetten in Paraffin oder Celloidin.

1. Event. Entcolloidinieren. Schnitte in Wasser.
2. Färben in polychromem Methylenblau 10 Min.
3. Gutes Abspülen in Wasser.
4. Schnitt auf dem Spatel, etwas mit Fließpapier das Wasser entfernen. Hierauf in folgende Lösung:
5. Orceïn 1,0, Alkohol 100,0, 15 Min.
6. Alkohol absolut., Bergamottöl (event. beides zu wiederholen, falls der Schnitt zu blau ist). Balsam.
7. Kollagenes Gewebe schön orceïnrot, Protoplasma und Muskelfasern blau. Mastzellen kirschrot.

Fixiert man in Formalin, MÜLLERScher Lösung und HERMANNSchem Gemisch oder Salpetersäure, so fällt die blaue Kontrastfärbung schwach aus und ist nur durch recht intensives Färben mit Methylenblau zu erzielen.

γ) Wasserblau + Orceïn-Methode.

Man färbt mit einem Gemisch von

Orceïn (Grübler)	1,0
Wasserblau	0,25
Alkohol absolut.	60,0
Glyzerin	10,0
Wasser	100,0

12 Stunden und erhält dadurch eine fein abgestufte Färbung der

kollagenen Fasern in einem tiefblauen, der elastischen Fasern in einem orceinroten und des Protoplasmas (einschließlich den glatten Muskelfasern) in einem blauroten Mischfarbenton.

Fixierung gleichgültig. Nach der Färbung Abspülen in Wasser, Alkohol usw.

Außerdem färbt sich kollagenes Gewebe leicht mit Eosin, Pikrinsäure und Ammoniakkarmin, freilich kommen dabei nur die gröberen Bündel zur Darstellung.

δ) Darstellung mittelst Silberimprägnation nach  
BIELSCHOWSKY-MARESCH.

Sehr gut lassen nach MARESCH sich die feinsten Bindegewebsfibrillen mittelst der von BIELSCHOWSKY zur Darstellung der Neurofibrillen angegebenen Methode zur Anschauung bringen.

Man fixiert in 10 proz. Formalinlösung 24 Stunden, wäscht in fließendem Wasser aus und fertigt möglichst dünne Gefrierschnitte an.

Die Gefrierschnitte werden nun der Versilberung unterzogen. Man bringt sie aus destilliertem Wasser auf 12—24 Stunden in eine 2 proz. Lösung von Argent. nitric. und nun nach raschem Durchziehen durch destilliertes Wasser in folgende Lösung, die jedesmal frisch zu bereiten ist: Man setzt zu 5 ccm einer 10 proz. Argent. nitric.-Lösung 5 Tropfen einer möglichst reinen 40 proz. Natronlauge. Der sich bildende Niederschlag wird durch tropfenweisen Zusatz von Ammoniak unter stetem Umschütteln gelöst und das Ganze durch Aq. dest. auf 20 ccm aufgefüllt. Man hüte sich mehr Ammoniak zuzusetzen, als zur Lösung des Niederschlags unbedingt nötig ist, da bei zu viel Ammoniakzusatz die Imprägnation versagen kann. Man lasse lieber einige Körnchen des Niederschlags ungelöst und filtriere. In dieser Lösung bleiben die Schnitte je nach ihrer Dicke 2—30 Min., nun werden sie in destilliertem Wasser ab gespült und in einer 20 proz. Formalinlösung einer Reduktion unterzogen, bis sie schiefergrau bis graubraun gefärbt sind. Nun bringt man sie in ein saures Goldbad (2 Tropfen Goldchlorid auf 10 ccm destilliertes Wasser und 2—3 Tropfen Eisessig) auf 10 Min. und entfernt das etwa noch in den Schnitten enthaltene Silber durch Einlegen in eine 5 proz. Lösung von Fixiernatron auf 15 Sek. Gründliches Auswaschen in Wasser. Einschluß in Glyzerin oder nach Entwässerung in Alkohol und Aufhellung in Karbolxylol oder Balsam.

Kurz zusammengefaßt, gestaltet sich die Methode folgendermaßen:

1. Fixierung in 10 proz. Formalinlösung. Auswaschen in fließendem Wasser. Gefrierschnitte. Übertragen der Schnitte in destilliertes Wasser.

2. 2 proz. Argent. nitric.-Lösung 12—24 Stunden.
  3. Rasches Durchziehen durch destilliertes Wasser.
  4. Übertragen in die Lösung von ammoniakalischem Silber auf 2—30 Min.
  5. Auswaschen in destilliertem Wasser.
  6. Reduktion in 20 proz. Formalinlösung.
  7. Vergolden in saurem Goldbad 10 Min.
  8. Fixieren in 5 proz. Fixiernatronlösung 15 Sek.
  9. Auswaschen in Wasser. Einschluß in Glycerin oder Balsam.
- Formalinfixierung ist nicht unbedingt erforderlich, die Methode gelingt auch bei Alkoholfixierung.

Man kann auch in Formalin fixierte und in Paraffin eingebettete Objekte der BIELSCHOWSKYSCHEN Methode unterziehen und verfährt dabei folgendermaßen: Die möglichst dünnen, auf dem Objektträger aufgeklebten Schnitte ( $5\ \mu$ ) werden nach Entfernung des Paraffins auf 48 Stunden in eine 2 proz. Höllesteinlösung übertragen und dann nach Abspülen in destilliertem Wasser in die ammoniakalische Silberlösung gebracht, wo sie eine halbe Stunde bleiben. Die ammoniakalische Silberlösung ist sehr vorsichtig zu bereiten, insbesondere darf nur soviel Ammoniak zugesetzt werden, als zur Lösung des Niederschlags unbedingt erforderlich ist. Man filtriert sie und verdünnt sie mit der vierfachen Menge destillierten Wasser. Aus dem Silberbad werden die Schnitte mit destilliertem Wasser abgespült und in 5 proz. Formalinlösung übertragen, in der sie eine halbe Stunde bleiben. Nun folgt kurzes Abwaschen in Brunnenwasser und Übertragen in eine Goldchloridlösung 1:1000 auf eine Stunde. Nach Abspülen in Brunnenwasser bringt man die Schnitte in eine 5 proz. Lösung von Fixiernatron auf zwei Minuten, wäscht sie dann gründlich 6—12 Stunden in mehrfach gewechseltem Brunnenwasser aus und bringt sie durch Alkohol, Xylol in Balsam.

Die zuletzt angegebene Modifikation ist besonders bei Objekten angezeigt, die beim Zerlegen in Gefrierschnitte in einzelne Stücke zerfallen, oder aus denen Teile dabei herausfallen können (MARESCH).

## F. Fett.

### 1. Zum Nachweise der **Neutralfette** dient

#### a) Sudan III und Fettponceau (Scharlach R).

Diese von DADDI und MICHAELIS in die histologische Technik eingeführten Farbstoffe sind ein ausgezeichnetes Reagens auf Fett, das der Osmiumsäure unbedingt vorzuziehen ist. Es ist freilich noch

nicht ganz sicher gestellt, ob sich damit sämtliche im tierischen Organismus vorkommenden Fettarten färben.

Zur Färbung eignen sich nur Schnitte von frischen oder von in Formalin oder MÜLLERScher Lösung fixierten Objekten. Alle Substanzen, welche Fett lösen, dürfen nicht mit den Schnitten in Berührung kommen.

Die schönsten Resultate erhält man bei Gefrierschnitten von Objekten, die in Formalin oder Formalin-MÜLLER oder Formalin-Pikrinsäure (konzentr. wässrige Pikrinsäure 100,0 + 5 Teile 10 proz. Formollösung [ROSENTHAL]) fixiert sind. Man fängt die Schnitte in Wasser auf und bringt sie auf 5 Minuten in 50 proz. Alkohol, hierauf in eine gesättigte Lösung von Sudan III oder Fettponceau in heißem 70—85 proz. Alkohol, die man vor dem Gebrauch filtriert und während des Gebrauchs gut zudeckt. (Die Farbstoffe lösen sich nur in geringer Menge in Alkohol.) Höher konzentrierter Alkohol ist zu vermeiden, da darin Fett gelöst wird. In der schwächeren (70 proz.) Lösung bleiben die Schnitte  $\frac{1}{2}$  Stunde, in der stärkeren 10 Min. Man spült nun in Alkohol von 50 Proz. kurz ab und wäscht gut in destilliertem Wasser aus. Nun färbt man mit Hämatoxylin und läßt die Schnitte in Wasser gründlich nachbläuen. (Bei Überfärbung mit Hämatoxylin differenziert man mit Alaunlösung oder schwach angesäuertem Wasser, Auswaschen in Wasser.) Die Präparate werden in Glycerin untersucht.

Das Fett ist scharlach- bis orangerot gefärbt, Nervenmark schwach rosenrot. Die Kerne blau. Fettsäurekristalle werden blaß bzw. nicht gefärbt.

Die Methode gestaltet sich, kurz zusammengefaßt folgendermaßen:

1. Fixierung in Formalin (bezw. MÜLLER-Formalin, Formalin-Pikrinsäure).
2. Gefrierschneiden.
3. Übertragung der Schnitte aus Wasser in 50 proz. Alkohol 5 Min.
4. Färben in heiß gesättigter alkoholischer Sudan- oder Fettponceaulösung (in 70—85 proz. Alkohol) 10—30 Min. (Schalen gut zudecken!)
5. Auswaschen in destill. Wasser.
6. Nachfärben mit Hämatoxylin.
7. Gründliches Auswaschen in Wasser.
8. Einlegen in Glycerin oder Glyzeringelatine.

Nach HERXHEIMER färben alkalisch-alkoholische Lösungen von Fettfarbstoffen das Fett schneller und intensiver als die gewöhnlichen alkoholischen Lösungen. Als besonders wirksam empfiehlt er eine alkalische Lösung von Fettponceau (Scharlach-R). Man bedient sich zur Färbung folgender Lösung:

Alkohol absolut.	70,0
Wasser	10,0
10 proz. Natronlauge	20,0
adde Fettponceau bis zur Sättigung.	

Man färbt 2—3 Minuten, spült in 70 proz. Alkohol ab und verfährt dann weiter, wie oben bei der Sudanfärbung angegeben.

Eine rasche und sehr intensive Fettfärbung erzielt man, wenn man Fettponceau bis zur Sättigung in einem Gemisch von Aceton und 70 proz. Alkohol zu gleichen Teilen löst. Man differenziert in 70 proz. Alkohol und verfährt weiter wie oben angegeben.

Ist Blaufärbung des Fettes erwünscht, so wendet man nach HERXHEIMER eine konzentrierte Lösung von Indophenol in 70 proz. Alkohol an. (Färbedauer 20 Minuten.) Man färbt in diesem Fall mit Lithionkarmin vor. Sonstige Behandlung wie bei Sudanfärbung.

Von LORRAIN SMITH wird neuerdings eine Methode angegeben, mittelst der es gelingt, durch eine Simultanfärbung das Fett und die übrigen Gewebsbestandteile in zwei differenten Farben darzustellen. Außerdem werden nach den Angaben des Autors die Fettsäuren in einer anderen Farbe als die Neutralfette gefärbt. Da der dazu gebrauchte Farbstoff in Wasser leicht löslich ist, so fällt bei der Färbung die Möglichkeit, welche bei den in Alkohol gelösten Fettfarbstoffen Sudan oder Scharlach gegeben ist, nämlich daß das Fett teilweise in Lösung geht, vollständig weg. Man bedient sich zur Färbung des Nilblausulfates oder des Neumethylenblaus in konz. wässriger Lösung. Die zu untersuchenden Objekte werden entweder frisch oder nach Formalinfixierung geschnitten. Man bringt die Schnitte auf etwa 10 Min. in die Farblösung, spült sie dann gründlich in Wasser ab und untersucht in Glycerin. Die Neutralfette sind leuchtend rot, die Kerne dunkelblau und das Protoplasma hellblau gefärbt, etwa vorhandene Fettsäuren sollen als dunkelblau gefärbte glänzende Tropfen hervortreten. Nach meinen Erfahrungen erhält man sehr elegante Färbungen, wenn man die gefärbten und in Wasser abgespülten Schnitte kurze Zeit in 1 proz. Essigsäure differenziert, dann sehr gründlich in Wasser auswäscht und in Glycerin oder Glycerin-gelatine einschließt. Die Fettfärbung tritt hier viel schärfer hervor, auch vermeidet man so die bei nicht differenzierten Schnitten sich häufig einstellende Diffusion des Farbstoffes in das Einschlußmittel. Ob diese Färbung alles Fett zur Darstellung bringt — was mir zweifelhaft ist — und ob sie ebenso gut haltbar ist wie die Färbungen mit Sudan oder Scharlach, muß weiteren Untersuchungen vorbehalten bleiben. Einen Vorteil der Färbung möchte ich darin erblicken, daß etwa vorhandene Mikroorganismen sich mit dem angewandten Farb-

stoff leicht und intensiv färben, so daß man leicht in der Lage ist etwaige Beziehungen der Bakterieninvasion zur Fettablagerung festzustellen.

Bei Untersuchung von Sekreten und Exkreten benutzt man nach RIEDER eine gesättigte Lösung von Sudan III in 96 proz. Alkohol oder nach LEVINSON eine Mischung von 2 Teilen gesättigte alkoholische Sudanlösung und 1 Teil 10 proz. Formalinlösung und vermischt mit ihr gleiche Teile der betr. Flüssigkeit. Sedimentieren oder zentrifugieren.

Anm. 1. Die Fettfärbung läßt sich leicht mit der Amyloidfärbung kombinieren, indem man zunächst mit Sudan oder Fettponceau färbt und die Amyloidreaktion mit Gentiana- oder Methylviolett nachfolgen läßt. Man erhält dabei sehr instruktive Bilder. Übrigens färben die genannten Fettfarbstoffe an sich schon das Amyloid rosa.

Anm. 2. Will man die Fettfärbung mit einer Elastinfärbung verbinden, so verfährt man nach FISCHER folgendermaßen:

Man mischt 74 ccm Fuchselin (s. S. 131) mit 26 ccm destilliertem Wasser und löst darin unter Kochen Sudan III oder Fettponceau bis zur Sättigung und läßt erkalten. Man färbt 30 bis 60 Minuten in filtrierter, gut zugedeckter Lösung und differenziert in heiß gesättigter Lösung von Fettponceau oder Sudan III in 70 proz. Alkohol (Schalen gut zudecken). Abspülen in Wasser. Glycerin.

## b) Die Osmiumsäure.

Sie schwärzt das Fett intensiv. Je nach der chemischen Zusammensetzung des Fettes tritt bei Behandlung mit Osmiumsäure sofortige (primäre) Schwärzung ein oder erst nach Auswaschen in Wasser und Nachbehandeln mit Alkohol (sekundäre Schwärzung), ersteres ist bei Olein, letzteres bei Palmitin und Stearin der Fall.

Man kann sich entweder der reinen Osmiumsäure in 1 proz. Lösung oder, was wegen der besseren Färbbarkeit der Präparate vorzuziehen ist, der FLEMMINGSchen Lösung (S. 31) bedienen. Man läßt die Objekte, die wegen des schweren Eindringens der Osmiumsäure nur sehr dünn sein dürfen, 36—72 Stunden in der Lösung und befolgt im übrigen die angegebenen Vorsichtsmaßregeln, die bezüglich der Osmiumpräparate (S. 30) im Auge zu behalten sind.

Da selbst beim vorsichtigsten Einbetten osmiertes Fett ausgezogen werden kann, ist es für pathologisch-histologische Zwecke sehr empfehlenswert, von der Einbettung überhaupt abzusehen und die Untersuchung an Gefrierschnitten vorzunehmen.

Gefrierschnitte von frischen Objekten der Osmierung zu unterwerfen, ist nicht zu empfehlen, da dabei das nicht fixierte Fett leicht Verschiebungen erfährt und kleine Fettkörnchen, wie sie gerade unter pathologischen Verhältnissen vorkommen, zu größeren Tropfen konfluieren, wodurch leicht Täuschungen hervorgerufen werden.

Bessere Resultate liefern Gefrierschnitte von Objekten, die in Formalin gut fixiert sind, wengleich auch hier, besonders bei fettreichen Geweben, Fettverschiebungen mitunter vorkommen können. Man behandelt die Formalinschnitte mit 1proz. Osmiumsäure oder FLEMMINGScher Lösung 24 Stunden lang im Dunkeln und läßt sie dann 24 Stunden im hellen Zimmer in destilliertem Wasser liegen, wobei nach SATA auch das primär sich nicht schwärzende Fett (s. o.) schwarz werden soll. Sicherer wird nach meinen Erfahrungen die sekundäre Schwärzung erreicht, wenn man die nach der Osmierung sehr gründlich ausgewässerten Schnitte (mindestens 8—12 Stunden in öfter zu wechselndem Wasser) mit absolutem Alkohol nachbehandelt, oder wenn man die Formalinschnitte in MARCHISchem Gemisch (MÜLLERSche Lösung 2 Teile, 1proz. Osmiumsäure 1 Teil) auf dem Paraffinöfchen  $\frac{1}{4}$ — $\frac{3}{4}$  Stunden erwärmt (HANDWERCK-SCHMAUS).

Die besten Resultate erhält man, wenn man kleine Gewebstücke in FLEMMINGSchem Gemisch (S. 31) 3—4 Tage fixiert, gründlich in Wasser auswäscht und mit dem Gefriermikrotom schneidet. Die Schnitte unterwirft man einer nochmaligen sekundären Osmierung, indem man sie mit 1proz. Osmiumsäure 4 Stunden bei Bruttemperatur oder 24 Stunden bei Zimmertemperatur im Dunkeln behandelt (SATA). Die sekundäre Schwärzung des primär nichtgeschwärteten Fettes nimmt man auch hier am besten durch Nachbehandlung der gründlich ausgewässerten Schnitte mit absolutem Alkohol vor.

Die Schnitte untersucht man entweder in Glycerin bezw. Kalium aceticum, oder man hellt sie nach Entwässerung in absolutem Alkohol, der osmiertes Fett nicht löst (SCHMAUS), oder in Aceton, schnell in reinstem Benzin auf und schließt sie in Balsam oder Venetianisches Terpentin ein. Die Fettfärbung läßt sich dauernd meist nur dann gut erhalten, wenn man die Präparate ohne Deckgläschen aufbewahrt. Zur Färbung der Kerne wendet man Safranin an.

Anm. Das von UNNA empfohlene Verfahren der sekundären Osmierung ist nicht ganz zuverlässig, da auch andere Bestandteile des Gewebes außer Fett geschwärzt werden.

Es möge hier erwähnt werden, daß durch Osmiumsäure auch nicht fetthaltige (z. B. gerbstoffhaltige) Elemente geschwärzt werden.

## 2. Spaltungsprodukte der Neutralfette, Fettsäuren und Seifen.

Zu ihrem Nachweis hat FISCHLER folgendes Verfahren angegeben, das sich auf die von BENDA angegebene Reaktion für Fettgewebnekrosen (s. Pankreas) gründet.

## a) Nachweis von Fettsäuren.

Man fixiert in Formalin, fertigt Gefrierschnitte an und beizt sie 2—24 Stunden im Brutschrank in einer konzentrierten Lösung von Cuprum aceticum, nun wäscht man sie in destilliertem Wasser aus und färbt sie mindestens 20 Minuten in WEIGERTSchem Hämatoxylin, das man sich in der Weise herstellt, daß man folgende zwei Lösungen zu gleichen Teilen mischt

Lösung a	{ Hämatoxylin 1,0	Lösung b	{ Aq. dest. 9,0
	{ Alkohol abs. 10,0		{ konzentr. Lithion- karbonatlösung 0,1.

Das Gemisch muß vor dem Gebrauch einige Tage stehen.

Die schwarz gefärbten Schnitte werden in WEIGERTScher Borax-Ferridcyankaliumlösung:

Rotes Blutlaugensalz	2,5 g
Borax	2,0 „
Aq. dest.	100,0 ccm

die man stark verdünnt, so lange differenziert, bis die roten Blutkörperchen entfärbt sind, und gründlich in destilliertem Wasser ausgewaschen. Fettsäure ist dunkelblauschwarz gefärbt.

Außer Fettsäuren färben sich noch Kalk und Eisen, die beide mit Hämatoxylin einen schwarz gefärbten Lack bilden, der aber auch schon ohne Vorbehandlung mit Kupferacetat auftritt; außerdem kann man Kalk leicht durch verdünnte Salzsäure entfernen und Eisen durch die Berlinerblaureaktion nachweisen. Abgesehen davon färben sich noch die eosinophilen und Mastzellen nach dieser Methode, die man aber leicht erkennen und kaum mit Fettsäure verwechseln wird.

Nach der Färbung der Fettsäuren kann man die Präparate in Balsam einschließen oder in demselben Schnitt das Neutralfett durch Sudan oder Scharlach nachweisen.

Die Fettsäuren werden durch diese Methode bis in die kleinsten Tröpfchen tiefschwarz gefärbt.

Die Methode gestaltet sich, kurz zusammengefaßt, folgendermaßen:

1. Fixierung kleiner Stücke in 10 proz. Formalin mehrere Stunden. Gefrierschnitte.
2. Kupfern der Gefrierschnitte in konzentrierter Lösung von Kupferacetat 2—24 Stunden im Brutschrank.
3. Auswaschen in destilliertem Wasser.
4. Färben der Schnitte in WEIGERTScher Hämatoxylinlösung mindestens 20 Minuten.
5. Differenzieren in stark verdünnter WEIGERTScher Borax-Ferridcyankaliumlösung, bis die roten Blutkörperchen entfärbt sind.
6. Abspülen in Wasser. Entwässern. Xylol. Balsam.



### β) Nachweis von Seifen.

Da die Calcium- und Natriumsalze der Fettsäuren in Formalin löslich sind, muß man sie bei der Fixierung in ein unlösliches fettsaures Salz umwandeln; das geschieht dadurch, daß man der 10 proz. Formalinlösung Calcium salicylicum bis zur Sättigung zusetzt. Überall, wo im Gewebe etwa Seife in Lösung vorhanden ist, entsteht bei der Fixierung fettsaures Calcium, das sofort an Ort und Stelle fixiert wird. Dieses läßt sich dann wie bei *α*) angegeben, verkupfern und mit Hämatoxylin färben.

Da bei einfach mit Formalin fixierten Geweben eventuell vorhandene Seife in die Fixierungsflüssigkeit übergeht, während die Fettsäuren erhalten bleiben, läßt sich aus dem Vergleich zwischen den auf diese Weise und zwischen den mit Zusatz von Calcium salicyl. fixierten Objekten der Schluß ziehen, ob außer Fettsäuren auch noch Seifen im Gewebe vorhanden sind.

### Unterscheidung von Fettsäuren, Seifen und Kalk.

Die nach FISCHLER mit Kupferacetat behandelten Schnitte werden je nach dem in 1 proz. wässrige Salzsäurelösung bzw. in Ätheralkohol mit Zusatz von Salzsäure eingelegt. Versagt nach Behandlung mit wässriger Salzsäure die Färbung mit Hämatoxylin, so liegt Kalk vor, versagt sie an den mit wässriger Salzsäure entkalkten Schnitten nach Behandlung mit Ätheralkohol, so liegen Fettsäuren vor. Fettsaurer Kalk löst sich in mit Salzsäure versetztem Ätheralkoholgemisch.

### G. Cholesterin.

Setzt man zu den Objekten, die Cholesterin enthalten, einige Tropfen LUGOLScher Lösung, so nimmt es alsbald einen dunkelbraunen Farbenton an, der bei Zusatz einiger Tropfen starker Schwefelsäure (20—30 Proz.) allmählich ins Blaue, Blaugrüne und Reinrote umschlägt. Die Reaktion kann einfach auf dem Objektträger bei direkter Beobachtung unter dem Mikroskop ausgeführt werden. Cholesterin löst sich in Alkohol absol., Aceton, Äther und Xylol.

### H. Kalk.

Zur Färbung des Kalkes wird gewöhnlich Hämatoxylin angewendet, das ihm eine schwarzblaue Farbe verleiht. Den Wert einer mikrochemischen Reaktion kann aber die Hämatoxylinfärbung nicht beanspruchen, einesteils deswegen nicht, weil sie auch andere Gewebsbestandteile außer dem Kalk mitfärbt (Kerne) und andernteils, weil sich mit Hämatoxylin auch gewisse Eisenverbindungen färben. Bei

den nahen Beziehungen, die zwischen Eisen- und Kalkablagerung häufig bestehen, ist es zum sicheren Nachweis des Kalks unbedingt notwendig. Färbungen anzuwenden, die eine Unterscheidung von Kalk und Eisen mit Sicherheit gewährleisten. Nach ROEHL, der eingehende Untersuchungen über die mikrochemische Unterscheidung von Kalk und Eisen angestellt hat, entfernt man zunächst das Eisen aus den Schnitten dadurch, daß man sie mit Oxalsäure behandelt, die den Kalk nicht löst, und erst dann die Kalkreaktion mit Hämatoxylin folgen läßt.

Das von ROEHL angegebene Verfahren ist folgendes:

1. Die Schnitte werden in konzentrierte wässrige Oxalsäure, die zur Hälfte mit destilliertem Wasser verdünnt ist, eingelegt, bis man sicher ist, daß kein mikrochemisch nachweisbares Eisen in den Schnitten vorhanden ist, ca. 15—30 Min. (ev. Prüfung von Kontrollschnitten auf Eisen mittelst der Berlinerblaureaktion).

2. Auswaschen in destilliertem Wasser.

3. Färben in 1 proz. wässriger Hämatoxylinlösung, die nicht zu frisch, aber auch nicht zu alt sein darf, 5—10 Min.

4. Differenzieren in destilliertem Wasser, dem man einige Tropfen Ammoniak zugesetzt hat, bis der Schnitt völlig farblos und nur die kalkhaltigen Teile noch gefärbt sind.

5. Abspülen mit Wasser.

6. Nachfärben mit Safranin. Alkohol. Xylol. Balsam.

Die Präparate, die haltbar sind, zeigen den Kalk intensiv violett, die Kerne rot gefärbt.

Man kann auch das Ammoniak direkt der Hämatoxylinlösung zusetzen und braucht dann nicht zu differenzieren.

Auch mit folgender Methode, die aber keine haltbaren Präparate liefert, aber den Kalk häufig noch schöner hervortreten läßt, erzielt man eine elektive Kalkfärbung:

1. Behandlung mit Oxalsäure, wie bei der eben angegebenen Methode.

2. Auswaschen in destilliertem Wasser.

3. Einlegen auf 2—5 Min. in die Farbstofflösung, die folgendermaßen bereitet wird: Eine Messerspitze der 20 proz., im Handel befindlichen Paste von Alizarin (Höchst) wird mit 10 ccm Wasser aufgeschwemmt und 2—3 Tropfen einer 33 proz. Sodalösung hinzugegeben. Filtrieren.

4. Auswaschen in Wasser.

5. Alkohol, Xylol, Balsam.

Der Kalk ist intensiv violett gefärbt, die Zellkerne sind schwach in einer etwas anderen Farbnuance gefärbt.

Um festzustellen, in welcher Verbindung der Kalk im Gewebe vorhanden ist, bedient man sich folgender Reaktionen.

Kohlensaurer Kalk löst sich bei Zusatz von Säuren unter Bildung von Gasbläschen, phosphorsaurer Kalk ohne solche. Zum mikrochemischen Nachweis des phosphorsauren Kalks dient das von KÓSSA angegebene Verfahren, das sich des *Argentum nitricum* in 1—5 proz wässrigen Lösungen als Reagens bedient. Die Präparate werden mit Alkohol, Formalin — das man wegen seiner kalklösenden Eigenschaften nicht allzulange einwirken lassen darf und gut auswaschen muß — oder mit Sublimat (nicht MÜLLERScher Lösung oder anderen chromhaltigen, kalklösenden Flüssigkeiten) fixiert und können uneingebettet oder eingebettet (Celloidin oder Paraffin) verarbeitet werden. Die Schnitte werden mit der Silberlösung (Konzentration ist nach meinen Erfahrungen gleichgültig) in hellem Tageslicht 30—60 Min. behandelt, in destilliertem Wasser gut ausgewaschen und entweder in Glycerin untersucht oder in Balsam eingeschlossen. Der Kalk ist tief schwarz gefärbt. Die Kerne kann man mit Alaunkarmin vor- oder mit Safranin nachfärben. Um ein Nachdunkeln der Schnitte zu vermeiden, kann man das überschüssige Silber nach Behandlung mit destilliertem Wasser durch Eintauchen der Schnitte in eine 5 proz. Lösung von unterschwefligsaurem Natron entfernen. Gründliches Auswaschen des letzteren ist, wenn die Silber- und Gewebsfärbung haltbar sein soll, unbedingt nötig.

Die KÓSSAsche Methode ist, da der dabei auftretende Silber-niederschlag kristallinisch ist, zur Untersuchung der feineren Morphologie der Kalkablagerung nicht gut zu gebrauchen. Zu diesem Zwecke dient folgende von ROEHL angegebene Methode:

1. Man bringt die Schnitte in eine ammoniakalische Kupfersulfatlösung, die Ammoniak in nur geringem Überschuß enthält, auf 5 Min.
2. Gründliches Auswaschen in destilliertem Wasser.
3. Einlegen in WEIGERTSche 1 proz. alkoholische Hämatoxylinlösung (Hämatoxylin 1,0 Alkohol absol. 10,0 + 90 cem 90 proz. Alkohol) auf 15 Min.
4. Differenzieren in WEIGERTS Borax-Ferridcyankaliumlösung (s. S. 148), die zur Hälfte mit destilliertem Wasser verdünnt ist.
5. Wasser. Alkohol. Xylol. Balsam.

Der phosphorsaure Kalk ist schwarz gefärbt.

Eine andere recht brauchbare, ebenfalls von ROEHL angegebene Methode zum Nachweis des phosphorsauren Kalks ist folgende:

1. Einlegen der Schnitte in konzentrierte Lösung von Bleiacetat auf 10 Min.
2. Gründliches Auswaschen mit destilliertem Wasser.

3. Einlegen in Schwefelammonium auf 5 Min.

4. Auswaschen mit Wasser, Nachfärben mit Safranin. Alkohol. Xylol. Balsam.

Die bisher angeführten Methoden des Phosphorsäurenachweises sind sämtlich nicht unbedingt beweisend für Phosphorsäure. Sicher ist der Nachweis nur mit molybdänsaurem Ammon zu erbringen. Eintauchen der dünnen Schnitte auf wenige Sekunden in salpetersaure 1 proz. Lösung von molybdänsaurem Ammon, Auswaschen in salpetersäurehaltigem Wasser und Reduktion in Zinnchlorür. Der phosphorsaure Kalk wird intensiv blau, das Gewebe ganz blaßblau. Häufig färbt sich das Gewebe zu intensiv, so daß dadurch die Kalkreaktion verdeckt wird.

Fettsauren Kalk weist man mit der von FISCHLER angegebenen Methode (s. S. 149) nach. Die Unterscheidung von phosphorsaurem Kalk ist dadurch möglich, daß man die Schnitte mit wässriger Salzsäurelösung behandelt, wobei sich der phosphorsaure Kalk löst, während der fettsaure erhalten bleibt und mittelst der FISCHLERSchen Reaktion nachgewiesen werden kann.

Ohne Färbung ist der Kalk im Gewebe leicht zu erkennen, da er in Form von Körnern oder Schollen abgelagert ist, die im auffallenden Licht weißglänzend, im durchfallenden Licht intensiv dunkel erscheinen. Bei Zusatz von Salzsäure, die man vom Rand des Deckgläschens zufließen läßt, lösen sie sich auf, und zwar der kohlen-saure Kalk, wie erwähnt, unter Bildung von Gasblasen, der phosphorsaure ohne solche. Bei Zusatz von Schwefelsäure erfolgt ebenfalls Auflösung, es bilden sich schnell die charakteristischen Gipskristalle. Die Gipsreaktion ist außerordentlich sicher. Da sich Gips in einem gewissen Prozentsatz im Wasser löst, so tut man gut, um geringe Mengen von Kalk durch diese Reaktion nachzuweisen, die Schnitte in 40 proz. Alkohol auf den Objektträger zu bringen und dann 2,5—3 proz. Schwefelsäure zuzusetzen. Bei dem geringen Lösungsvermögen des Alkohols für Gips werden auch die kleinsten Mengen desselben sichtbar. Andere Methoden des Kalknachweises sind die Auflösung der betreffenden Substanz in HCl und Zusatz von oxalsaurem Ammonium, der die Ausscheidung feiner Oktaeder von oxalsaurem Kalk zur Folge hat. Auch der direkte Zusatz von Oxalsäure bedingt das Ausscheiden typischer Kristalle von oxalsaurem Kalk.

Außerordentlich scharf treten Kalkablagerungen schon bei der makroskopischen Betrachtung hervor, wenn man die Gewebstücke auf 12—24 Stunden bei 37° in die sogenannte WEIGERTSche Beize einlegt, der man 40 Proz. Formalin zugesetzt hat. Die Kalkherde nehmen dabei eine intensiv grünblaue Farbe an, die recht scharf hervortritt, wenn

man die Objekte einige Stunden in fließendem Wasser ausgewaschen hat. (SCHMORL). Für mikroskopische Untersuchungen sind solche Präparate nicht geeignet.

Anm. Merkwürdigerweise färbt Hämatoxylin nicht die verkalkten Teile von frischen oder in Alkohol bezw. kurz in Formalin fixierten Knochen, während die Silberreaktion hier positiv ausfällt. Es scheint hier eine Kalkverbindung vorzuliegen, welche der Hämatoxylinfärbung nicht zugänglich ist, etwa ähnlich wie die im Hämoglobin vorhandene Eisenverbindung, die ja ebenfalls keine mikrochemische Eisenreaktion gibt. Bei Knochenstücken, die in MÜLLERScher Lösung gehärtet wurden, ist dieser Unterschied nicht zu bemerken.

## I. Pigmente.

### I. Eisenhaltige Pigmente. (Hämosiderine.)

Um eisenhaltige Pigmente, die unter pathologischen Verhältnissen gebildet werden, nachzuweisen, stehen mehrere Methoden zur Verfügung, die den Wert mikrochemischer Reaktionen besitzen. Bemerkte möge hier sein, daß der negative Ausfall einer der zu besprechenden Reaktionen noch nicht beweist, daß die betreffenden Pigmente eisenfrei sind, weil das etwa vorhandene Eisen eine Verbindung mit Eiweißstoffen oder anderen Substanzen eingegangen sein kann, bei denen die gewöhnlichen Eisenreaktionen versagen.

Der Eisengehalt von Pigmenten kann sowohl an frischen als auch an gehärteten Objekten geprüft werden. Zur Härtung dient am besten Alkohol, bei dessen Anwendung man die sicherste, genaueste und klarste Reaktion erhält (FALKENBERG). Formalin-alkohol und Sublimat stehen dem Alkohol wenig nach, dagegen wird bei Fixierung in Formalin oder chromsäurehaltigen Fixierungsmitteln der Ausfall der Reaktion beeinträchtigt. Nachbehandlung von in Alkohol fixierten Präparaten mit Formalin (behufs besserer Schneidbarkeit mit dem Gefriermikrotom) schadet nichts. Dagegen sind chromsäurehaltige Fixierungsmittel nicht zu empfehlen.

Um Irrtümer zu vermeiden, ist es unbedingt notwendig, zur Härtung und Fixierung Flüssigkeiten anzuwenden, die völlig eisenfrei sind. Insbesondere muß das zur Bereitung der Fixierungsflüssigkeiten, zur Auswässerung, zur Bereitung der Farblösungen und zur Aufnahme der Schnitte benutzte Wasser eisenfrei sein, da die minimalsten Spuren von Eisen, die im Wasser oder sonst in einer zur Verwendung kommenden Flüssigkeit enthalten sind, von Kalk, der ev. im Präparat enthalten ist, aufgenommen und bei Anstellung der Eisenreaktionen sichtbar wird. Es ist daher bei Beurteilung von Präparaten, die Kalk enthalten und der Eisenreaktion unterzogen werden, große Vorsicht geboten.

Die gehärteten Objekte können uneingebettet oder nach vorheriger

Einbettung geschnitten werden (am besten Celloidin). Bei Anstellung der Eisenreaktion dürfen selbstverständlich Präpariernadeln aus Stahl nicht zur Verwendung kommen, am zweckmäßigsten benutzt man Glasnadeln. Da auch manche Fließpapiersorten eisenhaltig sind, so sei auch auf diese Fehlerquelle hingewiesen, die beim Abtupfen der Präparate mit solchem Papier zu Irrtümern führen kann.

### 1. Berlinerblaureaktion (PERLS)

zeigt das Vorhandensein von Eisenoxydverbindungen an, fällt aber bei Eisenoxydulverbindungen negativ aus.

Man bringt die zu untersuchenden Objekte nach PERLS in eine verdünnte Lösung von Ferrocyankalium (etwa 1—2 Proz.) auf 2—3 Min. und hierauf in verdünnte Salzsäure ( $\frac{1}{2}$ —1 Proz.). Untersuchen in Wasser oder Glycerin. Das eisenhaltige Pigment (Hämosiderin) färbt sich intensiv blau.

Den Eintritt der Reaktion kann man auch unter dem Mikroskop verfolgen, wenn man den betreffenden Schnitt mit einem Tropfen Ferrocyankaliumlösung auf den Objektträger bringt und unter dem Deckglas vom Rande her die Salzsäure einwirken läßt.

Will man Dauerpräparate herstellen, so entwässert man die Schnitte nach der Salzsäurebehandlung in Alkohol und schließt nach Aufhellung in Balsam ein. Für Dauerpräparate ist es zweckmäßig, der Eisenreaktion eine Kernfärbung vorausgehen zu lassen. Man verfährt zu diesem Zweck folgendermaßen (STIEDA):

1. Färbung der Schnitte in Lithionkarmin 1—2 Stunden.
2. Salzsäurealkohol 10—60 Min.
3. Auswaschen in destilliertem Wasser.
4. Ferrocyankalium in 2 proz. Lösung 4—6 Stunden.
5. 1 proz. Salzsäurealkohol 6—12 Stunden.
6. Abspülen in destilliertem Wasser.
7. Entwässern in Alkohol. — Aufhellen in Origanumöl. — Balsam.

Man kann das Verfahren auch abkürzen, indem man die Lithionkarminlösung mit gleichen Teilen einer 2 proz. Ferrocyankaliumlösung versetzt, damit  $\frac{1}{4}$ — $\frac{1}{2}$  Stunde färbt und nun die Schnitte mit Salzsäurealkohol behandelt, in dem die Karminfärbung differenziert und zugleich die Eisenreaktion perfekt wird; dann Abspülen in destilliertem Wasser — Alkohol — Öl — Balsam.

Abspülen in destilliertem Wasser ist nötig, da in Brunnenwasser Berlinerblau etwas löslich ist.

Methode von R. SCHNEIDER (etwas modifiziert):

1. Man legt die Schnitte in 25 cem 1 proz. wässrige (offizinelle)

Salzsäurelösung, der man 8—10 Tropfen einer 2 proz. Ferrocyankaliumlösung zugesetzt hat, auf  $\frac{1}{2}$  Stunde.

2. Gründliches (bis zu 2 Stunden) Abspülen in öfter gewechseltem destillierten Wasser.

3. Nachfärben mit Alaunkarmin, Auswaschen in Wasser, Alkohol — Öl (Xylol) — Balsam.

Will man an Schnitten, bei denen bereits die Eisenreaktion angesetzt ist, eine Kernfärbung nachfolgen lassen, so wende man die Alaunkarminfärbung an, nachdem die Schnitte nach der Salzsäurebehandlung kurz in destilliertem Wasser abgespült sind.

Anm. Lithionkarmin ist zur Nachfärbung nicht zu gebrauchen, weil durch Lithion die Eisenreaktion zerstört wird. Die Alkalien zersetzen das bei der Reaktion gebildete Berlinerblau in Eisenoxyd und Ferrocyankalium.

Wendet man anstatt Ferrocyankalium Rhodankalium in 2 proz. wässriger Lösung an, so wird bei Nachbehandlung mit Salzsäure das Eisen (in Eisenoxydverbindungen) rot gefärbt. Diese Methode bietet aber keine besonderen Vorteile.

## 2. Die Schwefelammoniummethode von QUINCKE

zeigt Eisenoxyd- und Eisenoxydulverbindungen an, ist aber nicht besonders empfindlich.

Man bringt die Schnitte

1. in eine ältere, gelb gewordene Schwefelammoniumlösung auf 5—20 Min., bis sie eine dunkel- bis schwarzgrüne Färbung angenommen haben,

2. spült rasch in Wasser ab,

3a. untersucht in schwach schwefelammoniumhaltigem Glycerin oder

3b. entwässert in Alkohol und konserviert nach Aufhellung in Origanumöl in Balsam.

Das Eisen tritt in Gestalt schwarzer oder schwarzgrüner Körnchen hervor.

Wegen des üblen Geruches des Schwefelammoniums empfiehlt es sich, die Reaktion unter einem Abzug vorzunehmen.

Der Ausführung der Eisenreaktion kann man eine Kernfärbung mit Lithion- oder Alaunkarmin oder Hämatoxylin vorangehen lassen.

Ein Nachteil der Schwefelammoniumreaktion liegt darin, daß sie auch mit anderen Metallen (Silber, Blei, Sublimat) ähnliche schwarze Niederschläge gibt, und daß eine Unterscheidung der schwarzen Eisenkörner von andersartigem schwarzen Pigment nicht möglich ist.

3. TURNBULLS Blaureaktion nach TIRMANN und SCHMELZER ist sehr empfindlich und zeigt Eisenoxyd- und Eisenoxydulverbindungen an.

1. Härtung in Alkohol oder Formalinalkohol.
2. Celloidineinbettung oder Gefrierschnitte.
3. Aus destilliertem Wasser bringt man die Schnitte in Schwefelammonium, das nicht älter als 3 Wochen sein soll, auf 5—20 Min., bei braunen hämatinartigen Pigmenten bis 48 Stunden.
4. Abspülen in destilliertem Wasser.
5. Übertragen in eine frisch bereitete, schwach mit Salzsäure angesäuerte 20 proz. wässrige Lösung von Ferrocyankalium,  $\frac{1}{2}$ —1 Min.
6. Gründliches Auswaschen mit destilliertem Wasser.
7. Nachfärben mit Alaunkarmin 1—24 Stunden.
8. Auswaschen in Wasser.
9. Alkohol — Öl (Xylol) — Balsam.

#### 4. HALLSche Methode.

Da nach Untersuchungen von HALL den auf Eisen zu untersuchenden Objekten während der Fixierung und Härtung lösliches Eisen entzogen werden kann, so verfährt man zur Vermeidung dieser Verluste folgendermaßen:

a) Man bringt die Präparate frisch (ohne vorherige Fixierung) in eine der nachfolgenden Lösungen:

- a) für Leber, Milz, Knochenmark:
- |                  |          |
|------------------|----------|
| Schwefelammonium | 30,0 ccm |
| Alkohol absolut. | 70,0 „   |
- β) für den Darm:
- |                   |         |
|-------------------|---------|
| Schwefelammonium  | 5,0 ccm |
| Aq. dest.         | 25,0 „  |
| Alkohol. absolut. | 70,0 „  |

auf 24 Stunden.

b) Nachhärten in Alkohol von steigender Konzentration. — Einbetten in Paraffin. Die Schnitte werden mit der japanischen Methode aufgeklebt (S. 68).

c) Die entparaffinierten Schnitte, die man mit Karmin vorfärben kann, werden nun entweder mit der Schwefelammoniumlösung zum zweiten Mal behandelt oder in eine Mischung von Aq. dest. 100,0, Ferrocyankalium 1,5, Salzsäure 0,5, auf 20 Minuten eingelegt.

d) Abspülen in Wasser. Entwässern — Xylol — Balsam.

Auf diese Weise gelingt es, die geringsten Spuren von Eisen nachzuweisen. Bei dem eben besprochenen Verfahren wird das in den



Präparaten enthaltene Eisen zunächst in  $\text{FeO}$  (grünschwärze Farbe) überführt und dann beim Härten in Alkohol in  $\text{Fe(OH)}_2$  umgewandelt. Um das schwer zu erkennende  $\text{Fe(OH)}_2$  deutlicher hervortreten zu lassen, ist die Behandlung der Schnitte mit Schwefelammonium oder Ferrocyankaliumsalzsäure nötig. Diese Methode ist überall da anzuwenden, wo es darauf ankommt, sämtliches Eisen nachzuweisen.

## II. Eisenfreie Pigmente.

a) Die normalen Hautpigmente, Pigmente von Augen, Gehirn usw. sind meist ohne weiteres erkennbar, man kann sie jedoch sehr deutlich hervortreten lassen, besonders wenn sie in Form feinsten staubförmiger Körner vorhanden sind, wenn man die Präparate nach der von LEVADITI zur Darstellung der Syphilispirochäten angegebenen Versilberungsmethode (s. Kapitel „Spirochäten“) behandelt. (SCHREIBER und SCHNEIDER.) Auch die farblosen Vorstufen dieser Pigmente werden dadurch zur Darstellung gebracht. Nach meiner Erfahrung werden überhaupt bei der Versilberung (z. B. auch bei der BIELSCHOWSKYSCHEN Methode) ebenfalls viele Pigmente (eisenhaltige und eisenfreie) geschwärzt.

b) Gallenpigment: Bilirubin (Hämatoïdin) wird mit der GMELINschen Reaktion nachgewiesen. Man bedeckt das zu untersuchende Objekt mit einem Deckglas und läßt vom Rande des letzteren einen Tropfen Salpetersäure, die geringe Mengen von Untersalpetersäure enthält (1 ccm Untersalpetersäure auf 50 ccm Salpetersäure) zufließen, indem man durch einen an der entgegengesetzten Seite des Deckglases gelegten Fließpapierstreifen die Flüssigkeit unter dem Deckglas durchsaugt; man kann dann den Eintritt der Reaktion (das Auftreten grüner, roter und blauer Farbenringe) direkt unter dem Mikroskop beobachten. Mitunter ist es notwendig, das Objekt vor Anstellung der Reaktion mit einem Tropfen stark verdünnter Kalilauge zu behandeln.

c) Andere eisenfreie gelbe und gelbrote Pigmente (Abkömmlinge des Blutfarbstoffs) nehmen bei Zusatz von konzentrierter Schwefelsäure zuerst eine braune bis purpurrote Farbe an, die allmählich in Grün, Blau und Rosa übergeht.

d) Fettartige Pigmente, Pigment des braunatrophischen Herzens, der braunen Atrophie der Leber, Nebennieren-, Samenblasen-, Hoden- und Nebenhoden-, Ganglienzellenpigment usw. (Abnutzungspigment) geben mit Sudan oder Fettponceau Rotfärbung.

e) Luteïn gibt ebenfalls Rotfärbung mit Sudan und Fettponceau und zwar nicht nur im Gefrierschnitt, sondern auch in mit Alkohol, Äther oder Xylol (Paraffin- und Celloidineinbettung) behandelten Schnitten.

Außerdem aber färbt es sich, wenn man zum frischen Schnitt konzentrierte Schwefelsäure in der Weise zusetzt, daß man an den Rand des Deckgläschens einen Tropfen davon bringt und mit Fließpapier von der anderen Seite ansaugt, zuerst blaßgrünlich und dann leicht blau, ebenso bei Zusatz von Jodjodkaliumlösung, es ähnelt so den

f) Lipochromen, die sich bei Zusatz von konzentrierter Schwefelsäure tiefblau färben, wobei kleine Lipocyankristalle auftreten und bei Zusatz von Jodjodkaliumlösung einen grünen Farbenton annehmen.

Handelt es sich um die Unterscheidung von schwarzgefärbten eisenhaltigen Pigmenten gegenüber Kohle, so behandelt man die Präparate mit konzentrierter Schwefelsäure, durch die alles zerstört wird mit Ausnahme der Kohle, nur Kieselstückchen bleiben ebenfalls erhalten; wenn es darauf ankommt, solche nachzuweisen (Lunge, Bronchialdrüsen, Milz, Knochenmark) so läßt man ebenfalls konzentrierte Schwefelsäure auf die Schnitte einwirken.

Nach UNNA färben sich mit Karbolfuchsin oder polychromem Methylenblau und Differenzierung mit konzentrierter wässriger Tanninlösung die Blutpigmente intensiv rot bezw. blauschwarz, während das Melanin sich bei Karbolfuchsinfärbung gar nicht, bei polychromem Methylenblau smaragdgrün färbt.

Anm. Mitunter kann es erwünscht sein, Pigmente ohne Zerstörung der Gewebsstruktur zu entfernen.

Eisenhaltige Pigmente lassen sich durch starke Mineralsäuren (Salz- und Salpetersäure) zerstören.

Die nicht eisenhaltigen Pigmente (Chorioidealpiment, Irispigment, Hautpigment, Pigment in Melanomen) werden gebleicht, wenn man die Schnitte nach ALFIERI zuerst mit einer Lösung von Kaliumpermanganat (1:2000) behandelt, bis sie gründlich braun geworden sind, und dann das gebildete Manganoxyd durch Oxalsäure (1:300) auflöst, event. bei ungenügender Bleichung das Verfahren wiederholt und nun gründlich in Wasser auswäscht. Auf den Objektträger aufgeklebte Paraffinschnitte lösen sich meist ab, doch kann man das Bleichen auch am unentparaffinierten Schnitt vornehmen, was vorteilhafter ist, da dabei ein Zerfallen des Schnittes viel weniger zu befürchten ist, als am entparaffinierten Schnitt.

Ferner kann man den unentparaffinierten Schnitt mit Chlorwasser bleichen, indem man ihn, auf den Objektträger liegend, dem aus dem Chlorwasser sich entwickelnden Chlorgas einige Minuten aussetzt.

Ein anderes sehr brauchbares, von P. MAYER angegebenes Verfahren ist folgendes: Man gießt auf einige Kristalle von chlorsaurem Kali 2—3 Tropfen Salzsäure und setzt, sobald sich Chlor zu entwickeln beginnt, 70 proz. Alkohol hinzu. In dieser Mischung, die man ebenfalls auf unentparaffinierte Schnitte einwirken läßt, wird das Pigment in ein bis zwei Tagen zerstört. Gründliches Auswaschen in Wasser.

Alle diese Methoden eignen sich auch um Präparate bezw. Schnitte, die durch Osmiumsäure stark geschwärzt sind, zu entfärben.

Für manche Pigmente ist auch Bleichung in Wasserstoffsuperoxyd angebracht.

## K. Amyloid

gibt mit Jod und verschiedenen basischen Anilinfarben charakteristische Reaktionen.

Die Reaktion gelingt an frischen und gehärteten Objekten. Zur Härtung bezw. Fixierung empfiehlt sich Alkohol, Sublimat, Formalin, auch chromsaure Salze können gebraucht werden. Die mit Anilinfarben eintretenden Reaktionen sind nicht absolut beweisend für Amyloid.

### Die Jodreaktion

ist die älteste und sicherste.

Man bringt die Schnitte (am besten Alkoholfixierung) aus destilliertem Wasser in stark verdünnte wässrige Jod- oder LUGOLSche Lösung von gesättigt gelber Farbe, in der sie so lange liegen bleiben, bis sie zitronen- oder strohgelb geworden sind; hierauf kann man sie entweder direkt auf den Objektträger übertragen und mit dem Deckglas eindecken, oder man spült sie in destilliertem Wasser ab und untersucht sie in Glycerin oder Glycerinleim.

Die amyloiden Partien sind braunrot, die anderen Gewebsteile strohgelb gefärbt.

Sowohl in Wasser als in Glycerin verschwindet die braunrote Farbe des Amyloid allmählich, etwas länger hält sie sich in Gummischleim, den man den von Wasser vorsichtig durch Fließpapier befreiten Präparaten zusetzt, doch ist auch hier die Haltbarkeit eine beschränkte.

Bessere Resultate erhält man mit der LANGHANSSchen Methode für den Glykogennachweis (s. S. 163). Hier hält sich die Reaktion etwa ein halbes Jahr.

### Jodschwefelsäurereaktion.

Die Schnitte (am besten von alkoholfixiertem Material) werden mit sehr stark verdünnter wässriger Jod- oder Jodjodkaliumlösung (etwa von der gelben Farbe des Rheinweins) so lange behandelt, bis sie eine kaum bemerkbare gelbliche Färbung angenommen haben und von der braunroten Färbung der amyloiden Teile höchstens erst die Anfänge sichtbar sind. Man bringt sie nun auf den Objektträger, deckt sie mit einem Deckglas ein und läßt vom Rande des letzteren einen kleinen Tropfen konzentrierter Schwefelsäure zufließen. Die amyloiden Teile nehmen nach dem Säurezusatz allmählich eine schöne blaue oder violette Farbe an, die gewöhnlich auf längere Zeit nicht haltbar ist.

Paraffinschnitte sind zur Jodreaktion nicht besonders geeignet.

### Die Methylviolett- und Gentianaviolettreaktion

gibt elegantere und mehr in die Augen fallende Bilder, als die Jodmethode, doch ist sie, wie neuere Untersuchungen gelehrt haben, weniger zuverlässig, da auch nicht amyloide Teile die dabei eintretende Metachromasie annehmen können.

Man verfährt dabei folgendermaßen:

Die Schnitte werden aus destilliertem Wasser gebracht

1. in eine 1proz. wässrige Methylviolett- oder Gentianaviolettlösung  $\frac{1}{2}$ —1 Min. (Paraffinschnitte bis 10 Minuten),
2. in 2proz. Essigsäure 2—3 Minuten,
3. Gründliches Auswaschen in Wasser,
4. Untersuchen in Glycerin oder Lävulose oder Zuckersirup.

Die amyloid degenerierten Teile sind rot, die Kerne blau, das übrige Gewebe ist blaßblau gefärbt.

Sollte die Färbung der nicht amyloiden Teile zu intensiv blau sein, so kann man durch wiederholte Behandlung mit 2proz. Essigsäure Abhilfe schaffen.

Die Färbung hält sich am besten und längsten in Lävulose (WEIGERT), demnächst in Zuckersirup, während sie in Glycerin allmählich abblaßt. Vorbedingung für längere Haltbarkeit ist gründliches Auswaschen der Essigsäure in Wasser.

Eine recht scharfe Amyloidfärbung, bei der das übrige Gewebe fast ungefärbt erscheint, erhält man bei Anwendung einer sehr verdünnten Methyl- bzw. Gentianaviolettlösung (1—3 Tropfen einer 2proz. Lösung auf 20 ccm Wasser), in der man 12—24 Stunden färbt. Differenzieren in Essigsäure ist hier nicht nötig.

Sehr instruktive Bilder gibt die von BIRCH-HIRSCHFELD empfohlene Doppelfärbung mit Bismarckbraun.

Man verfährt dabei folgendermaßen:

1. Vorfärben in Bismarckbraun 5 Min.
2. Auswaschen in Alkohol.
3. Übertragen in reichliches destilliertes Wasser.
4. Nachfärben in 0,5proz. Lösung von Gentianaviolett 5 Min.
5. Auswaschen in 1proz. Essigsäure, bis der braune Farbenton des Bismarckbrauns wieder erschienen ist.
6. Gründliches Auswaschen in Wasser.
7. Einschluß in Lävulose.

Die Kerne sind dunkelbraun, das Protoplasma blaßbraun, die amyloiden Teile leuchtend rot gefärbt.

Mittels der S. 70 angegebenen Methode, Schnitte vor der Entparaffinierung zu färben, kann man sehr leicht Balsampräparate herstellen, in denen die rote

Metachromasie der amyloiden Teile deutlich hervortritt und beschränkt haltbar bleibt. Man verfährt dabei folgendermaßen:

1. Färbung der paraffindurchtränkten Schnitte in  $\frac{1}{2}$ proz., auf 40° erwärmter Gentianaviolettlösung, 5—10 Min.
2. Abspülen in Wasser.
3. Differenzieren in 1 proz. Essigsäure 10—15 Min.
4. Gutes Abspülen in Wasser.
5. Übertragen in eine zur Hälfte mit Wasser verdünnte konzentrierte Alaunlösung. Abspülen in Wasser.
6. Auffangen mit dem Objektträger oder Deckgläschen und Antrocknenlassen im Brutofen bei 37° etwa 1—2 Stunden.
7. Entfernen des Paraffins durch Xylol. Einschluß in Balsam.

Ein an die vorstehende, vom Verfasser angegebene Methode sich anlehnendes Verfahren wird neuerdings von EDENS empfohlen:

1. Er färbt nichtentparaffinierte Schnitte in einer Lösung von
 

Acid. hydrochlor. (spez. Gewicht 1,24)	1,0	} ccm
Aq. dest.	300,0	
Konzentr. alkohol. Lösung von Methylviolett 5 B	10,0	

24 Stunden.

2. Kurzes Abspülen in Wasser.
3. Antrocknen der Schnitte auf dem Objektträger, bis sie gerade Lufttrocken sind.
4. Entparaffinieren. Balsam.

Die Metachromasie soll monatelang erhalten bleiben. Nach den Erfahrungen des Verfassers bleicht sie früher oder später völlig aus.

Nach den Untersuchungen des Verfassers ist das Erhaltenbleiben der Metachromasie in Balsampräparaten von geringen Wasserresten der Präparate abhängig; mit dem allmählichen Verschwinden des Wassers geht die Metachromasie verloren.

Auch bei Anwendung gewisser grüner Anilinfarben zeigen die amyloiden Teile rote Metachromasie.

Methylgrün (CURSCHMANN) wird in derselben Weise wie Methyl- und Gentianaviolett angewendet. Jodgrün (STILLING) kommt in einer Lösung von 1:300 Wasser zur Verwendung. Man färbt 24 Stunden und spült in destilliertem Wasser ab. Einlegen in Glycerin oder Lävulose.

Die amyloiden Teile sind rotviolett, das übrige Gewebe ist grün gefärbt.

### Polychromes Methylenblau.

Bei Anwendung dieses Farbstoffs gelingt es, wie Verfasser zuerst gefunden hat, leicht Balsampräparate herzustellen, in denen die rote Metachromasie der amyloiden Teile dauernd erhalten bleibt. Das Verfahren ist folgendes:

1. Färben in polychromem Methylenblau 10—15 Min.
2. Abspülen in Wasser.

3. Kurzes Eintauchen in  $\frac{1}{2}$ proz. Essigsäure etwa 10—20 Sek.
4. Übertragen in konzentrierte, zur Hälfte mit Wasser verdünnte Alaunlösung 2—5 Minuten.
5. Abspülen in Alkohol absolutus  $\frac{1}{2}$  Min.
6. Entwässern in Alkohol absolutus  $\frac{1}{4}$ — $\frac{1}{2}$  Min.
7. Aufhellen in Xylol. — Balsam.

Die amyloiden Teile sind hellrot, die Zellkerne dunkelblau, das Protoplasma hellblau gefärbt. Die Färbung gelingt bei Präparaten, die in Formalin, Sublimat und Alkohol gehärtet wurden, besonders schön bei Anwendung des erstgenannten Fixierungsmittels.

Wenn die Präparate im Dunkeln aufbewahrt werden, hält sich die Färbung lange Zeit unverändert.

Mit Sudan oder Fettponceau, besonders in alkalisch-alkoholischer Lösung (s. S. 144), färbt sich Amyloid rosa.

### Corpora amylacea.

Die sogenannten Corpora amylacea (amyloidea) geben nur zum Teil die charakteristische Amyloidreaktion mit Jod und den oben genannten Anilinfarben. Es sind dies die von SIEGERT als Corpora versicolorata bezeichneten Gebilde, die im Zentralnervensystem, in chronisch entzündeten und emphysematösen Lungen, in der Prostata und den ableitenden Harnwegen vorkommen. SIEGERT empfiehlt zu ihrer Darstellung neben der von LANGHANS für den Glykogennachweis angegebenen Methode (s. u.) besonders folgendes Verfahren:

Die in Wasser gut ausgewaschenen Schnitte (Härtung in Alkohol oder MÜLLERScher Lösung) werden mit starker Jodjodkaliumlösung rasch tiefbraun gefärbt und dann in konzentriertem Alkohol entfärbt, bis sie ungefärbt aussehen. Sie kommen dann in 20proz. Salzsäurelösung, bis die Corpora amylacea als dunkle Pünktchen hervortreten, werden rasch in Wasser entsäuert, in jodhaltigem Alkohol (4 Teile Alkohol und 1 Teil offizinelle Jodtinktur) entwässert und in Origanumöl konserviert.

Die Corpora amylacea (versicolorata) sind tiefbraun gefärbt, das übrige Gewebe farblos.

Ein anderer Teil der Corpora amylacea, die Corpora flava SIEGERTS, zu denen die Corpora arenacea des Zentralnervensystems, die Psammomkörner und ein Teil der Prostatakonglomerate gehören, verhält sich ablehnend gegen die Amyloidreaktion und färbt sich wie hyaline Substanzen.

Anm. Amylumkörner färben sich mit sehr verdünnter Lösung von Jodjodkalium (1:5 bis 10) blau. Zellulose nimmt bei Behandlung mit Jodjodkaliumlösung einen gelben Farbenton an, setzt man, nachdem man das Jod mit Wasser

etwas abgespült hat, konzentrierte Schwefelsäure zu, so tritt eine kornblumblaue Färbung ein.

### L. Glykogen.

Da Glykogen im Wasser löslich ist und nach dem Tode ziemlich rasch diffundiert und Veränderungen erleidet, so müssen die zu untersuchenden Teile möglichst schnell nach dem Tode in absolutem Alkohol gehärtet werden.

Zum Nachweis des Glykogens dient das Jod, das ihm eine braunrote Farbe verleiht.

Als zweckmäßig haben sich folgende Methoden bewährt:

#### Langhanssche Methode.

1. Die Schnitte kommen auf 5—10 Minuten in LUGOLSche Lösung.
2. Entwässern in einem Gemisch von Alkohol absolutus 4 Teile und officinelle Jodtinktur 1 Teil.
3. Aufhellen und Konservieren in Origanumöl.

Um das Verdunsten des Öles hintanzuhalten, empfiehlt es sich, die Deckgläser mit einem Rand von Paraffin und Siegellack zu umziehen. Die Reaktion ist höchstens 6 Monate haltbar.

Recht instruktive Bilder erhält man, wenn man der Jodbehandlung eine Vorfärbung mit alkoholischer Karminlösung nach P. MAYER (S. 88) vorangehen läßt.

#### Ehrlichs Jodgummimethode.

Man behandelt die Schnitte mit einem Gemisch von LUGOLScher Lösung 1 Teil und 100 Teilen dickem Gummischleim und konserviert sie darin.

Die Schnitte sind wenig durchsichtig.

#### Barfurths Methode.

Die Schnitte werden in einem Gemisch von Glycerin 2 Teile und LUGOLScher Lösung 1 Teil gefärbt und konserviert. Bei dieser Methode tritt eine bessere Aufhellung als bei der EHRLICHschen ein, aber die Reaktion schwindet bald, da Glycerin das Glykogen löst.

#### Methode von Best

gibt die instruktivsten und haltbarsten Präparate und ist am meisten zu empfehlen.

Härtung in Alkohol, weniger gut in Formalin oder Sublimat.

Präparate, die einige Zeit in KAISERLINGScher Lösung gelegen haben, sind für den Nachweis des Glykogens unbrauchbar.

Einbettung nur in Celloidin, bei Paraffineinbettung unsichere Resultate. Gefrierschnitte sind nicht zu gebrauchen

Man braucht zur Färbung folgende Lösung:

Man kocht

Karmin	2,0 g
Kaliumcarbon.	1,0 „
Chlorkalium	5,0 „
Aq. dest.	60,0 ccm

einige Minuten (Vorsicht, schäumt!) und versetzt die Lösung nach dem Erkalten mit 20 ccm Liq. Ammon caustic. Die Lösung ist sofort gebrauchsfertig und hält sich in gut verschlossener Flasche für die Glykogenfärbung im Sommer 3 Wochen, im Winter 2 Monate brauchbar. Vor dem Gebrauch ist zu filtrieren.

Das Färbeverfahren ist folgendes:

1. Vorfärbung mit Hämatoxylin (intensiv) (BÖHMER, DELAFIELD. Hämatein).

1 a. Eventuelles Differenzieren in Salzsäure-Alkohol.

2. Längeres Auswaschen in Leitungswasser.

3. Färben in folgender Lösung 5 Min.:

Von der oben angegebenen Karminlösung 2 Teile (filtrieren!)

Liq. Ammon. caustic. 3 „

Methylalkohol 3 „

Die Lösung hält sich in gut verschlossener Flasche nur wenige Tage, im Sommer kürzer als im Winter.

4. Aus der Lösung sofort (nicht etwa Abspülen in Wasser!) in die Differenzierungsflüssigkeit:

Methylalkohol 40 ccm

Alkohol absol. 80 „

Aq. dest. 100 „

1—3—5 Min., bis die gewechselte Differenzierungsflüssigkeit klar bleibt.

Die Differenzierungsflüssigkeit darf keinen höheren Wassergehalt haben, als angegeben.

5. Abspülen in 80 proz. Alkohol.

6. Entwässern — Öl — (Xylol) — Balsam.

Glykogen rot. Kerne blau.

Die Methode ist sicher und färbt auch schwer darstellbares Glykogen. Außerdem färben sich die Sekretionszellen des Magens, die Corpora amylacea des Nervensystems, Fibrin (E. FRÄNKEL), inkonstant das Mucin in Becherzellen und die Körnelung der Mastzellen sowie in mit Ameisensäure entkalkten Knochen die vor der Entkalkung kalkhaltigen Teile, die kalklosen bleiben ungefärbt.



Zur Glykogenfärbung untauglich gewordene Karminlösung kann zur Kernfärbung Verwendung finden. Färbung wie mit Lithionkarmin.

Handelt es sich um den differential-diagnostischen Nachweis von Glykogen gegenüber anderen Substanzen, die sich färberisch ähnlich verhalten wie Glykogen, so ist in erster Linie das Verhalten gegen Speichel zu prüfen, in dem Glykogen leicht löslich ist. Die Löslichkeit in Wasser ist nicht allein ausschlaggebend, da es Glykogenarten gibt, die schwer löslich in Wasser sind (z. B. in wucherndem Knorpel, in der Decidua, in geschichteten Epithelien [LUBARSCHE]).

### M. Hornsubstanzen

färben sich nach der GRAM'schen Färbemethode (s. u.) intensiv blau (ERNST). Zur Unterscheidung von anderen sich ebenfalls nach GRAM färbenden Gewebeelementen, die mit Hornsubstanzen verwechselt werden könnten, dient Behandlung der gefärbten Schnitte mit Salzsäurealkohol, der nur die Hornsubstanzen nicht entfärbt.

Auch die HEIDENHAIN'sche Eisenhämatoxylinfärbung (S. 94) färbt, falls man die Hämatoxylinlösung 2 Stunden einwirken läßt, Hornsubstanzen in einem tiefschwarzen bis schwarzblauen Farbenton (ZERONI). Ferner bringen saure Anilinfarben, Orange G, Eosin und Säurefuchsin die Hornsubstanzen gut zur Darstellung.

Sehr scharf färben sich selbst die kleinen Hornschüppchen mit der von MALLORY zur Darstellung der kollagenen Fasern angegebenen Methode (s. S. 139 unter c $\beta$ ), wenn man in Formalin fixierte Präparate verwendet. Die kollagenen Bündel sind tiefblau, die Kerne hellblau. Die roten Blutkörperchen und sämtliche Hornsubstanzen, selbst die kleinsten Schüppchen, leuchtend fuchsinrot gefärbt.

### N. Hyalin.

Die von v. RECKLINGHAUSEN mit dem Namen Hyalin bezeichneten Substanzen, die in Gestalt von Kugeln und verästelten Balken auftreten, durchsichtig sind, einen starken Glanz besitzen, in Wasser, Alkohol und schwachen Säuren und Basen sich nicht lösen, dagegen in starker Kalilauge und Salzsäure löslich sind, färben sich stark mit allen sauren Anilinfarben, nehmen aber auch teilweise (besonders das von LUBARSCHE als sekretorisches und degeneratives bezeichnete, intracellulär gebildete Hyalin) Kernfarbstoffe mehr oder minder gut an (z. B. das Schilddrüsenkolloid, die RUSSEL'schen Fuchsinkörper). Zur Färbung des Hyalins eignet sich besonders die WEIGERT'sche Fibrinmethode, durch die das Hyalin blau bis violett gefärbt wird (es färben sich dabei auch kollagene Bündel mit), ferner die VAN GIESON'sche Methode, bei

der das Hyalin eine leuchtend rote oder orange Farbe annimmt und endlich folgende von RUSSEL angegebene Methode:

1. Färbung in Karbolfuchsin 10—30 Min.
  2. Auswaschen mit Wasser 3—5 Min.
  3. Abspülen in absolutem Alkohol  $\frac{1}{2}$ —1 Min.
  4. Differenzieren und Nachfärben in Karbolsäurejodgrün (1 g Jodgrün in 100 ccm 5proz. Karbolwasser gelöst) 5 Min.
  5. Rasches Entwässern in absol. Alkohol—Xylol—Balsam.
- Kerne hellgrün, Hyalin leuchtend rot.

Zur Fixierung der auf Hyalin zu untersuchenden Objekte eignen sich alle gebräuchlichen Methoden mit Ausnahme der Osmiumgemische, Einbettung in Paraffin ist der in Celloidin vorzuziehen, da bei den Färbungen mit sauren Anilinfarben sich das Celloidin meist stark mitfärbt.

Literatur. ALBRECHT, Neue Beiträge zur Pathologie der Zelle. Verhandl. d. Deutsch. Pathol. Gesellsch. 1902. ALFIERI, Un nuovo metodo per la depigmentazione dei tessuti Monit. Zool. Ital. Anno VIII, 1897. — BARFURTH, Vergleichende histochemische Untersuchungen über Glykogen. Arch. f. mikrosk. Anat. Bd. 25. — BARTEL u. STEIN, Lymphdrüsenbau und Tuberkulose. Arch. f. Anat. u. Phys. 1905. Anat. Abt. — BENDA, Die Mitochondrienfärbung. Verhandlgn. der anat. Gesellschaft. 1901. — BENEKE, Über einige Resultate einer Modifikation der WEIGERTSchen Fibrinfärbungsmethode. Zentrbl. f. allgem. Path. Bd. 4. — BEST, Über Glykogen. Zeitschr. f. wissenschaftl. Mikrosk. Bd. 23. — BIRCH-HIRSCHFELD, Über das Verhalten der Leberzellen in der Amyloidleber. Festschr. f. Wagner. Leipzig 1887. — BRAULT, Zeitschr. f. wissenschaftl. Mikrosk. Bd. 21. — DALDI, Fettfärbung mit Sudan III. Arch. Ital. de Biol. Bd. 26. — DAVIDSOHN, Über Kresylviolett. Verhandl. d. Deutsch. Path. Gesellsch. 1904. — DRIESSEN, Zur Glykogenfärbung. Zentrbl. f. allgem. Path. Bd. 16. DÜRCK, Über eine neue Art von Fasern im Bindegewebe und in der Blutgefäßwand. Virch. Arch. Bd. 189. — EBBINGHAUS, Eine neue Methode zur Färbung von Hornsubstanzen. Zentrbl. f. allgem. Path. Bd. 13. — EDENS, Über Amyloidfärbung und Amyloiddegeneration. Virch. Arch. Bd. 180. — EHRLICH, Über das Vorkommen von Glykogen. Zeitschr. f. klin. Med. Bd. 6. — ERDHEIM, Zur normalen und pathologischen Histologie der Glandula thyreoidea, parathyreoidea und Hypophysis. Ziegl. Beitr. Bd. 33. — ERNST, Reaktion auf Hornsubstanzen. Arch. f. mikrosk. Anat. Bd. 47. — FISCHER, B., Über Chemismus und Technik der WEIGERTSchen Elastinfärbung. Virch. Arch. Bd. 170. — Derselbe, Weiteres zur Technik der Elastinfärbung. Ibid. Bd. 172. — Derselbe, Fettfärbung mit Sudan III und Scharlach R. Zentrbl. f. allgem. Path. Bd. 13. — FISCHLER, Über den Fettgehalt von Niereninfarkten, zugleich ein Beitrag zur Frage der Fettdegeneration. Virch. Arch. Bd. 170. — Derselbe, Histologischer Nachweis von Seife und Fettsäure. Ziegl. Beitr. Festschr. f. Arnold. — FRÄNKEL, Fibrinfärbung mit Bestscher Karminlösung. Münch. med. Wochenschr. 1908. — GRANDIS et MAININI, Sur une réaction colorée qui permet de révéler les sels de calcium déposés dans les tissus organiques. Arch. ital. de Biol. Bd. 34. — HANDWERCK, Zur Kenntnis vom Verhalten der Fettkörper zu Osmiumsäure und zu Sudan. Zeitschr. f. wissenschaftl. Mikrosk. Bd. 15. — HART,

Die Färbung der elastischen Fasern mit dem von WEIGERT angegebenen Farbstoff. Zentrbl. f. allgem. Path. Bd. 19. — HERSCHEL, Eine hübsche à vista Reaktion auf amyloid degenerierte Gewebe. Wien. med. Wochenschr. 1875. — HERXHEIMER, Doppelfärbung von elastischen Fasern und Tuberkelbazillen. Ziegl. Beitr. Bd. 33. — Derselbe, Fortschritte auf dem Gebiete der pathologisch-histologischen Technik. Deutsch. med. Wochenschr. 1903. — Derselbe, Über die Fettfärbung mit Sudan III und Scharlach R. Zentrbl. f. allgem. Path. Bd. 14. — Derselbe, Zur Fettfärbung. Ibid. Bd. 14. — Derselbe, Über multiple Amyloidtumoren des Kehlkopfs und der Lunge. Virch. Arch. Bd. 174. — Derselbe, Über Fettfarbstoffe. Deutsch. med. Wochenschr. 1901. — HOYER, Über den Nachweis des Mucins. Arch. f. mikrosk. Anat. Bd. 36. — JÜRGENS, Eine neue Reaktion auf Amyloid. Virch. Arch. Bd. 65. — JUSTUS, Über den physiologischen Jodgehalt der Zelle. Ibid. Bd. 170. — KLETT, Zur Chemie der WEIGERTSchen Elastinfärbung. Zeitschr. f. exp. Path. u. Ther. Bd. 2. — KOCKEL, Fibrinfärbung. Zentrbl. f. allg. Path. Bd. 10. — KÓSSA, Nachweis von Kalk. Ziegl. Beitr. Bd. 29. — LANDSTEINER, Über trübe Schwellung. Ibid. Bd. 33. — LANGHANS, Über das Vorkommen von Glykogen. Virch. Arch. Bd. 120. — LEUTERT, Über Sublimatintoxikation (Kalknachweis). Fortschr. d. Med. Bd. 13. — LÖWENSTEIN, Einige Veränderungen an der MALLORYSchen Anilinblau-Orangefärbung. Verhandl. d. Deutsch. Path. Gesellsch. 12. Tag. — LUBARSCH, Beitrag zur Histogenese der von versprengten Nebennierenkeimen abstammenden Nierengeschwülste (Glykogen). Virch. Arch. Bd. 135 u. Technik in LUBARSCH u. OSTERTAGS Ergebnissen. Bd. 2. — MALLORY, Journ. of exp. Med. Vol. V, No. 1. — MANCHOT, Über Aneurysmen (elast. Faserfärbung). Virch. Arch. Bd. 121, s. auch Virch. Arch. Bd. 148 bei HILBERT. — MARESCH, Über Gitterfasern der Leber und die Verwendbarkeit der Methode BIELSCHOWSKYS zur Darstellung feinsten Bindegewebsfibrillen. Zentrbl. f. allg. Path. Bd. 15. — P. MAYER, Über Schleimfärbung. Mitteilg. aus der Zool. Stat. Neapel. Bd. 12. — MECKEL, Die Speck- oder Cholesterinkrankheit. Charité-Annal. 1853. — MERKEL, H., Über die feineren Vorgänge bei der schleimigen Umwandlung in Knorpelgeschwülsten. Ziegl. Beitr. Bd. 43. — MEVES u. SUESBERG, Die Spermatocytenteilungen (Mitochondria). Arch. f. mikr. Anat. Bd. 71. — MICHAELIS, Über den Chemiesmus der Elastinfärbung. Deutsche med. Wochenschr. 1901. — Derselbe, Über Fettfarbstoffe. Virch. Arch. Bd. 164. — NEUBAUER, Über das Wesen der Osmiumschwärzung. Neurol. Zentrbl. Bd. 21. — NEUMANN, Über die Jodreaktion des Amyloid. Münch. med. Wochenschr. 1904. — PERLS, Nachweis von Eisenoxyd. Virch. Arch. Bd. 39. — PRANTER, Zur Färbung der elastischen Fasern. Zentralbl. f. allg. Path. Bd. 13. — QUINCKE, Über direkte Eisenreaktion. Arch. f. exp. Patholog. Bd. 37. — RIBBERT, Über die Anwendung der von MALLORY für das Zentralnervensystem empfohlenen Farblösung auf andere Gewebe. Zentralbl. f. allgem. Path. Bd. 7. — RIEDER, Fettnachweis durch Sudan III. Arch. f. klin. Med. Bd. 59. — ROEHL, Über Kalkablagerung und Ausscheidung in der Niere. Ziegl. Beitr. Festschr. f. Arnold. — RÖTHIG, Über Kresofuchsin. Arch. f. mikrosk. Anat. Bd. 56. — ROSENTHAL, Färbung mit Sudan III. Verhandl. d. Deutsch. Path. Gesellsch. 1899. — SATA, Über das Vorkommen von Fett. Ziegl. Beitr. Bd. 27. — SCHULTZE, Die vitale Methylenblaureaktion der Zellgranula. Anat. Anz. Bd. 2. — W. SCHULTZE, Die Oxydasereaktion an Gewebsschnitten. Ziegl. Beitr. Bd. 45. — STIEDA, Einige histologische Befunde bei tropischer Malaria. (Eisenreaktion.) Zentrbl. f. path. Anat. Bd. 4. — STILLING, Über den Zusammenhang von hyaliner und amyloider Degeneration. Virch. Arch. Bd. 103. — STÖLTZNER, Über Metallfärbung verkalkter Gewebe.

Ibid. Bd. 180. — TAENZER, Färbung der elastischen Fasern. Monatshefte f. prakt. Dermat. Bd. 12. — TARTAKOWSKY, Resorptionsvorgänge des Eisens beim Kaninchen. Pflügers Arch. Bd. 100. — TIRMANN u. SCHMELZER, Göttersdorfer Veröffentlich. Bd. 2. 1898. — UNNA, Der Nachweis des Fettes usw. Monatsschr. f. prakt. Dermat. Bd. 26. — Derselbe, Neue Untersuchungen über Kollagenfärbungen. Ibid. Bd. 36. — Derselbe, Die Färbung des Spongioplasmas in den Schaumzellen. Ibid. Bd. 36. — Derselbe, Spezifische Färbung des Mucins. Ibid. Bd. 20. — Derselbe, Fibrinfärbung. Ibid. Bd. 16. — Derselbe, Über Elastin und Elacin. Ibid. Bd. 19. VIRCHOW, Über eine im Gehirn und Rückenmark aufgefundene Substanz von der Reaktion der Cellulose. Virch. Arch. Bd. 6. — WEIGERT, Über eine neue Methode zur Färbung von Fibrin. Fortschr. der Med. Bd. 5. — Derselbe, Technik in MERKELS und BONNETS Ergebnissen. Bd. 3. — Derselbe, Färbung der elastischen Fasern. Zentralbl. f. pathol. Anat. Bd. 9. — WOOLEY, A study of the reticular supporting network in malignant neoplasmus. Johns Hopkins Hospital Bull. Vol. XIV. 1903. — ZERONI, Nachweis von Hornsubstanzen. Arch. f. Ohrenheilkunde. Bd. 42.

### DREIZEHNTES KAPITEL.

## Übersicht über die bei speziellen pathologischen Prozessen in Anwendung kommenden Untersuchungsmethoden.

### A. Veränderungen infolge von Störungen des Blutumlaufes.

Bei Blutungen empfiehlt sich Zerzupfen des frischen Objekts bezw. Abstrichpräparate, um ein Urteil über das Alter der Blutung und über die an den roten Blutkörperchen und am Blutfarbstoff sich einstellenden Veränderungen zu gewinnen. (Hämatoïdinkristalle, amorphe gelbe Schollen von Hämosiderin.)

Um sich über die Ausdehnung der Blutung und die in ihrer Nachbarschaft eintretenden reaktiven Veränderungen zu informieren, ist die Untersuchung von Schnittpräparaten nötig. Zur Härtung verwendet man Sublimat, Formalin bezw. Gemische derselben mit MÜLLERScher Lösung.

Einbettung in Celloidin oder Paraffin (bei letzterem ist vorsichtige Einbettung geboten, besonders bei Sublimathärtung, da sonst die Präparate leicht spröde werden, siehe Paraffineinbettung Seite 63).

Am zweckmäßigsten sind Doppelfärbungen mit Hämatoxylin und Eosin (s. S. 102), die VAN GIESONSche Methode (nach WEIGERT) event. Fibrinfärbung. Bei Blutungen ist event. Eisenreaktion anzustellen.

Nach ERNST ist es möglich frische Hämorrhagien von älteren durch folgende Färbemethode zu unterscheiden:

1. Färben in konzentrierter wässriger Lösung von Säurefuchsin  $\frac{1}{2}$  Stunde.

2. Differenzieren in Anilinwasser. Dieses stellt man in der Weise her, daß man 10 ccm Anilinöl mit 100 ccm dest. Wasser gut schüttelt, das nicht gelöste Öl sich absetzen läßt und nun die über dem Öl stehende Flüssigkeit durch ein gut mit Wasser angefeuchtetes Filter filtriert. Das Filtrat darf keine Öltröpfchen enthalten.

3. Entwässern in Alkohol. Aufhellen in Karbolxylo. Balsam.

Es färben sich nur die intravaskulären und frisch aus der Blutbahn ausgetretenen roten Blutkörperchen.

Hyperämische Organe härtet man in Formalin oder Sublimat (event. in Gemischen derselben mit MÜLLERScher Lösung). Einbettung in Paraffin oder auch Celloidin; es empfiehlt sich im allgemeinen nicht zu dünne Schnitte anzufertigen, um die Gefäße in verschiedenen Einstellungsebenen verfolgen zu können. Färbung wie vorher (besonders mit Hämatoxylin und Eosin, längeres Auswässern; s. S. 102).

Thromben: Härtung in ZENKERScher Flüssigkeit oder Formalin-MÜLLER, Einbettung in Celloidin oder auch Paraffin; doch ist zu beachten, daß rote Thromben bei Paraffineinbettung nicht selten sehr spröde werden und beim Schneiden abbröckeln. Neben Kern- und Doppelfärbungen ist die Fibrinfärbung, sowie die VAN GIESONSche Färbung am Platze, besonders bei den sogenannten hyalinen Thromben, die bei der letztgenannten Färbemethode eine wechselnde gelbe oder rote oder Mischfarbe zeigen.

Der Nachweis der Fettembolie gelingt leicht am frischen Präparat. Die am häufigsten befallene Lunge untersucht man in der Weise, daß man mit der COOPERSchen Schere kleine flache Stückchen von einer frisch angelegten Schnittfläche abträgt und sie durch ein aufgelegtes Deckglas auf dem Objektträger breitquetscht. Bei der Niere verfährt man in der Weise, daß man eine frisch angelegte Schnittfläche gut mit Wasser abspült, um das Blut zu entfernen, nun mit einem Skalpell kleine Gewebsbröckel von der Rinde abschabt und sie in Kochsalzlösung untersucht. In den am häufigsten von der Fettembolie betroffenen Glomerulis treten die mit Fett injizierten Schlingen deutlich hervor; in derselben Weise verfährt man am Herzen: von den ebenfalls nicht selten betroffenen Hirnhäuten breitet man kleine Stückchen sorgfältig auf dem Objektträger aus. Für feinere, eingehende Untersuchungen sind Schnittpräparate notwendig. Fixierung in Formalin, Gefrierschnitte, Sudanfärbung oder das MARCHISche Verfahren bezw. Fixierung in FLEMMINGSchem Gemisch.

Infarkte s. unter Nekrose. Erweichungsherde im Gehirn zerzupft man vorsichtig; zum Nachweis der Fettkörnchenzellen Färbung mit

Sudan- oder Fettponceau, event. Härtung in FLEMMINGSchem Gemisch und Einbettung.

### B. Nekrotische Prozesse.

Zu orientierenden Untersuchungen verwendet man Abstrich- oder Zupfpräparate sowie Gefrierschnitte, ohne oder mit Zusatz von Essigsäure und anderen Reagentien.

Zu feineren Untersuchungen, besonders kleiner Nekrosen, sowie zum Studium der sich in der Nachbarschaft abspielenden Veränderungen ist die Untersuchung von Schnittpräparaten notwendig. Zur Härtung verwendet man Sublimat, Formalin (event. in Verbindung mit MÜLLERScher Lösung), Alkohol und eventuell auch das FLEMMINGSche Gemisch. Zur Einbettung, die wegen der Brüchigkeit der nekrotischen Herde immer empfehlenswert ist, dient Paraffin oder Celloidin.

Zur Färbung benutzt man die kernfärbenden Farben, eventuell Doppelfärbungen. Innerhalb der nekrotischen Herde oder Zellen ist eine Kernfärbung nicht mehr zu erzielen. Wenn die Nekrose noch ganz frisch ist, kann allerdings eine Kernfärbung noch eintreten, doch ist sie schwächer und weniger intensiv als in den benachbarten nicht-nekrotischen Teilen; zu beachten ist, daß bei der durch Fäulnis bedingten Strukturveränderung ebenfalls die Kerne zumeist zugrunde gehen und sich nicht mehr färben lassen, und zwar die der spezifischen Drüsen- oder überhaupt Organzellen früher als die der Bindegewebszellen und eventuell vorhandener Leukocyten. Durch Eosin und neutrales Karmin werden nekrotische Herde diffus gefärbt.

Bei Infarkten ist mitunter Fettfärbung angezeigt.

### C. Atrophie.

Zerzupfungspräparate vom frischen Objekt sind dringend zu empfehlen. Muskeln und Nerven kann man, um das Zerzupfen zu erleichtern, mit Macerationsflüssigkeiten behandeln.

Sollen Schnittpräparate untersucht werden, so sind die gewöhnlichen Härtungs- bzw. Einbettungsmethoden mit nachfolgenden Kern- oder Doppelfärbungen anzuwenden. Bei den sogenannten Pigmentatrophien (Leber, Herz usw.) sind rote Kernfärbungen zu bevorzugen, um die braungelben Pigmentkörnchen deutlich hervortreten zu lassen. Über den Nachweis der verschiedenartigen Pigmente s. S. 157. Bei Nerven und nervösen Organen kommen die für das Nervensystem gebräuchlichen Methoden in Anwendung.

#### D. Trübe Schwellung. Parenchymatöse Degeneration.

Diese Veränderungen können nur am frischen Präparat gut und sicher erkannt werden. Man untersucht an Abstrich- oder Zerpupfungspräparaten. Zur Unterscheidung von der fettigen Degeneration wendet man Essigsäure an, in der sich die bei der trüben Schwellung auftretenden, intracellulär gelegenen Körnchen lösen, während Fettröpfchen dadurch nicht verändert werden.

Um in Schnittpräparaten gehärteten Materials die durch die trübe Schwellung gesetzten Veränderungen des Protoplasmas nachzuweisen, muß man möglichst frisches (1—3 Stunden p. m.) entnommenes Material in MÜLLER-Formol fixieren, in Paraffin einbetten und mit Eisenhämatoxylin (HEIDENHAIN) färben. Nachfärbung mit 1proz. Säurefuchsinlösung gibt sehr instruktive Bilder (LANDSTEINER).

#### E. Fettige Degeneration.

Am zweckmäßigsten wird die Untersuchung ebenfalls am frischen Objekt vorgenommen, und zwar sowohl an Abstrich- und Zupfpräparaten, als auch an Gefrierschnitten.

Zur Unterscheidung der Fettkörnchen von anderen körnigen Substanzen dient:

1. Die Essigsäure, in der Eiweißkörnchen sich leicht lösen, während Fett nicht angegriffen wird; das gleiche gilt von dünnen Lösungen von Natron- und Kalilauge.

2. Äther und Chloroform, in denen rasche Lösung der Fettkörnchen eintritt; um ein einwandfreies Resultat zu erhalten, ist Entwässerung in Alkohol vor der Einwirkung der genannten Reagentien notwendig (Näheres s. S. 42 unter Entfettung).

3. Osmiumsäure in 1—2proz. Lösung, die das Fett schwärzt.

4. Sudan III oder Fettponceau in konzentrierter Lösung in 70proz. Alkohol, die das Fett rot färbt (Seite 144 u. folg.).

5. Die zum Nachweis von Fettsäuren und fettsauren Salzen (Seifen) angegebenen Methoden s. unter Nachweis von Fett. Will man neben Fettsäuren und Seifen nach der FISCHLERSchen Methode auch sämtliches Neutralfett durch Sudan nachweisen, so bedient man sich am besten einer gesättigten Lösung von Hämatoxylin in 60proz. Alkohol (nach KLOTZ).

Außerdem ist aber zu beachten, daß bei der sogenannten fettigen Degeneration und auch unter normalen Verhältnissen (Nebennieren) sehr häufig innerhalb und außerhalb der Zellen und zwar sowohl intravital als auch postmortal Körnchen und Tropfen auftreten, die

man früher vielfach für Fett gehalten hat, die aber nach neueren Untersuchungen davon zu trennen sind. Es handelt sich dabei um Stoffe verschiedenartiger Zusammensetzung, die man vorläufig unter dem Namen Lipoide oder Myelin oder myelinartige Stoffe zusammenfaßt. Einige davon scheiden sich mitunter (Formalinfixierung mit nachfolgender Wässerung) in Form von nadelförmigen Kristallen aus, die beim Erwärmen sich lösen und beim Erkalten sich in Sphärokristallen wieder ausscheiden (Protagone, Cholesterinester der Fettsäuren), sie sind sämtlich bei gewöhnlicher Temperatur doppelbrechend, bei höherer Temperatur dagegen einfachbrechend, weswegen zur Unterscheidung von den einfach brechenden Fetten das Polarisationsverfahren (s. Seite 5) in Anwendung zu ziehen ist. Sie sind ferner löslich in Äther, Chloroform, Benzin, Terpentinöl, Essigsäure, Aceton und heißem Alkohol, quellen in Wasser, lösen sich aber nicht in 2 bis 5 proz. Kalilauge. Mit Osmiumsäure färben sie sich graubraun bis schwarz, doch verschwindet diese Färbung rasch, wenn man die Präparate mit Xylol behandelt. Ferner färben sich manche Lipoide und zwar besonders solche, an deren Bildung Nukleinsubstanzen beteiligt sind, mit schwachen Neutralrotlösungen rot oder mit Methylblau blaßblau.

Zur Härtung bezw. Nachhärtung fettig degenerierter Organe ist Alkohol zu vermeiden, da darin eine Auflösung der feinen Fettröpfchen eintritt.

Näheres über das zur Konservierung und zum Nachweis des Fettes, der Fettsäuren und der Seifen in Geweben einzuschlagende Verfahren s. ob. S. 143—149.

Bei der Fettgewebsnekrose des Pankreas und des Peritoneums tritt bei Behandlung mit der sogenannten WEIGERTSchen Neuroglia-beize (s. Kap. XIV), der man am besten 10 Proz. Formalin zusetzt, bei Bruttemperatur (37°) eine intensive Grünfärbung ein (BENDA: Reaktion auf fettsauren Kalk). Auch in atheromatösen Herden der Aorta, der Herzklappen und anderer Gefäße erhält man mit dieser Methode die gleiche Grünfärbung. Schneidet man die so behandelten Objekte mit dem Gefriermikrotom und färbt die Schnitte mit Sudan und Hämatoxylin, so erhält man sehr instruktive Präparate (Kerne blau, Fett rot, nekrotisches Fett grün).

Bei Einbettung in Celloidin oder bei gewöhnlicher Paraffineinbettung verschwindet die BENDASche Reaktion, da Äther, Alkohol und Xylol sie zerstört. Man kann die Zerstörung der Reaktion bei Paraffineinbettung vermeiden, wenn man anstatt Alkohol abs. Aceton (nur kurze Zeit) und statt Xylol Benzin verwendet. Zur Entparaffinierung braucht man dieselben Substanzen. Färbung in Hämatoxylin.



Konservierung in Lävulose oder Glyzeringelatine (BERNER, Virch. Arch. 187).

### F. Schleimige Entartung.

Auch hier ist die Untersuchung am frischen Präparat dringend zu empfehlen, und zwar an Zupf- und Schnittpräparaten. Durch Zusatz von Essigsäure wird der Schleim gefällt; ebenso bewirkt Alkohol Gerinnung; in MÜLLERScher Lösung quillt der Schleim auf. In verdünnten Alkalien löst sich das Mucin auf und kann aus diesen Lösungen mit Essigsäure gefällt werden.

Über den Nachweis von Schleim mittelst Färbungen s. S. 129.

### G. Hyaline und kolloide Degeneration.

Sie werden zweckmäßig an frischen und gehärteten Objekten untersucht.

Hyaline und kolloide Substanzen, die durch ihr starkes Lichtbrechungsvermögen ausgezeichnet sind, werden von Wasser, Säure- und Ammoniaklösungen sowie von Alkohol nicht angegriffen. Sie färben sich mit den sogenannten sauren Anilinfarben (Eosin, Pikrinsäure, Säurefuchsin usw.) sehr intensiv, ebenso bei der WEIGERTSchen Fibrinfärbung, bei der RUSSELSchen Methode (Rotfärbung) s. S. 122.

Zur Härtung ist Alkohol, Formalin, ZENKERSche Flüssigkeit oder Sublimatessigsäure sowie MÜLLERSche Lösung zu empfehlen.

Einbettung erfolgt am besten in Paraffin, da bei Einbettung in Celloidin sich letzteres bei Anwendung der oben angegebenen Färbemethoden meist mehr oder weniger stark mitfärbt.

Zur Kernfärbung dient Hämatoxylin. Bismarckbraun verleiht den kolloiden Massen einen hellbraunen Farbenton.

Die VAN GIESONSche Methode gibt sehr instruktive Bilder, indem sie das Hyalin und Kolloid gelborange bis leuchtend rot färbt.

### H. Amyloide Degeneration.

Kann im frischen und gehärteten Zustand untersucht werden. Amyloid ist sehr widerstandsfähig gegen Säuren, Alkalien, künstliche Verdauung usw. Mikrochemischer Nachweis s. S. 159 ff.

Wenngleich Doppelfärbungen mit Hämatoxylin und Eosin sowie die VAN GIESONSche Färbung keine spezifischen Amyloidfärbungen geben, so sind sie doch bei der Untersuchung amyloid degenerierter Organe gut zu gebrauchen. Bei der ersteren erscheint das Amyloid leuchtend rosa, bei letzterer rot oder braunrot gefärbt.

### I. Entzündete Gewebe.

Die Untersuchung kann an frischen Zerzupfungs- oder Abstrichpräparaten geschehen. Man nimmt die Zerzupfung in physiologischer Kochsalzlösung oder in einer mit Methylgrün schwach gefärbten 0,6 proz. Kochsalzlösung vor (etwa  $\frac{1}{2}$  g Methylgrün auf 100 Teile Kochsalzlösung).

Auch Gefriermikrotomschnitte von frischen Objekten sind gut zu gebrauchen, besonders wenn es gilt, die Ausdehnung des entzündlichen Prozesses, sowie die dabei auftretenden Degenerationen festzustellen (ev. Zusatz von Reagentien).

Zur Fixierung sind FLEMMINGSches Gemisch, Sublimat oder Formalin sehr zu empfehlen. Die Anwendung der reinen MÜLLERSchen Lösung ohne Zusatz von Formalin oder Sublimat (ZENKER, HELLY) ist zu widerraten, da durch sie Veränderungen an den Kernen, auf die es gerade beim Studium entzündeter Gewebe ankommt, hervorgerufen werden.

Will man nur die Kern- und Protoplasmastrukturen in entzündeten Geweben untersuchen, so ist in erster Linie das FLEMMINGSche bzw. HERMANNsche oder ALTMANNsche Gemisch (S. 31 u. 32) am Platze; kommen auch noch andere Punkte bei der Untersuchung in Betracht (Bakterien usw.), so ist Sublimat und Formalin oder ihre Gemische mit MÜLLERScher Lösung unbedingt vorzuziehen, bei deren Anwendung die die Entzündung begleitende Hyperämie außerordentlich gut erhalten bleibt.

Zur Einbettung ist besonders Paraffin zu empfehlen. Zur Färbung sind die kernfärbenden Mittel (Safranin bei Härtung in FLEMMINGSchem Gemisch, Hämatoxylin und zwar besonders die HEIDENHAINsche Eisenhämatoxylinfärbung bei Sublimat und Formalin) heranzuziehen; auch Doppelfärbungen mit Hämatoxylin und Eosin geben sehr instruktive Bilder, da dabei einmal die prall gefüllten Gefäße, andererseits etwa vorhandene eosinophile Zellen deutlich hervortreten. Auch die VAN GIESONSche Methode leistet gute Dienste.

Ferner sind oft Bakterienfärbungen, Färbung von Fibrin (s. S. 125) sowie die für den Nachweis degenerativer Prozesse gebräuchlichen Färbungen (Schleim, Fett usw.) notwendig.

Zum Nachweis der in entzündeten und wuchernden Geweben nicht selten vorhandenen Mastzellen und der Leukocytengranula dienen die im Kap. 14 angegebenen Methoden; zum Nachweis der Plasmazellen hat man die auf S. 123 angegebenen Methoden in Anwendung zu ziehen.

Anm. Zum Nachweis der bei der Entzündung seröser Häute sich findenden sogen. fibrinoiden Degeneration des Bindegewebes, die übrigens nicht all-

gemein anerkannt wird, bedient man sich nach NEUMANN am zweckmäßigsten der von diesem Autor angegebenen Pikrokarmilösung, oder der VAN GIESONSchen Färbung.

### K. Geschwülste.

Zu orientierenden Untersuchungen dienen Zerzupfungspräparate von frischem Material oder Abstrichpräparate von Geschwulstsäften event. unter Zusatz von Essigsäure, 0,5proz. Neutralrotlösung, saurer Fuchsinlösung usw. Häufig kann man schon an solchen Präparaten die Natur der Geschwülste erkennen. Zu einem sicheren Urteil ist aber in den meisten Fällen die Untersuchung von Schnittpräparaten notwendig.

Sehr kleine Tumoren muß man fixieren und einbetten; bei etwas größeren Geschwülsten aber versäume man nicht, frische (Doppelmesser- oder Gefrierschnitte) zu untersuchen, da man nur so gewisse degenerative Zellveränderungen (fettige, hydropische und hyaline Entartung) gut nachweisen und sicher beurteilen kann. Zur Fixierung zieht man besonders Sublimat, Formalin und FLEMMINGSches Gemisch in Anwendung. Bei kleinen Tumoren ist es notwendig, vor der Fixierung genau festzustellen, was die Basis und was die Oberfläche ist, da diese Unterschiede bei der Fixierung leicht verloren gehen. Einbettung in Paraffin (bezw. Celloidin) ist dringend anzuraten. Die Schnittführung ist stets so einzurichten, daß der Schnitt senkrecht zur Basis der Geschwulst gelegt wird, da Flachschnitte kein sicheres Urteil gestatten, während man bei der eben angegebenen Schnittführung bei kleinen Geschwülsten alle Abschnitte zu Gesicht bekommt und, was von besonderer Wichtigkeit ist, auch die Grenzen gegen das umgebende Gewebe genau durchmustern kann. Bei größeren Geschwülsten, die nicht in toto fixiert und eingebettet werden können, untersuche man Teile aus verschiedenen Abschnitten (von der Oberfläche, von den seitlichen Abschnitten, von der Grenze gegen das gesunde Gewebe und von der Basis).

Zur Färbung sind kernfärbende Mittel, besonders aber Doppelfärbungen anzuwenden.

Um das Stroma der Geschwülste darzustellen, dienen die für die Färbung der kollagenen Fasern angegebenen Methoden (s. S. 138), besonders gute Bilder erhält man mit dem MALLORYSchen Verfahren, das RIBBERT in dieser Hinsicht ganz besonders rühmt, und das nach eigenen Erfahrungen Vortreffliches leistet. Unter Umständen ist auch die Anwendung der Elastinfärbung am Platze, besonders wenn es gilt, die Beziehungen des Geschwulstparenchyms zu den Gefäßen festzustellen.

Literatur. v. HANSEMANN, Die mikroskopische Diagnose der bösartigen Geschwülste. Berlin 1897.

### L. Untersuchung von Probeexzisionen, Geschwulstbröckeln, ausgeschabten Schleimhaut- und Gewebstückchen usw.

Sind die Untersuchungsobjekte größer, so fertige man Gefrierschnitte an, die am schnellsten die Stellung einer Diagnose gestatten und daher in erster Linie in Betracht zu ziehen sind. Zweckmäßig ist es in solchen Fällen, das Material in Formalin zu fixieren, wozu bei dünnen Scheiben  $\frac{1}{2}$ —1 Stunde bei  $37^{\circ}$  genügt, und dann erst mit dem Gefriermikrotom zu schneiden. Vor der Fixierung orientiere man sich darüber, welche Seite der Oberfläche und welche der Basis angehört; man lege die Schnitte so, daß Basis und Oberfläche davon getroffen werden. Flachschnitte lassen meist keine sichere Diagnose zu. Die Schnitte werden zunächst in Alkohol auf kurze Zeit übertragen und dann gefärbt. (Färbung mit Hämatoxylin event. Doppelfärbungen.)

Für kleinere Objekte und für alle Ausschabungen ist Fixierung und Einbettung unbedingt anzuraten. Der kleine Zeitverlust, der dadurch entsteht, wird durch die größere Sicherheit, mit der an Schnitten solcher Präparate die Diagnose gestellt werden kann, vollständig aufgewogen.

Zur Fixierung empfiehlt sich Formalin oder Sublimat, die man je nach dem Volumen des zu untersuchenden Stückes 1—3 Stunden am besten bei  $37^{\circ}$  einwirken läßt. Drängt die Zeit sehr, so begnügt man sich mit Alkoholfixierung bei  $37^{\circ}$ . Hierauf bringt man die Methode der Schnelleinbettung in Paraffin (s. S. 65), die nach eigenen Erfahrungen sehr gute Resultate gibt, in Anwendung. Man erhält dadurch innerhalb weniger Stunden gut schneidbare Präparate, die ein sicheres Urteil, falls ein solches überhaupt möglich ist, gestatten. Bei Ausschabungen werden sämtliche Gewebstückchen in einem Paraffinblock eingeschmolzen. Die Paraffinschnitte muß man entweder mit der japanischen Methode aufkleben oder, was in Fällen, wo man zahlreichere Schnitte untersuchen muß, vorzuziehen ist, mittelst der Zuckerdextrin-Photoxylinmethode (s. S. 72) weiter behandeln. Häufig wird man zur Erlangung eines sicheren Urteils die Anfertigung von Serienschnitten nicht umgehen können, besonders bei zweifelhafter Geschwulstdiagnose.

Färbung in Hämatoxylin oder Doppelfärbung mit Hämatoxylin und Eosin oder die VAN GIESONSche Färbung ist in den meisten Fällen ausreichend.

In manchen Fällen, in denen die Beurteilung schwierig ist, oder in denen kernlose nekrotische Massen vorliegen, empfiehlt es sich, die Elastinfärbung vorzunehmen, durch die mitunter Strukturen, die eine sichere Beurteilung ermöglichen, aufgedeckt werden (FISCHER).

Hat man keinen Paraffinofen zur Verfügung, so muß man sich der Schnelleinbettungsmethode in Celloidin (s. S. 76) bedienen, die aber immerhin etwas langsamer verläuft als die Paraffineinbettung.

Bei der Untersuchung sehr kleiner und zahlreicher in Flüssigkeiten suspendierter Gewebsbröckel oder Gewebsfetzen (Punktionsflüssigkeit, Harn usw.), bei denen die frische Untersuchung kein sicheres Resultat ergeben hat, habe ich häufig folgendes Verfahren bewährt gefunden:

Man zentrifugiert, schüttet die Flüssigkeit vorsichtig von den festen Teilchen ab, gießt Formalin oder Sublimat auf und schüttelt gut durch. Man läßt nun das Glas, in dem sich das Präparat befindet, 1 Stunde und länger ruhig stehen, zentrifugiert dann wieder, ersetzt die Fixierungsflüssigkeit durch Alkohol bezw. Wasser und schüttelt wieder um. Man verfährt so mit allen zur Paraffineinbettung nötigen Reagentien; das Xylol ersetzt man direkt durch reichliches geschmolzenes Paraffin. Nach 2—3 stündigem Aufenthalt im Paraffinschrank, während dessen sich die meisten festen Teilchen zu Boden gesetzt haben, gießt man vorsichtig den oberen klaren Teil des Paraffins ab, schüttet den Rest mit dem Bodensatz in ein Blockschälchen und läßt rasch erstarren.

Hat man keine Zentrifuge zur Verfügung, so muß man sedimentieren lassen, was mehrere Stunden in Anspruch nimmt. In jeder neu aufgegossenen Flüssigkeit muß das feste Material gut durchgeschüttelt werden. Sowohl beim Zentrifugieren als beim Sedimentieren tut man gut, den zur Xylolbehandlung überführenden Alkohol absol. zweimal zu erneuern.

Die Schnitte klebt man durch Kapillarattraktion oder mit der japanischen Methode auf oder behandelt sie nach der Zuckerdextrin-Photoxylinmethode. Man färbt mit Hämatoxylin und Eosin oder in beliebig anderer Weise und achtet besonders darauf, ob zahlreiche Kernteilungen vorhanden sind; ist dies der Fall, so spricht dies mit großer Wahrscheinlichkeit für das Vorhandensein einer Geschwulst.

Diese Methode eignet sich auch, um Blut, das man mit Sublimat oder Formalin oder Osmiumsäure fixiert hat, einzubetten und zu schneiden; doch ist hierbei das Zentrifugieren kaum zu entbehren.

Handelt es sich darum, im Sputum Teile einer Geschwulst nachzuweisen, so untersucht man es frisch mit Zusatz von Neutralrotlösung oder LÖFFLERSchem Methylenblau, wozu man sich die

dickeren Partien des Sputums aussucht, die man möglichst wenig ausstreicht, um zusammenhängende Zellenkomplexe nicht zu zerstören. Mitunter bin ich, wenn die frische Untersuchung im Stich ließ, dadurch noch zum Ziele gelangt, daß ich Sputumballen *lege artis* in Paraffin einbettete, in Schnitte zerlegte und färbte. Elastinfärbung leistet dabei sehr gute Dienste.

Literatur s. bei Kapitel XII.

---

## VIERZEHNTE KAPITEL.

### Übersicht über die bei den einzelnen Geweben und Organen in Anwendung kommenden Untersuchungsmethoden.

#### A. Blut- und blutbildende Organe.

##### Blut.

Die Untersuchung des Blutes ist, wenn irgend zugänglich, am frischen und am fixierten gefärbten Präparat vorzunehmen.

##### a) Untersuchung am frischen Präparat.

Man bringt ein kleines Tröpfchen Blut auf die Mitte eines sorgfältig gereinigten, mit einer Pinzette gehaltenen Deckgläschens und legt letzteres möglichst rasch auf einen Objektträger, so daß sich der Blutstropfen gleichmäßig in dem zwischen Deckglas und Objektträger befindlichen Kapillarraum ausbreitet und ihn, ohne an den Rändern hervorzutreten, vollständig ausfüllt. Stärkeres Andrücken des Deckgläschens an den Objektträger ist zu vermeiden; will man auch den vom Deckgläschen ausgeübten Druck hintanhaltend, so bringt man an seinen Ecken kleine Wachsfüßchen an, oder man legt zwischen Objektträger und Deckglas kleine Splitter eines zerbrochenen Deckgläschens. Gilt es, das Präparat längere Zeit zu beobachten, so umrandet man zur Verhütung der Verdunstung das Deckglas mit Paraffin, event. legt man einen hängenden Tropfen an und untersucht mit dem heizbaren Objektisch.

Um das frische Blut gegen Druck und Austrocknung geschützt längere Zeit beobachten zu können, empfiehlt ARNOLD folgende Methode:

Man stellt sich mittelst des Mikrotoms möglichst feine Plättchen

von getrocknetem Hollundermark<sup>1)</sup> her und sterilisiert sie durch Kochen in 0,7 proz. Kochsalzlösung. Diese Plättchen bringt man, nachdem sie getrocknet sind, auf ein sterilisiertes, mit Vaseline umrandetes größeres Deckgläschen, beschickt es mit einem steril entnommenen Tropfen Blut und legt Deckglas samt Plättchen auf einen hohlgeschliffenen Objektträger. „Dieses Verfahren eignet sich auch, um den Einfluß von Salzlösungen und Reagentien (Farbstoffen, Fixierungsflüssigkeiten) auf die roten Blutkörperchen festzustellen, indem man die Plättchen, ehe man das Blut aufträgt, mit solchen Flüssigkeiten befeuchtet. Man kann von solchen Plättchen, wenn sie nach vorheriger Fixierung in Celloidin oder Paraffin eingebettet sind, auch feine Schnitte anfertigen. Sehr dünne, oft nur aus einer Blutschicht bestehende Präparate lassen sich herstellen, indem die gefärbten Plättchen mit der die Blutschicht führenden Seite auf einen Objektträger aufgelegt und mit Papier auf diesen aufgedrückt werden. Bei Ablösung des Plättchens bleiben dann dünne Lagen des Blutes an dem Objektträger haften, welche nach Bepülung mit Xylol in Kanadabalsam sich aufbewahren lassen.“

An solchen Plättchenpräparaten läßt sich auch leicht eine vitale Färbung der Leukocytengranula erzielen, wenn man sie vor dem Aufbringen des Bluttröpfens mit einigen Körnchen von Neutralrot oder chemisch reinem offizinellen Methylenblau bestäubt.

Die amöboiden Bewegungen der Leukocyten lassen sich sehr gut beobachten, wenn man den Bluttröpfen auf einem mit einer dünnen Schicht von 1 proz. Agar-Agarlösung beschickten Objektträger aufhängt, mit einem Deckgläschen bedeckt und auf dem heizbaren Objektisch beobachtet. Die Agarlösung bereitet man in der Weise, daß man 5 g Agar in 500 ccm destilliertem Wasser durchkochen läßt, die heiße Flüssigkeit filtriert und zu 100 ccm des Filtrates 0,6—0,9 Kochsalz zusetzt. Man kann die Präparate fixieren, indem man vom Rande des Deckgläschens 1 proz. Osmiumsäure zufließen läßt. Die Blutbestandteile haften dann fest am Deckglas und lassen sich nach Abspülen in Wasser und Nachbehandeln mit Alkohol (90 proz.) mit Hämatoxylin und Eosin färben (DEETJEN).

Zum Nachweis des Glykogens in den Leukocyten bedient man sich am besten folgender Methode (HIRSCHBERG): Man legt in die Höhlung eines hohlgeschliffenen Objektträgers einen kleinen Jodkristall, streicht ein Tröpfchen Blut in dünner Schicht auf ein Deckgläschen aus und legt letzteres möglichst schnell mit der beschickten Seite nach

1) Die Plättchen können auch fertig vom Mechaniker Jung in Heidelberg bezogen werden.

abwärts auf die mit Vaseline umrandete Höhlung des hohlgeschliffenen Objektträgers. Das am Deckglas haftende Blut darf nicht eintrocknen. Man kann so den unter dem Einfluß von Joddämpfen erfolgenden Eintritt der Reaktion im Mikroskop direkt beobachten.

Will man Blut, ohne seine zelligen Elemente zu schädigen, verdünnen, so muß man Flüssigkeiten anwenden, die das Hämoglobin nicht lösen. Als solche haben sich bewährt:

1. Blutserum von derselben Tierart, von der das Blut stammt.
2. physiologische isotonische Kochsalzlösung, deren Gehalt an Kochsalz je nach der Tierart verschieden bemessen ist. (0,9 Proz. für den Menschen.)
3. Stark verdünnte (weingelbe) Jodjodkaliumlösung (HAYEM, ARNOLD).
4. Die PACINISCHE und HAYEMSCHE Flüssigkeit, die wegen ihres Sublimatgehaltes das Blut längere Zeit konserviert.

Die PACINISCHE Flüssigkeit hat folgende Zusammensetzung:

Sublimat	1,0 g
Kochsalz	2,0 „
Wasser	200,0 ccm.

Die HAYEMSCHE ist folgendermaßen zusammengesetzt:

Sublimat	0,5 g
Kochsalz	1,5 „
Schwefelsaures Natron	5,0 „
Wasser	200,0 ccm.

Mitunter ist es wünschenswert, das frische Blut zu färben. Man verfährt dabei nach LENHARTZ auf folgende Weise:

Man stellt nach der oben angegebenen Weise ein frisches Blutpräparat her, bringt an den Rand des Deckgläschens 2—3 Tropfen einer 0,1—0,5 proz. wässrigen Eosinlösung und saugt sie vermitteltst eines an den gegenüberliegenden Rand des Deckgläschens gelegten Fließpapierstreifens vorsichtig durch den Kapillarraum hindurch. Die roten Blutkörperchen färben sich gelblichrot, die eosinophilen Granula der Leukocyten leuchtend rot; saugt man hierauf in gleicher Weise einige Tropfen verdünnte Methylenblaulösung hindurch, so färben sich die Kerne und mitunter auch basophile Granulationen.

ROSIN und BIBERGEIL empfehlen folgendes Verfahren: Man streicht nach dem Verfahren von JANCZO und ROSENBERGER (s. u.) einen Tropfen Farblösung auf einem sauberen Deckglas in dünner Schicht aus und läßt trocknen. Hierauf bringt man nach demselben Verfahren auf die mit der Farblösung beschickte Seite des Deckgläschens ein



Tröpfchen frisches Blut auf und legt möglichst rasch das Deckglas mit der beschickten Seite nach abwärts auf einen mit Vaseline umrandeten hohlgeschliffenen Objektträger. Das Blut bleibt längere Zeit flüssig und färbt sich. Durch Osmiumdämpfe kann man die Färbung auf dem vorsichtig abgehobenen Deckglas fixieren. Am meisten eignen sich alkoholische Lösungen von Methylenblau, Neutralrot, Toluidinblau, Thionin, Brillantkresylviolett. Toluidinblau ist besonders geeignet zur Darstellung der basophilen Granulation der Erythrocyten, ebenso Brillantkresylviolett.

Zur Färbung der Kerne kernhaltiger roter Blutkörperchen im frischen, unfixierten Präparat kann man sich mit Vorteil des Neutralrots bedienen. Man bringt einen Blutstropfen auf den Objektträger und setzt ein Körnchen Neutralrot zu oder gibt dazu einen Tropfen konzentrierter Neutralrotlösung in physiologischer Kochsalzlösung.

Die **Blutplättchen** sind wegen ihrer Vergänglichkeit nur gut am frischen Präparat zu studieren. Man verfährt, um sie möglichst unverändert zu Gesicht zu bekommen, in der Weise, daß man den zur Untersuchung bestimmten Blutstropfen direkt in der Konservierungsflüssigkeit auffängt, die man auf die zur Blutentnahme bestimmte Hautstelle gebracht hat. Als Konservierungsflüssigkeit eignen sich: 1. 1 proz. wässrige Osmiumsäure; 2. ein Gemisch von 2 Teilen 0,6 proz. Kochsalzlösung und 1 Teil 1 proz. Osmiumsäure; 3. 14 proz. Magnesiumsulfatlösung; 4. eine Lösung von Methylviolett 1 Teil und physiologische Kochsalzlösung 5000. Durch diese Lösung werden die Plättchen blaßblau gefärbt.

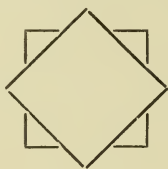
Um die Blutplättchen im überlebenden Zustande zu beobachten, wendet man das oben besprochene Verfahren von DEETJEN an, man muß aber dem Kochsalzagar auf 100 ccm noch 6—8 ccm einer 10 proz. Lösung von metaphosphorsaurem Natron und 5 ccm einer 10 proz. Lösung von Dikaliumphosphat zusetzen. Nach diesen Zusätzen darf der Agar nicht mehr gekocht werden. Event. Fixierung der Präparate mit 1 proz. Osmiumsäure (s. o.).

Die Blutplättchen färben sich bei Präparaten, die in Alkoholäther fixiert sind, sehr distinkt mit der ROMANOWSKYSCHEN Färbung (GIEMSA). Zentrum rotviolett, Peripherie bläulich.

Anm. Bezüglich der Zählung der Blutkörperchen, der Hämoglobinbestimmung, der spektroskopischen Untersuchungen sei auf die Lehrbücher der klinischen Propädeutik bzw. klinischen Mikroskopie, sowie auf NÄGELI, Blutkrankheiten und Blutdiagnostik, Leipzig 1904 und TÜRK, Vorlesungen über klinische Hämatologie, 1904, verwiesen.

b) Untersuchungen am fixierten und gehärteten Präparat.  
Deckglastrockenpräparate.

Die zur Verwendung kommenden Deckgläschen müssen dünn sein und sehr sorgfältig gereinigt werden, was am besten dadurch geschieht, daß man sie mit Äther-Alkohol putzt und dreimal durch die Flamme zieht. Man bringt auf ein so gereinigtes Deckgläschen einen stecknadelkopfgroßen Blutstropfen, legt sofort ein anderes Deckgläschen in der Weise auf, daß eine achteckige Figur entsteht und zieht sie



rasch mit den Fingern von einander, wobei jeder Druck vermieden werden muß. Die Präparate bleiben mit der blutbeschickten Seite nach oben so lange liegen, bis sie lufttrocken sind, wozu meist eine halbe bis eine Minute genügt. Dann werden sie auf eine der gleich zu erwähnenden Weisen fixiert. Man kann auch in der Weise verfahren, daß man an den Rand des Deckgläschens einen stecknadelkopfgroßen Blutstropfen aufträgt und ihn mit der Kante eines zweiten oder mit einem Spatel aus Glimmer oder Kartonpapier in möglichst dünner Schicht ausstreicht (siehe auch die bei der Untersuchung der Malariaplasmodien angegebene Methode von JANCSO). Man kann nun die beschickten Deckgläschen auf zwei verschiedene Arten weiter behandeln, indem man entweder die noch feuchte Blutschicht durch eines der oben angegebenen Fixierungsgemische fixiert oder indem man die feuchte Schicht an der Luft trocknen läßt und nun erst fixiert. Der letzt angegebene Weg, von EHRLICH stammend, ist der am meisten begangene.

A. Die Fixierung der lufttrocken gewordenen Deckgläschen kann nach folgender Methode vorgenommen werden:

1. Hitzefixation: Man erwärmt die Deckgläschen auf einem Kupferstreifen von etwa 30 cm Länge und 6 cm Breite, der durch ein etwa 27 cm hohes Drahtgestell auf einem Holzbrett montiert ist und durch einen Bunsenbrenner erhitzt wird. Ist die Erhitzung eine Viertelstunde fortgesetzt worden, so ist die Temperatur an allen Stellen des Streifens konstant geworden, am niedrigsten ist sie natürlich an der der Wärmequelle am fernsten liegenden Stelle. Durch kleine Wassertropfen, die auf die Platte gebracht werden, wird sie nun geaicht

und mit Leichtigkeit die Stelle der Temperatur  $100^{\circ}$  gefunden (hier beginnen die Wassertropfen eben zu sieden), und so wird dann etwa 1—2 cm nach der Flamme zu die zur Fixierung nötige Stelle gefunden, wo die Temperatur  $120^{\circ}$  beträgt. Hier werden die lufttrocknen Deckgläschen, mit der bestrichenen Seite nach unten, dem Einfluß der Erhitzung ausgesetzt. Die Dauer derselben hängt wesentlich von der Färbung ab, die angewendet werden soll. Sie beträgt bei der EHRlichSchen Triacidfärbung etwa 5—10 Minuten, bei Anwendung der Methylenblau-Eosin-Färbung 2 Stunden (EHRlich, nach Angabe von REINBACH). RUBINSTEIN empfiehlt für die Triacidfärbung zur Fixierung eine Temperatur über  $120^{\circ}$  und zwar soll die Fixierung des Deckglastrockenpräparates an der Stelle des Kupferstreifens vorgenommen werden, wo ein aufgebrachtter Wassertropfen nicht mehr siedet, sondern als runde Kugel auf dem Streifen tanzt (sogenannter sphäroidaler Zustand). An dieser Stelle fixiert man das lufttrockene Deckglas 5—10—20 Sekunden.

2. Man bringt die lufttrocknen Deckgläschen für  $\frac{1}{2}$ —2 Stunden in ein Gemisch von Äther und absol. Alkohol zu gleichen Teilen oder in reinen absoluten Alkohol (NIKIFOROFF) oder in absoluten Methylalkohol (1—5 Min.) oder in reines Aceton (5 Min.).

B. In manchen Fällen empfiehlt sich die Fixierung der noch feuchten, auf dem Deckgläschen befindlichen Schicht mittelst einer der oben angegebenen Fixierungsflüssigkeiten, am besten ist dazu Sublimat, Formalin, ZENKERSches, HELLYSches oder ORTHSches Gemisch oder FLEMMINGSches Chromosmiumgemisch geeignet. Die so fixierten Präparate werden nach der Fixierung ausgewässert, event. mit Alkohol nachbehandelt und gefärbt.

Sehr schöne Resultate gibt die WEIDENREICHsche Fixierungsmethode. In eine nicht zu große Glasdose gibt man 5 ccm einer 1 proz. Lösung von Überosmiumsäure und fügt dazu 10 Tropfen Eisessig. Man legt einen gut gereinigten Objektträger auf die Glasdose und setzt ihn, nachdem man das Ganze mit einer Glasglocke bedeckt hat, 2 Minuten lang den Osmiumdämpfen aus. Nun streicht man sofort einen Blutstropfen in der angegebenen Weise auf der den Dämpfen zugekehrt gewesenen Seite des Objektträgers aus und läßt auf die beschickte, noch feuchte Seite noch eine weitere Minute die Osmiumdämpfe einwirken. Hierauf zieht man den Objektträger 5 mal durch die Flamme und übergießt ihn nach dem Erkalten mit einer sehr dünnen — ganz hellroten — Lösung von übermangansaurem Kali, die man etwa 1 Minute einwirken läßt. Nun spült man ihn mit gewöhnlichem Wasser ab und trocknet mit Fließpapier. Die Blutkörperchen sind ausgezeichnet fixiert, ebenso die Blutplättchen.

Von anderen Methoden, die zur Fixierung der Deckglasrockenpräparate angegeben sind, seien hier noch folgende erwähnt:

Fixierung in einem Gemisch von reinem Formalin (40 Proz. Formaldehyd) 1 Teil, absolutem Alkohol 10 Teile, 5—10 Minuten.

Nach PAPPENHEIM ist es mitunter empfehlenswert, die in der Hitze fixierten Deckglaspräparate durch kurzes Eintauchen in konzentrierte wässrige Sublimatlösung nachzufixieren. Abspülen in Wasser. Färben.

Auch Formalindämpfe kann man zur Fixierung von Deckglasrockenpräparaten benutzen.

Anm. Eine Reihe anderer Methoden zur Blutuntersuchung übergehe ich hier, da sie Vorteile vor den eben besprochenen Methoden kaum besitzen. Die BRONDISCHE Methode, Blut in Schnitten zu untersuchen, ist umständlich und gibt keine besseren Resultate als das EHRLICHSCHE Verfahren; das Gleiche gilt von der Methode von RINDFLEISCH, der das mit irgend einer Flüssigkeit fixierte Blut auf mit Glycerin bestrichenen Glasplatten ausbreitet, und von dem von MÜLLER angegebenen Verfahren, nach dem die Deckglaspräparate auf kurze Zeit in dünne Celloidinlösung eingetaucht werden.

Für die Beurteilung der am gefärbten Blutpräparat hervortretenden Einzelheiten sei zur Orientierung Folgendes vorausgeschickt:

Nach EHRlich unterscheidet man je nach der Größe der Zellen und der Form und der Färbbarkeit der Kerne im allgemeinen 6 Leukocytenarten:

1. Kleine Lymphocyten: kleine runde Zellen, die durchweg kleiner sind als rote Blutkörperchen. Sie besitzen einen großen runden, intensiv färbbaren Kern, der von einem schmalen, basophilen Protoplasmaleib umgeben wird, der mitunter Granula aufweist, die mit Azur färbbar sind.

2. Große Lymphocyten: größere, einkernige Zellen, welche die roten Blutkörperchen an Größe erreichen oder übertreffen. Der Kern ist rund oder oval und meist weniger stark färbbar als der der kleinen Lymphocyten und wird von einem etwas breiteren, blassen, basophilen, mitunter Azurkörner enthaltenden Protoplasmaleib umhüllt.

3. Große mononukleäre Zellen: Elemente, etwa von der doppelten bis dreifachen Größe eines roten Blutkörperchens, häufig oval mit einem großen, plumpen, runden, unregelmäßig konturierten Kern, der im Gegensatz zu den bisher erwähnten, schwach färbbar ist. Protoplasma reichlich, unter normalen Verhältnissen ohne Körnung.

4. Übergangsformen: Elemente, ebenso groß, mitunter etwas kleiner als die unter 3. genannten, mit einem Kern, der mehr oder minder eingebuchtet und gelappt ist und sich sehr stark färbt. Das Protoplasma zeigt feine neutrophile Körnung, die manchmal nur an einer Seite des Kerns liegt.

5. Polynukleäre Zellen: Elemente, annähernd ebenso groß wie die vorigen, mit mehreren (3—4) kleinen Kernen oder einem einzigen zerklüfteten Kern. Das Protoplasma mit dichter, sehr feiner neutrophiler Körnung.

6. Grobgranulierte, sogenannte eosinophile Leukocyten gleichen den polynukleären Zellen, nur ist ihr Protoplasma von glänzenden, sich mit Eosin leicht färbenden Körnern durchsetzt: ihr Kern ist etwas weniger intensiv färbbar als der der polynukleären Zellen.

Bezüglich der im Protoplasma der Leukocyten vorkommenden Körnung unterscheidet EHRlich  $\alpha$ -,  $\beta$ -,  $\gamma$ -,  $\delta$ - und  $\varepsilon$ -Granulationen.

Die  $\alpha$ -Granulation (eosinophile), grobkörnig, nimmt aus einem Gemisch von sauren, neutralen und basischen Farben die sauren auf (acidophile).

$\beta$ -Granulation (amphophile), ist mit sauren und basischen Farben tingierbar.

$\gamma$ -Granulation (Mastzellengranulation) färbt sich nur mit basischen Farben (basophil), mit blauen Farbstoffen (Thionin, Methylenblau), die eine Spur Azur enthalten metachromatisch-rotviolett.

$\delta$ -Granulation, feiner als die Körnung, ist ebenfalls basophil. Sie kommt in mononukleären Zellen vor.

$\varepsilon$ -Granulation (neutrophile Körnung) nimmt aus einem Farbgemisch nur die neutrale Farbe auf. Die Zellen, in denen sie liegen, sind gewöhnlich polynukleär.

#### Zur Färbung empfehlen sich folgende Methoden:

1. Färbungen mit Hämatoxylin und Eosin, wie sie oben angegeben wurden. Man kann auch nach EHRlich die Hämatoxylin- und Eosinfärbung zu einer Simultanfärbung kombinieren und verfährt dabei folgendermaßen:

Der gut ausgereiften EHRlich'schen Hämatoxylinlösung (S. 91) wird 1 Proz. Eosin hinzugefügt. Die fixierten Deckgläschen werden in dieser Mischung mindestens 3—5 Stunden, besser 12—24 Stunden gefärbt und nach gründlichem Auswaschen in Wasser und vorsichtigem Abtrocknen in Balsam eingelegt.

Die roten Blutkörperchen sind eosinrot, etwa in ihnen enthaltene Kerne tief schwarzblau gefärbt. Die Kerne der kleinen Lymphocyten erscheinen in etwas hellerer Nuance als die der Erythrocyten, ihr Protoplasma ist farblos. Die Kerne der polynukleären Leukocyten sind dunkellila, ihr Protoplasma hellbläulich gefärbt. Die eosinophilen Granulationen erscheinen leuchtend rot.

2. Methylenblaufärbungen und zwar entweder mit 1 prozent. wässriger Methylenblaulösung 3—5 Min. oder mit LÖFFLER'schem Methylenblau (s. S. 97) 5—10 Sek. In beiden Fällen nach der Färbung Abspülen in Wasser. Trocknen. Balsam.

Man erhält sehr scharfe Kernfärbungen. Die Polychromasie und die basophile Granulation der roten Blutkörperchen wird mit keiner anderen Methode so scharf wie mit der isolierten Methylenblaufärbung dargestellt. Die normalen Erythrocyten sind schwach grünlich, die polychromatischen hellblau bis dunkelblau (je nach dem Grade der Polychromasie) gefärbt. Ferner tritt, besonders bei etwas stärker erhitzten Präparaten, das basophile Protoplasmaretikulum der Leukocyten außerordentlich deutlich hervor (NÄGEL). Die Plasmazellen sind tiefblau gefärbt.

3. Methylenblau-Eosinfärbungen. Aus der großen Anzahl

von Färbemethoden, die in dieser Hinsicht angegeben worden sind, erwähne ich hier nur die Methode von MÜLLERN, die nach NÄGELIS Erfahrungen, mit denen auch die meinen übereinstimmen, von allen das Beste leistet. Man braucht dazu folgende Lösungen:

- |                            |            |
|----------------------------|------------|
| a) Eosin, französisch rein | 1,0 g      |
| Alkohol absol.             | 140,0 ccm  |
| Aq. dest.                  | 60,0 „     |
| b) Methylenblau B pat.     | 0,5 g      |
| Aq. dest.                  | 200,0 ccm. |

Es ist am praktischsten sich beide Lösungen in Tropfgläschen, die beide möglichst gleich große Tropfen geben, aufzubewahren. Man verfährt folgendermaßen:

1. Fixierung des Ausstrichpräparates in reinem Methylalkohol 3 Min.
2. Direkte Übertragung in die Eosinlösung (a) 3 bis höchstens 5 Minuten.
3. Abspülen in destilliertem Wasser (Brunnenwasser ist weniger gut).
4. Abtrocknen zwischen Fließpapier.
5. Einlegen in eine sorgfältig abgemessene und gut verrührte Mischung von Methylenblaulösung (b) 20 Tropfen und Eosinlösung (a) 10 Tropfen auf eine halbe bis höchstens eine Minute.
6. Rasches und kurzes Abspülen in destilliertem Wasser und rasches Trocknen zwischen Fließpapier oder über der Flamme. Balsam.

Die Eosinlösung soll nicht zu alt sein, dagegen färben ältere Lösungen von Methylenblau im allgemeinen besser. Am besten sind nach v. MÜLLERN Präparate zur Färbung geeignet, die ein bis zwei Tage alt sind, ältere Präparate zeigen leicht Plasmafärbung, auch ist in ihnen die Färbung der neutrophilen Granulation nicht mehr so schön. Zu achten ist darauf, daß nach der Färbung in Methylenblau-Eosin (5) nur kurz abgespült und rasch getrocknet wird, weil sonst durch die Einwirkung des Wassers leicht den Kernen zu viel Methylenblau entzogen wird. Wenn sich die Kerne schlecht färben, so liegt das an zu kurzer Fixierung.

Die Kerne sind blau, die roten Blutkörperchen rot, die eosinophilen und die neutrophilen Granulationen ebenfalls rot gefärbt.

4. Färbung mit eosinsaurem Methylenblau nach MAY-GRÜNWARD, JENNER.

Den dazu nötigen Farbstoff bezieht man am besten von Grübler. Will man ihn sich selbst bereiten, wozu ich nicht raten möchte, so verfährt man folgendermaßen:

Ein Liter 1 promill. wässrige Lösung von Eosin wird mit einem Liter 1 promill. Lösung von Methylenblau medic. gemischt und nach einigen Tagen mit Hilfe der Saugpumpe filtriert. Das Filter wird mit kaltem dest. Wasser so lange gewaschen, bis das Filtrat ungefärbt bleibt. Der Filterrückstand bildet nach dem Trocknen eine dunkle abblätternde Masse, den eigentlichen Farbstoff.

Man stellt sich eine konzentrierte Lösung des Farbstoffes in Methylalkohol her und verwahrt sie in einem weiten, gut verschließbaren Standglas auf.

Die Färbung wird in folgender Weise vorgenommen:

1. Die Präparate werden unmittelbar nach dem Antrocknen der möglichst dünnen Blutschicht unmittelbar (also ohne vorherige Fixierung) in die in einem gut verschließbaren Blockschälchen befindliche Farblösung auf 2—3 Minuten eingelegt.
2. Die in dem Blockschälchen befindliche Farblösung wird auf das doppelte Volumen mit dest. Wasser verdünnt und die Färbung 5—15 Minuten fortgesetzt.
3. Abspülen mit dest. Wasser.
4. Abtupfen mit Fließpapier und Trocknen bei gelinder Wärme. Einschliessen in neutralen Kanadabalsam.

„Die roten Blutkörperchen sind hellrot, die Kerne der Leukocyten blaßblau, Kernkörperchen differenziert, die  $\alpha$ -Granula tiefrot,  $\gamma$ -Granula tiefblau und in einer Weise deutlich als scharfe ovale Körperchen in der Zelle erkennbar, wie bei keiner anderen Methode. Die Kerne der Mastzellen heben sich trotz blaßblauer Färbung sehr deutlich ab. Die  $\varepsilon$ -Granula sind als sehr feine hellrote Körnchen auf ungefärbtem Grunde schön dargestellt, ebenso, wenn auch undeutlicher, die blaue feine Granulierung der Übergangszellen. Die Kerne der Erythroblasten sind tiefblau gefärbt, die Blutplättchen blaßblau.“

ASSMANN empfiehlt für die MAY-GRÜNVALDSche Färbung folgende Methode:

1. Übergießen des eben lufttrocken gewordenen, unfixierten Ausstrichs mit 40 Tropfen der methylalkoholischen Farblösung im PETRI-Schälchen, so daß die Lösung nicht über den Rand des Objektträgers überläuft.

2. Nach  $\frac{1}{2}$  Minute Übergießen mit 20 ccm destillierten Wassers, dem 5 Tropfen einer 1 prozent. Kaliumcarbonicum-Lösung zugesetzt wurden. 1 Minute langes Färben in der gleichmäßig klaren, von Niederschlägen freien Lösung.

3. Herausnehmen, kurzes Abspülen in destilliertem Wasser, Abtrocknen mit Fließpapier.

5. Färbung nach GIEMSA mit methylenazurhaltigem Methylblau-eosin. Die Farblösung ist von Grübler zu beziehen.

Die sehr dünn ausgestrichenen lufttrocknen Präparate werden in Alkohol absol. oder in einem Gemisch von Alkohol absol. und Äther ca. 20 Min. fixiert.

1. Färbung in der verdünnten (1 Tropfen Farblösung auf 1 cem Wasser) und stets frisch, unmittelbar vor der Färbung zu bereitenen Farblösung 10—30 Min. oder länger.

2. Gründliches Abspülen in Wasser 5—10 Min.

3. Trocknen mit Fließpapier (ja nicht über der Flamme, da dabei die Azurfärbung verloren gehen würde).

4. Einschluß in neutralem Kanadabalsam oder in Cedernholzöl.

Die Kerne sind dabei blaurot, die basophilen Granula der Leukozyten und der roten Blutkörperchen bläulich, die eosinophilen rot, die neutrophilen rotviolett, die Blutplättchen purpurrot gefärbt. Das basophile Protoplasma der Lymphocyten tiefblau.

6. Panoptische Färbung nach PAPPENHEIM. Sie stellt eine Kombination der MAY-GRÜNVALDSchen Färbung mit der GIEMSA'schen dar und gibt außerordentlich instruktive Präparate. Man erhält dabei eine gute Darstellung der azurphilen Substanz auch des Protozoenchromatins, aber mit gleichzeitiger tadelloser Färbung des Hämoglobins, sowie der eosinophilen und neutrophilen Granulationen der Leukozyten. Das Färbeverfahren ist folgendes:

1. Färbung des lufttrockenen Deckgläschens durch MAY-GRÜNWALD-lösung etwa 3 Minuten.

2. Durch Zufügung von 2—3 Tropfen Aq. dest. Einleitung der MAYfärbung, die zuerst den rein rosa farbenen Untergrund der eosin-gefärbten Erythrocyten liefert. Färbungsdauer 3—4 Minuten.

3. Abgießen der MAYlösung und Zufügung der GIEMSA-lösung (etwa 3 Tropfen Stammlösung auf 2—3 cem Aq. dest.). Färbungsdauer 4—5 Minuten.

4. Kräftiges Abspülen in Aq. dest. Trocknen (nicht über der Flamme). Einbetten.

#### **Triacidfärbung nach Ehrlich:**

Die Farblösung ist von Grübler zu beziehen und darf vor dem Gebrauch weder umgeschüttelt noch filtriert werden, den zur Färbung nötigen Farbstoff entnimmt man vorsichtig mit einer reinen Pipette. Die Färbung hat ihren Namen daher, weil die drei basischen Gruppen des in der Lösung enthaltenen Methylgrüns mit den beiden sauren Farbstoffen Orange G und Säurefuchsin gesättigt sind.

Die Präparate werden am besten in der Hitze in der Weise fixiert, daß man sie auf 30 bis höchstens 45 Sekunden auf jene



Stelle der erhitzten Kupferplatte mit der beschickten Seite nach unten gerichtet legt, wo ein aufgebrachtter Wassertropfen in den sphäroidalen Zustand gelangt (s. o. S. 182). Man bringt mit der Pipette eine genügende Menge Farbstoff auf das Deckglas oder man bringt auf einen Objektträger einen Tropfen Farblösung und legt das Deckglas mit der beschickten Seite vorsichtig darauf. Man färbt 5—7 Minuten, spült gründlich in destilliertem Wasser ab, trocknet mit Fließpapier und schließt die völlig trocknen Präparate in Kanadabalsam ein.

Die Methode verläuft also kurz zusammengefaßt folgendermaßen:

1. Fixieren der lufttrocknen Präparate in der Hitze (s. o.).
2. Färben mit dem mittelst der Pipette aufgebrachtten Farbstoff 5 Min.
3. Gründliches Abspülen in dest. Wasser, bis keine Farbe mehr abgegeben wird.
4. Trocknen zwischen Fließpapier. Balsam.

Die Kerne sind grünlich-bläulich, aber schwach gefärbt, die eosinophilen Granulationen leuchtend kupferrot, die neutrophilen staubartig fein, violettrot, die roten Blutkörperchen orange. Die basophilen Körner der Leukocyten und Erythrocyten sind nicht gefärbt aber können als ungefärbte glänzende, runde Löcher erkannt werden. Das Protoplasma der Lymphocyten und der großen mononukleären ist ungefärbt.

Um eine bessere Kernfärbung zu erzielen, kann man noch eine nachträgliche Methylenblaufärbung anschließen.

**Pyronin-Methylgrünfärbung nach Pappenhain** s. S. 124.

Man färbt 3—4 Minuten und spült in Wasser ab. Das Protoplasma der Lymphocyten ist leuchtend rot gefärbt, ihre Kerne blaugrün. (Zusammensetzung der Farblösung s. S. 124.)

## II. Färbemethoden zur Darstellung der Ehrlichschen Granula.

### a) Eosinophile Körnung ( $\alpha$ -Granulation)

wird gefärbt:

1. Durch die EHRLICHSche Hämatoxylin-Eosinfärbung.
2. Durch Färbung mit 0,5 proz. alkoholischer oder wässriger Eosinlösung 1 bzw. 10 Minuten (keine Kernfärbung).
3. Durch das dreifache Glyzeringemisch:

Eosin	
Indulin	
Aurantia $\bar{a}\bar{a}$	2,0 g
Glyzerin	30,0 ccm

Man läßt die Deckglaspräparate 12—24 Stunden auf dem Gemisch schwimmen, spült in Wasser ab und schließt die abgetrockneten Präparate in Balsam ein.

Die eosinophilen Granulationen sind rot, die roten Blutkörperchen orange, die Leukocyten grau, ihr Kern schwärzlichblau gefärbt.

Um die eosinophilen Zellen mit  $\alpha$ -Granulation sicher von den sogenannten pseudoeosinophilen, bei Tieren vorkommenden, zu unterscheiden, ist es nötig, daß man noch mit anderen sauren Farben färbt; die Diagnose, daß tatsächlich eosinophile Zellen vorliegen, wird gesichert, wenn sich die betreffenden Granulationen färben:

- in Eosinglyzerin,
- in gesättigtem Indulinglyzerin,
- in gesättigter wässriger Lösung von Orange.

#### b) Färbung der basophilen Granulationen.

( $\gamma$ - und  $\delta$ -Granulationen.)

Die  $\gamma$ -(Mastzellen-)Granulationen sind grobkörnig, die  $\delta$ -Granulationen dagegen feinkörnig. Beide färben sich mit den gewöhnlichen kernfärbenden Anilinfarben. Die Zellen mit  $\gamma$ -Granulation finden sich im normalen menschlichen Blut nicht. Sie treten aber zahlreich im leukämischen Blut auf.

Zur Darstellung der  $\gamma$ -Granulationen dient nach EHRlich folgende Lösung:

Alkohol absol.	50,0 ccm
Aq. dest.	100,0 „
Eisessig	12,5 „
Dahlia bis zur Sättigung.	

Man färbt 4—6 Stunden, spült in Wasser ab und entfärbt in Alkohol, bis keine größeren Farbstoffwolken mehr abgegeben werden.

Die Kerne sind dunkelblau, die  $\gamma$ -Granulation dunkelviolet.

Um eine recht distinkte Kernfärbung zu erzielen, färbt man nach dem von WESTPHAL angegebenen Verfahren mehrere Stunden in folgender Lösung:

Alaunkarmin	100,0 ccm
Glyzerin	100,0 „
stark dahliahaltiger Alkohol	100,0 „
Eisessig	20,0 „

Abspülen in Wasser. Trocknen. Balsam.

Mastzellengranulation rotviolett. Kerne blau bis violett.

Eine gute Färbung der  $\gamma$ -Granulation erhält man auch mit älterem LÖFFLERSchen Methylenblau, Thionin oder UNNAS polychromen Methylenblau, durch das sie bei Differenzierung mit schwach angesäuertem Wasser rotviolett gefärbt wird, ferner mit der

#### Methylenblaujodfärbung nach TÜRK.

1. Man fixiert in der Hitze bei 120° oder in Methylalkohol.
2. Färbung mit 1proz. Methylenblaulösung in 50proz. Alkohol unter vorsichtigem Erwärmen bis zur ersten Dampfbildung.
3. Erkaltenlassen. Kurzes Abspülen in Wasser.
4. Einlegen in LUGOLSche Lösung auf 1/2 Minute.
5. Sehr rasches Abspülen in Wasser. Trocknen.
5. Einbetten in Jodgummisirup (Jod. pur. 1,0, Kal. jod. 3,0, Aq. dest. 100,0, Gummi arabic. q. s. bis zur Sirupkonsistenz).

Mastzellen tief schwarz. Erythrocyten dunkelgrün. Neutrophile und eosinophile Granula mitunter gelblich.

Die feinkörnige  $\delta$ -Granulation färbt man mit konzentrierter wässriger Methylenblaulösung 10—15 Minuten, spült in Wasser ab, trocknet und schließt in Balsam ein. Sie findet sich besonders in den mononukleären Übergangsformen (s. oben Nr. 4).

c) Färbung der neutrophilen ( $\epsilon$ -)Granulationen

am besten mit EHRLICHS Triacidlösung, aber auch nach GIEMSA oder MAY-GRÜNWARD.

d) Färbung des basophilen Protoplasmas der Lymphocyten,

sowie der basophilen Granulierung und Polychromasie der roten Blutkörperchen.

Am besten ist einfache Methylenblaufärbung (s. o. S. 185, 2). Man erhält dabei auch besonders bei stärkerer Hitzefixation eine vorzügliche Darstellung des basophilen Protoplasmaretikulums der Leukocyten.

Ferner ist zur Färbung des basophilen Lymphocytenprotoplasmas die PAPPENHEIMSche Pyronin-Methylgrünfärbung zu empfehlen. Hierbei ist aber zu bemerken, daß die dabei resultierende intensive Rotfärbung des Protoplasmas keineswegs die Lymphocytennatur der betreffenden Zellen sicher beweist, da auch das Protoplasma der Sarkomzellen, der Plasmazellen, der kleinen Myeloblasten und der stark polychromatischen Erythroblasten sich intensiv rot färben. (NÄGELI.) Auch sämtliche Nukleolen werden dabei rot gefärbt.

Um die Lymphocyten sicher an den in ihnen enthaltenen Granulationen zu identifizieren, dient die SCHRIDDESche Modifikation der ALTMANNSchen Methode (s. o. S. 121).

e) Um die Zellen der myeloischen Reihe (Myelocyten, Myeloblasten) von der der lymphocytären Reihe (große Lymphocyten, Lymphoblasten) zu unterscheiden, empfiehlt W. SCHULTZE die Indophenolblau-Oxydasereaktion s. S. 122.

f) Zur Färbung der Blutplättchen dient die GIEMSAsche Färbung, bei der sie eine rotviolette Färbung annehmen.

Um in Schnittpräparaten aus den blutbildenden oder anderen Organen die Blutzellen und die in ihnen enthaltenen Granula darzustellen, sind zwar zahlreiche Methoden angegeben worden, keine aber gewährleistet absolut sichere und schöne Resultate. Es liegt dies nach meinen Erfahrungen häufig weniger an den Methoden als solchen, als vielmehr am Material, das sich je nach der Zeit, die seit dem Tode und dem Einlegen in entsprechende Fixierungsflüssigkeiten vergangen ist, gegenüber den Färbungen verschieden verhält. Je lebensfrischer ein Objekt fixiert wird, desto mehr kann man auf das Gelingen der Färbung rechnen.

Zur Fixierung ist MÜLLER-Formalin, ZENKERSche oder HELLYSche Flüssigkeit sowie Pikrinsäuresublimat (gleiche Teile konzentrierter wässriger Sublimat- und konzentrierter wässriger Lösung von Pikrinsäure) oder Formalin zu empfehlen. Zur Färbung haben sich folgende Methoden am meisten bewährt:

A. Nach SCHRIDDE: Fixierung beliebig, am besten in MÜLLER-Formalin. Einbettung in Paraffin, sehr dünne Schnitte, nicht über 5  $\mu$ . Aufkleben der Schnitte mit Kapillarattraktion oder nach der japanischen Methode.

1. Man färbt die Schnitte 20 Minuten bis 24 Stunden in einer Farblösung, die man sich in der Weise herstellt, daß man zwei Tropfen GIEMSALösung auf 1 ccm destill. Wasser gibt. Die Lösung ist jedesmal frisch herzustellen.

2. Sorgfältiges Differenzieren in Leitungswasser.

3. Abtrocknen mit Fließpapier.

4. Übertragen in Aceton purissim. (Kahlbaum), in dem keine Farbstoffwolken abgehen dürfen. Ist letzteres der Fall, so ist das Aceton nicht frei von Säure, die bei dieser Methode auf das peinlichste vermieden werden muß, da sich sonst die neutrophilen Granula entfärben.

5. Übertragen in reines, säurefreies Xylol und Einschluß in neutralen Balsam oder optisches Cedernholzöl.

Die neutrophilen Granula sind in einem violettroten Ton gefärbt, die eosinophilen rot, manchmal leicht schmutzigrot, die Mastzellenkörner tief dunkelblau. Die Kerne weisen eine blaue, das Bindegewebe eine blaßrote, die roten Blutkörperchen eine grasgrüne, die Blutplättchen eine purpurrote Färbung auf. Fibrin rosa.

Die Methode muß, um gute Resultate zu geben, sorgfältig eingeübt werden. Ich habe, besonders wenn ich 12—24 Stunden färbte und nach der Färbung längere Zeit in Leitungswasser differenzierte, fast ausnahmslos gute Resultate damit erzielt. Man achte darauf, daß die Schälchen, die man dabei benutzt, absolut säurefrei sind.

B. Nach ZIELER verfährt man folgendermaßen:

1. Fixierung in ZENKERSchem Gemisch oder MÜLLER-Formalin. Einbettung in Paraffin. Schnitte können bis 15  $\mu$  dick sein.

2. Färbung 2—3 Minuten in einer konzentrierten Lösung des MAY-GRÜNWALDSchen Farbstoffs (von Grübler zu beziehen) in reinem Methylalkohol. Die Lösung darf weder filtriert noch umgeschüttelt werden. Am besten entnimmt man die zur Färbung nötige Menge Farblösung aus den obersten Schichten mittelst Pipette.

3. Gründliches Abspülen in destill. Wasser, bis die Schnitte einen rötlichen Farbenton zeigen.

4. Übertragen in reines, säurefreies Aceton, in dem feine blaue Farbstoffwolken abgehen.

5. Aufhellen in reinem Xylol und Einlegen in säurefreien Balsam.

Die Granulafärbung ist wie bei dem SCHRIDDESchen Verfahren. Die roten Blutkörperchen sind je nach der Intensität der Färbung

blaßgrünlich bis tieforange, das Bindegewebe rosa bis blaßrot, das Protoplasma der Gewebszellen meist lebhaft rosarot, die Muskulatur rot bis violett, die Schleimzellen blaßblau, der Schleim intensiv blau, das Fibrin leuchtend rosarot gefärbt. Daneben färben sich, übrigens auch bei der SCHRIDDESchen Methode, sämtliche Bakterien und, wie ich hinzufügen möchte, auch pathogene Protozoen.

C. Nach ASSMANN: Fixierung in MÜLLER-Formalin oder ZENKER. Dünne Paraffinschnitte.

1. Man bringt auf die Schnitte 40 Tropfen des von Grübler zu beziehenden MAY-GRÜNVALDSchen Gemisches und färbt mehrere Stunden in gut zugedeckter Schale.

2. Übergießen mit 20 ccm destill. Wasser, dem 5 Tropfen 1 promillige Essigsäurelösung zugesetzt sind. 15 Minuten.

3. Herausnehmen und sofortiges Einlegen in weitere 20 ccm destilliertem Wasser mit wieder dem gleichen Essigsäurezusatz. Sobald der rote Eosinton im Präparat schon makroskopisch deutlich zu erkennen ist, sind die Präparate herauszunehmen, sorgfältig mit destilliertem Wasser abzuspülen und mit Fließpapier abzutupfen.

4. Kurzes Entwässern in absolutem Alkohol, Xylol, Einbetten in neutralen Kanadabalsam.

Auch die EHRLICHsche Triacidlösung gibt mitunter bei in Sublimat fixierten Objekten gute Resultate (Färbung 5 Minuten, rasches Abspülen in destill. Wasser, schnelles Entwässern in Alkohol. Xylol. Balsam. Sollte die Differenzierung der einzelnen Elemente nicht scharf genug sein, so muß man mit stark verdünnter Essigsäure [1:3000] differenzieren). Zur Darstellung der eosinophilen Granula genügt bei Sublimat- oder Formalinpräparaten meist schon die Doppelfärbung mit Hämatoxylin und Eosin nach der S. 102 angegebenen Vorschrift.

Zum Nachweis der Blutplättchen in Gewebsschnitten möchte ich die SCHRIDDE-GIEMSA sche Färbung auf das Angelegentlichste empfehlen. Am besten habe ich sie in sehr dünnen Gefrierschnitten von Material, das in Formol oder MÜLLER-Formol fixiert und nach kurzem Auswässern in fließendem Wasser geschnitten wurde, bei 24-stündigem Färben und längerem Auswaschen in Wasser, darstellen können. Es ist mir ihre Färbung aber auch in Paraffinschnitten gelungen. Hauptfundort ist die Milz.

Anm. Untersuchung von Blutspuren zu gerichtlichen Zwecken.

In Flecken, in denen man Blut vermutet, muß man versuchen, die charakteristischen roten Blutkörperchen oder den Blutfarbstoff bezw. seine Derivate nachzuweisen.

Zum Nachweis der Blutkörperchen in eingetrockneten Flecken kratzt man entweder mit einer Präpariernadel oder einem spitzen Skalpell kleine Partikel-

chen ab und untersucht sie nach Zusatz eines Tröpfchens physiologischer Kochsalzlösung, oder man erweicht die Spur, wenn sie sich auf Kleiderstoffen oder Wäschestücken befindet, mit Kochsalzlösung (0,6 Proz.) und untersucht die ausgepreßte Flüssigkeit.

Ist die Spur älter, so gelingt es meist nicht, durch physiologische Kochsalzlösung die fest unter einander oder mit den Stoffasern verklebten roten Blutkörperchen zu isolieren. Man läßt dann auf abgeschabte Teile des verdächtigen Fleckes oder, nachdem man das Gewebe, auf dem die Spur haftet, zerzupft hat, auf dem Objektträger Macerationsflüssigkeiten einwirken, und zwar entweder:

konzentrierte Kalilauge (32,5 proz.), in der ohne jeden Zusatz untersucht wird, oder konzentrierte Cyankalium- oder Weinsäurelösung oder die PACINISCHE Flüssigkeit:

Sublimat . . . . .	1,0 g
Kochsalz . . . . .	2,0 „
Glyzerin . . . . .	100,0 ccm
Wasser . . . . .	300,0 „

oder die RAISSINSche Mischung:

Glyzerin	3,0 ccm
konz. Schwefelsäure (von 1,028 spez. Gew.)	1,0 „

Gelingt es nicht, rote Blutkörperchen zu finden, so versucht man den Blutfarbstoff entweder durch das Spektroskop bezw. Mikrospektroskop, oder durch Darstellung der Häminkristalle nachzuweisen.

Auf Grund eigener Erfahrungen möchte ich, falls die Isolierung roter Blutkörperchen aus Flecken, welche sich in Geweben finden, nicht gelingt, empfehlen, ein Stückchen des Fleckes herauszuschneiden, in Wasser aufzuweichen und mit Hämatoxylin zu färben. Nach der Färbung differenziert man in Salzsäurealkohol, wäscht gut in Wasser aus, färbt mit 1 promilliger Eosinlösung, wäscht gründlich in Wasser (3—6 Stunden) aus, bringt das Präparat auf  $\frac{1}{2}$  Stunde in Alkohol und dann wieder in Wasser. Nun zerzupft man das Gespinnst sehr fein, setzt etwas Glyzerin zu und untersucht die isolierten Fäserchen. Es gelingt dann häufig noch, die roten Blutkörperchen nachzuweisen; sehr schön treten auch die Kerne der Leukocyten durch ihre schwarzblaue Färbung hervor. Eventuell kann man ein Dauerpräparat anfertigen, indem man das Wasser durch Alkohol, letzteren durch Xylol verdrängt und in Balsam einschließt. Besonders empfehlen möchte ich dieses Verfahren in den Fällen, bei denen es sich um die Entscheidung handelt, ob Säugetier- oder Vogelblutkörperchen vorliegen, es treten dabei die Kerne der letzteren sehr scharf hervor.

In manchen Fällen kann es angebracht sein, Teile des verdächtigen Fleckes in Celloidin einzubetten, in Schnitte zu zerlegen und zu färben.

Auf den spektroskopischen Nachweis des Blutfarbstoffes kann hier nicht eingegangen werden, ebensowenig auf das von UHLENIUTH angegebene biologische Verfahren zur Unterscheidung von Menschen- und Tierblut.

Die Darstellung der Häminkristalle (TEICHMANNSCHE Blutkristalle) gelingt auf folgende Weise:

Man bringt einen Teil der von der Unterlage abgeschabten Substanz auf den Objektträger, gibt einen Tropfen Eisessig und eine Spur (kleinen Kristall) von Kochsalz oder besser Jodnatrium dazu, bedeckt das ganze mit einem Deckglas und kocht die braungefärbte Flüssigkeit vorsichtig über einer sehr kleinen

Spiritus- oder Mikrobrennerflamme ca. 10 Sek. lang ein- bis zweimal auf, wobei man die verdunstete Flüssigkeit durch Zusatz neuer ersetzen muß.

In dem Rückstand findet man dann die charakteristischen Häminkristalle (salzsaures Hämatin) in Form rhombischer Stäbchen, oder bei unvollkommener Kristallisation als hanfsamenkörnige Gebilde, die sich in Wasser, Äther und Alkohol nicht lösen.

Haftet die Spur sehr fest an der Unterlage (Kleiderstoffen, Wäschestücken usw.), so bringt man einen kleinen Teil davon auf einen Objektträger, deckt ein großes Deckglas darauf und läßt vom Rande des letzteren folgendes Gemisch zufließen:

Eisessig

Wasser

Alkohol  $\bar{a}\bar{a}$  1 ccm, versetzt mit

Jodwasserstoffsäure (spez. Gew. 1,5) 3—5 Tropfen.

Nun kocht man vorsichtig mit einer kleinen Spiritus- oder Mikrobrennerflamme ein- bis zweimal 10 Sek. lang auf.

Bei dieser Methode, die nach STRZYZOWSKI die sichersten Resultate gibt, erhält man große, schön ausgebildete schwarz gefärbte Häminkristalle.

Das oben angegebene Gemisch ist stets frisch zu bereiten. Die Jodwasserstoffsäure muß, um sie unzersetzt zu erhalten, in einer gut mit Glasstöpsel verschlossenen Flasche unter Lichtabschluß aufbewahrt werden.

Da fettige Substanzen die Entstehung der Häminkristalle hindern, so muß man eventuell die Spur mit Äther entfetten.

In verschimmelten Blutspuren oder solchen, die an eisernen Instrumenten, Sand, Kohle, Ton haften, ist die Darstellung der Kristalle meist nicht möglich.

### Knochenmark.

Zur frischen Untersuchung verwendet man kleine Partikelchen des aus einem Röhrenknochen durch Aufmeißelung gewonnenen Marks, die man vorsichtig zerzupft oder zwischen Deckglas und Objektträger zerquetscht. Bei spongiösen Knochen verfährt man besser in der Weise, daß man aus ihnen (am besten Rippe oder Sternum) durch festes Einschrauben in einen Schraubstock oder durch Zerbrechen den Knochenmarksaft herausquetscht.

Es empfiehlt sich in den meisten Fällen, neben den frischen Präparaten auch Deckglastrockenpräparate nach derselben Methode, wie sie oben für das Blut angegeben wurde, anzufertigen, nur ist es zweckmäßig, zu derartigen Präparaten vorwiegend rotes bzw. leukämisches Mark zu verwenden, da das Fett des fetthaltigen Marks das schnelle Trocknen, das zur Erreichung guter Resultate nötig ist, verhindert. Zur Erzielung guter Ausstrichpräparate leistet eine von HELLY angegebene, aber von EHRLICH stammende Methode gute Dienste: Man schneidet sich aus steifem Papier (Visitenkarte oder dergl.) kleine vierseitige  $\frac{1}{2}$  cm breite Stückchen, faßt sie an der einen Kante mit einer Pinzette, taucht mit der gegenüberliegenden Kante in das Mark ein

und streicht dann mit dieser Kante über ein Deckglas oder einen Objektträger. Ist man genötigt, fetthaltiges Mark zu untersuchen, so fixiert man am besten nicht durch Erhitzen, sondern in dem Äther-Alkoholgemisch (NIKIFOROFF), das entfettend wirkt. Sehr gute Resultate gibt auch die Seite 183 angegebene WEIDENREICHsche Blutfixierungsmethode.

Zur Färbung kommen sämtliche oben für die Bluttrockenpräparate besprochenen Methoden in Betracht.

Zur Untersuchung des Knochenmarks in Schnittpräparaten ist Härtung in Formalin (ARNOLD) und besonders Formalin-MÜLLER dringend anzuraten, ebenso gibt Sublimatlösung, ZENKERSches oder HELLYsches Gemisch, die Pikrinsäuresublimatlösung (gleiche Teile konzentrierter wässriger Sublimat- und Pikrinsäurelösung) und das CARNOYSche Gemisch häufig sehr gute Resultate; in manchen Fällen ist auch das FLEMMINGSche bzw. HERMANNsche Gemisch sowie die ALTMANNsche Methode heranzuziehen. Überhaupt empfiehlt es sich nach ARNOLD, nicht eine Methode allein anzuwenden. MÜLLERSche Lösung ist möglichst zu vermeiden, da sie die Kern- und Protoplasmastrukturen schwer schädigt.

Man unterwirft der Härtung kleine Würfel aus dem Mark der Röhrenknochen, deren Markhöhle man durch vorsichtiges Aufmeißeln oder Aufsägen eröffnet hat.

Zur Einbettung empfiehlt sich in erster Linie Paraffin; Celloidin ist, da man bei der Färbung vielfach mit Anilinfarben zu operieren hat, weniger anzuraten.

Die Färbung muß ebenfalls variiert werden.

Neben Hämatoxylin und Eosin ist besonders die SCHRIDDESche oder die ZIELERSche oder die ASSMANNsche Methode (s. S. 192 ff.) zu empfehlen. Ferner ist Safranin, Methylenblau-Eosin und die EHRLICHsche Triacidlösung (besonders bei Fixierung in Pikrinsäuresublimatlösung) anzuwenden. Auch das BIONDI-HEIDENHAINsche Dreifarbengemisch, die HEIDENHAINsche Eisenhämatoxylinfärbung sowie die ALTMANNsche Methode und die PAPPENHEIMSche Pyronin-Methylgrünfärbung (Plasmazellen) bei Alkoholhärtung, leisten mitunter gute Dienste. (Näheres s. in der Arbeit ARNOLD in Virch. Archiv Bd. 140 und 144; PAPPENHEIM, Virch. Arch. Bd. 157). Bei Fixierung in CARNOYSchem Gemisch ist Nachfärbung nach BIONDI-HEIDENHAIN und nach MAY-GRÜNWARD zu empfehlen.

Nach ASKANAZY färben sich die Osteoblasten und Ostoklasten mit basischen Anilinfarben außerordentlich intensiv. Besonders gute Resultate erhält man mit folgender Methode:

1. Härten in Alkohol oder Formalin.
2. Entkalken beliebig. — Einbetten in Celloidin.



3. Färben der Schnitte in LÖFFLERSchem Methylenblau 5—10 Min.

4. Abspülen in Wasser.

5. Differenzieren in Alkohol und Nachfärben in einem Gemisch von Anilinöl, Alkohol absol.  $\bar{a}\bar{a}$ , dem auf etwa 10 cem 2 Tropfen alkoholische Eosinlösung oder 2 Tropfen wässrige Orangelösung zugesetzt sind, 3—5 Min.

6. Abspülen in Alkohol resp. Anilinalkohol  $\frac{1}{2}$ —1 Min. (Effekt der Entfärbung ist unter dem Mikroskop zu kontrollieren).

7. Entwässern in Alkohol.

8. Xylol. Balsam.

Osteoblasten und Ostoklasten tiefblau, Zellkerne hellblau, rote Blutkörperchen und Knochensubstanz rot.

### Milz- und Lymphdrüsen.

Zur Untersuchung der frischen Organe empfiehlt sich die Herstellung von Abstrichpräparaten des Saftes, der nach Art der Deckglastrockenpräparate mittelst der beim Blut angegebenen Methoden untersucht werden kann.

Zur Härtung kommen Sublimat und Formalin bezw. Gemische derselben mit anderen Flüssigkeiten und Alkohol in Betracht. Für Untersuchungen, bei denen es auf möglichste Erhaltung der in den Lymphdrüsen- und Milzzellen enthaltenen Granula ankommt, sind die von SCHRIDDE, ASSMANN und ZIELER angegebenen Methoden heranzuziehen, ferner empfiehlt es sich die Fixierung entweder in Pikrinsäure-Sublimatlösung (gesättigte wässrige Pikrinsäure und gesättigte wässrige Sublimatlösung zu gleichen Teilen) oder in HELLYSchem Gemisch (s. S. 25) vorzunehmen. Die Fixierung wird am besten in der Wärme bei 37° vorgenommen. Bei beiden Fixierungsmethoden gründliches Auswässern und event. zur Entfernung von Niederschlägen Behandlung mit Jodalkohol, Färbung mit EHRLICHs Triacidlösung (s. S. 188). Eine gute Färbung der neutrophilen Granulationen erhält man hier nur dann, wenn alles Jod aus den Schnitten entfernt ist.

Ausschütteln oder Auspinseln der Schnitte ist besonders bei hyperplastischen Lymphdrüsen zu empfehlen. Einbettung in Paraffin oder Celloidin.

Zur Färbung dienen die beim Blut bezw. beim Knochenmark besprochenen Methoden.

Zur Darstellung des Retikulums eignen sich die von MALLORY angegebenen Methoden zur Darstellung der kollagenen Fasern (s. S. 139), besonders in der von WOOLEY angegebenen Modifikation (S. 140) sowie die Methode der Silberimprägnation von BIELSCHOWSKY-MARESCH (S. 142).

Literatur. ARNOLD, Zur Technik der Blutuntersuchung. Ztrbl. f. allgem. Path. Bd. 7. — Derselbe, Zur Morphologie und Biologie der Zellen des Knochen-

marks. Virch. Arch. Bd. 140 u. 144. — ASKANAZY, Basophiles Protoplasma der Osteoblasten, Ostoklasten und anderer Gewebszellen. Ztrbl. f. allgem. Path. Bd. 13. — ASSMANN, Über eine neue Methode der Blut- und Gewebsfärbung mit dem eosinsauren Methylenblau. Münch. med. Wochenschr. 1906. — Derselbe, Das eosinsaure Methylenblau und Methylenazur. Inaug.-Diss. Leipzig 1908. — BERCONZINI, Über das Vorkommen von granulierten basophilen und acidophilen Zellen. Anat. Anz. Bd. 6. — BETTMANN, Neutralrotfärbung der kernhaltigen roten Blutkörperchen. Münch. med. Wochenschr. 1901. — BIONDI, Neue Methode der mikroskopischen Untersuchung des Blutes. Arch. f. mikrosk. Anat. Bd. 29. — BIZZOZERO, Neue Untersuchungen über die Struktur des Knochenmarkes. Ibid. Bd. 35. — DEETJEN, Über Blutplättchen. Virch. Arch. Bd. 164. — EHRLICH, Beitrag zur Kenntnis der Anilinfärbungen. Arch. f. mikrosk. Anat. Bd. 13. — Derselbe, Morphologischer Beitrag zur Physiologie und Pathologie der verschiedenen Formen der Leukocyten. Zeitschr. f. klin. Med. Bd. 1. — Derselbe, Über die Bedeutung der neutrophilen Körnung. Charité-Anal. Bd. 10. — Derselbe, Farbenanalytische Untersuchungen des Blutes. Berl. 1891. — EHRLICH u. LAZARUS, Spezielle Pathologie und Therapie von Nothnagel. Bd. 8. — FOA, Neue Untersuchungen über die Bildung der Elemente des Blutes. Festschr. f. Virch. Bd. 1. — Derselbe, Beitrag zum Studium des Knochenmarks. Ziegl. Beitr. Bd. 25. — GRIESBACH, Zur Fixierung, Färbung und Konservierung der zelligen Elemente des Blutes. Zeitschr. f. wissenschaftl. Mikrosk. Bd. 7. — HARTWIG, Über die Farb-reaktion des Blutes bei Diabetes. Deutsch. Arch. f. klin. Med. Bd. 62. — HAYEM, Du sang et de ses altérations anatomiques. — Paris 1889. — HIRSCHBERG, Untersuchungen über die Jodreaktion des Blutes. — JENNER, A., A new preparation for rapidly fixing and staining blood. Lancet 1899. — KOBERT, Das Wirbeltierblut in kristallographischer Hinsicht. Stuttgart 1901. — v. LIMBECK, Klinische Pathologie des Blutes. 2. Aufl. Jena. — LÖWIT, Über Neubildung und Beschaffenheit der weißen Blutkörperchen. Zieglers Beitr. Bd. 10. — MAY u. GRÜNWARD, Beiträge zur Blutfärbung. Deutsch. Arch. f. klin. Med. Bd. 79. — MOSSE, Bemerkung zur Herstellung von Knochenmarksschnitten. Zentralbl. f. allgem. Path. Bd. 17. — MÜLLER, Die Methoden der Blutuntersuchung. (Zusammenfass. Referat.) Ibid. Bd. 3. — Derselbe, Zur Frage der Blutbildung. Sitzungsber. d. k. k. Akad. d. Wiss. Math.-naturw. Kl. Bd. 98. — NEUMANN, Über die Entwicklung der roten Blutkörperchen. Virch. Arch. Bd. 119. — NIKIFOROFF, Mikroskopisch-technische Notizen. Zeitschr. f. wissenschaftl. Mikrosk. Bd. 5. — PALLESKE, Eine neue Methode des Blutnachweises. Vierteljahrsschr. f. gerichtl. Med. Bd. 29. — PAPPENHEIM, Abstammung und Entstehung der roten Blutzellen. Virch. Arch. Bd. 145 u. 151. — Derselbe, Panoptische Universal-färbung für Blutpräparate. — PREISICH u. HEIM, Über die Abstammung der Blutplättchen. Virch. Arch. Bd. 178. — PRÖSCHER, Zur Blutfärbetechnik. Zentralbl. f. allgem. Path. u. path. Anat. Bd. 16. — PUCHBERG, Bemerkung zur vitalen Färbung der Blutplättchen mit Brillantkresylblau. Virch. Arch. Bd. 171. — REINBACH, Über das Verhalten der Leukocyten usw. Arch. f. klin. Chirurg. Bd. 44. — RÖMER, Die chemische Reizbarkeit der tierischen Zellen. Virch. Arch. Bd. 128. — ROSIN u. BIBERGEIL, Über vitale Blutfärbung. Zeitschr. f. klin. Med. Bd. 54. — Dieselben, Über die chromophoren Zonen bei der vitalen Blutfärbung. Berl. klin. Wochenschr. 1904 u. 1905. — Dieselben, Das Verhalten der Leukocyten bei der vitalen Blutfärbung. Virch. Arch. Bd. 178. — RUBINSTEIN, Zur Technik der Blutfärbung. Zeitschr. f. wissenschaftl. Mikrosk. Bd. 14. — RUSSEL, Beitrag zum Nachweis von Blut bei Anwesenheit anderer anorganischer

und organischer Substanzen in klinischen und gerichtlichen Fällen. Arch. f. klin. Med. Bd. 76. — SCHRIDDE, Die Darstellung der Leukocytenkörnclungen im Gewebe. Zentralbl. f. allgem. Path. Bd. 16. — Derselbe, Myeloblasten, Lymphoblasten und lymphoblastische Plasmazellen. Ziegl. Beitr. Bd. 41. — STRZYZOWSKI, Über die Ermittlung von Blut in Fäkalmassen usw. Therapeut. Monatsh. 1901. — TETTENHAMMER, Über die Entstehung der acidophilen Leukocytengranulation. Anat. Anz. Bd. 8. — UHLENHUTH, Über den Stand der forensischen Blutuntersuchung. Med. Klinik. Bd. I. — WEIDENREICH, Eine einfache Methode zur Darstellung von Bluttrockenpräparaten. Fol. Hämatol. 1906. — v. WILLEBRAND, Deutsch. med. Wochenschr. 1901. — ZIELER, Zur Darstellung der Leukocytenkörnclungen sowie der Zellstrukturen und der Bakterien im Gewebe. Zentrbl. f. allgem. Path. Bd. 17.

### B. Seröse Häute.

Härtung wird in Formalin, Sublimat bezw. Gemischen der letzteren mit MÜLLERScher Lösung oder Alkohol vorgenommen. Zur Einbettung dient Paraffin oder Celloidin.

Färbung mit kernfärbenden Mitteln bezw. Doppelfärbungen, eventuell Fibrinmethode oder Färbung mit NEUMANNscher Pikrokarmilösung.

Seröse Trans- und Exsudate untersucht man nach den oben über die Untersuchung von Flüssigkeiten angegebenen Methoden.

Zur Darstellung der Endothelien dienen die S. 109 u. 110 angegebenen Silbermethoden.

### C. Knochen.

Im unentkalkten frischen oder gehärteten Zustand setzt der Knochen der mikroskopischen Untersuchung beträchtliche Schwierigkeiten entgegen, doch darf man in Fällen, wo man Aufschluß über den Kalkgehalt erkrankter Teile zu gewinnen wünscht, die Untersuchung unentkalkten Knochens niemals unterlassen, da die Methoden, die zur Erkennung der Verkalkungsverhältnisse an völlig entkalkten Knochen angegeben sind, auf absolute Zuverlässigkeit keinen Anspruch machen können. Weiteres siehe später unter: Untersuchung des Knochens mit fraglichem Kalkgehalt.

Zur feineren histologischen Untersuchung und zur Gewinnung von größeren Übersichtspräparaten ist es notwendig, die Knochen zu fixieren und zu entkalken. Die Fixierung und Härtung geschieht vorwiegend in Formalin und MÜLLERScher Lösung; recht gute Resultate erhält man bei Kombination dieser beiden Flüssigkeiten, die man nacheinander einwirken läßt, besonders bleiben dabei die Zellstrukturen, die bei alleiniger Anwendung der MÜLLERSchen Lösung leicht geschädigt werden, gut erhalten. Auch tritt dabei nach Auswässern in Knochen, bei denen ein Umbau stattgefunden hat, schon

makroskopisch ein deutlicher Unterschied zwischen altem und neugebildetem (verkalktem) Knochengewebe insofern hervor, als ersterer gelb, letzterer grün gefärbt ist, bei heilender Rachitis ist die Zone der Knorpelverkalkung intensiv grün gefärbt. Für experimentelle Arbeiten und für Knochen von Neugeborenen und jungen Kindern ist auch die FLEMMINGSche Lösung heranzuziehen, die zugleich dünne Scheiben spongiösen Knochens entkalkt. Härtung in Alkohol und Sublimat geben bei Knochen von Erwachsenen ebenfalls gute Resultate, bei kindlichen Knochen mit noch knorpeligen Epiphysen sind sie weniger zu empfehlen, da sie auf den Knorpel außerordentlich schrumpfend wirken.

Bezüglich der Entkalkungsmethoden s. S. 34—42.

Völlig entkalkten kompakten Knochen kann man bei Nachhärtung in Alkohol ohne weiteres schneiden. Kompakte und spongiöse Knochen lassen sich mit dem Gefriermikrotom in Schnitte zerlegen, doch fallen dabei leicht die zwischen den Spongiosabalken gelegenen Markteile aus; es empfiehlt sich infolgedessen mehr, solche Knochen einzubetten.

Zur Einbettung verwendet man am vorteilhaftesten Celloidin, da die Paraffineinbettung die Knochen sehr spröde macht, höchstens bei MÜLLER-Präparaten gibt die Paraffineinbettung mitunter brauchbare Resultate. Knochenpräparate, bei denen es auf die Erhaltung feiner Strukturverhältnisse ankommt (Gehörorgan, Cortisches Organ) bettet man am besten vor der Entkalkung in Celloidin ein und entkalkt erst die in Celloidin eingeschlossenen Präparate (s. S. 35).

Zur Färbung empfiehlt sich besonders Hämatoxylin in Verbindung mit neutralem Karmin oder Eosin oder Orange-G. Man erhält so häufig sehr instruktive Bilder, bei denen sich, insbesondere bei MÜLLER-Präparaten, annähernd ein Überblick über die vor der Entkalkung kalkhaltigen und kalklosen Teile gewinnen läßt, welche letztere sich mit Karmin, Eosin oder Orange leuchtend rot bzw. gelb färben, während die vorher kalkhaltigen Abschnitte sich ablehnend gegen den sauren Farbstoff verhalten bzw. ihn weniger intensiv aufnehmen als die kalklosen. Ein sicheres Urteil über die Kalkverhältnisse erhält man dabei aber nicht. Der Knorpel zeigt kein konstantes Verhalten bei dieser Färbung. An jugendlichen Knochen nimmt die Grundsubstanz des ruhenden Knorpels meist keine oder nur eine blaßrote Farbe an. Die Wucherungszone dagegen erscheint meist intensiv dunkelblau gefärbt. Über die Verkalkungsverhältnisse des Knorpels geben die in Rede stehenden Färbungen an völlig entkalkten Knochen keinen Aufschluß. Die Knorpelreste in Spongiosabälkchen sind dunkelblau gefärbt.

Zur Erzielung einer distinkten Doppelfärbung mit Karmin ist es unbedingt notwendig, daß die mit Hämatoxylin gefärbten Schnitte

gründlich (6 Stunden) ausgewässert und mit stark verdünnter Ammoniakkarminlösung (etwa 6 Tropfen einer gut ausgereiften, alten Karminlösung auf 100 ccm Wasser) 6—12 Stunden nachgefärbt werden. Bei der Eosinnachfärbung läßt man die Schnitte nach der Behandlung mit Eosin 6—12 Stunden in Wasser und bringt sie erst dann in Alkohol. Man erhält dann (bei Formalin-, MÜLLER- und Sublimatpräparaten) eine sehr gute Differenzierung der roten Blutkörperchen und der im Mark enthaltenen eosinophilen Zellen.

Auch mittelst der VAN GIESONSchen Methode lassen sich sehr hübsche Bilder erzielen, in denen die einzelnen Gewebsbestandteile durch ihre verschiedene Färbung stark hervortreten. Ferner kann man auch Färbungen mit Anilinfarben (Methylenblau, Safranin) anwenden, besonders geben sie bei jugendlichen Knochen brauchbare Bilder, insofern der Knorpel in seinen verschiedenen Wachstumsverhältnissen und seinen Beziehungen zum Knochen deutlich differenziert wird.

### Untersuchung von Knochen mit fraglichem Kalkgehalt.

Rachitis, Osteomalacie, Ostitis deformans usw.

Handelt es sich um Untersuchung von Knochen mit fraglichem Kalkgehalt, so sind besondere Vorsichtsmaßregeln geboten, um das kalklose Gewebe von dem kalkhaltigen sicher zu unterscheiden. Die früher viel geübte Karminfärbung an entkalkten Knochen genügt zur Unterscheidung durchaus nicht. Sie bietet zur Erkennung des kalklosen Gewebes zu wenig Sicherheit und liefert keine so präzisen Resultate, um ein verlässliches Urteil über die Verschiedenheit der Kalkverteilung zu ermöglichen (POMMER).

Ein solches erhält man nur bei Untersuchung nicht- oder nur unvollkommen entkalkten Knochens. Ist der Kalkgehalt schon bedeutend herabgesetzt, so gelingt es meist ohne Schwierigkeiten mittelst eines scharfen Skalpells, eventuell mit dem Rasiermesser oder Gefriermikrotom Schnitte in einer für die mikroskopische Untersuchung genügenden Feinheit zu gewinnen. Bei kompakten festen Knochen muß man sich meist mit kleinen, verhältnismäßig dicken Schnitten begnügen, die aber meist nur zur orientierenden Untersuchung über den Kalkgehalt hinreichen. Aus spongiösen Knochen bricht man mit einer Pinzette kleine Knochenplättchen heraus. Erleichtert wird die Untersuchung, wenn man sowohl die Schnitte als auch die ausgebrochenen Knochenplättchen auf 5—10 Minuten in Ammoniakkarmin bringt und in angesäuertem Wasser abspült. Es erscheint dann das kalklose Gewebe meist rot gefärbt, während das kalkhaltige die Farbe nicht angenommen hat.

Für alle feineren Untersuchungen über Verkalkungs- und Entkalkungsprozesse ist dringend zu empfehlen, Präparate zu benützen, die in MÜLLERScher Lösung unvollständig entkalkt sind. Die Schnittpräparate von den auf diese Weise behandelten Objekten lassen die gleiche Differenz zwischen dem Aussehen der kalkhaltigen und kalklosen Knochenpartien ebenso erkennen, wie Präparate, die ohne jedwede Kalkentziehung hergestellt sind (POMMER), auch tritt die für rachitische Knochen so wichtige Knorpelverkalkung meist schon makroskopisch durch ihre intensive Grünfärbung in voller Deutlichkeit hervor.

Man bringt nach POMMER nicht allzu dicke (2—3—5 mm) Knochen-scheiben (die zur besseren Konservierung der Kerne in Formalin fixiert sein können) so lange in MÜLLERSche Lösung, die nicht allzu oft gewechselt werden darf, bis sie mit einem scharfen Rasiermesser eben gut, etwa wie hartes Holz, schneidbar geworden sind, wozu je nach der Dicke, Kompaktheit und Größe der Präparate einige Wochen bis 4 Monate und darüber erforderlich sind. Sind die Stücke genügend erweicht, so kann man sie nach Auswässern in Alkohol nachhärten und eventuell in Celloidin einbetten. In Schnittpräparaten hebt sich die verkalkte Knochensubstanz durch ihr starr glänzendes Aussehen scharf von den kalklosen Knochenpartien ab, die bei Untersuchung in Wasser oder anderen schwach brechenden Medien die fibrilläre Struktur deutlich wahrnehmen lassen; auch ungleichmäßig körnig-krümlig verkalkte Stellen sind leicht zu erkennen; gerade an solchen Stellen treten die v. RECKLINGHAUSENSchen Gitterfiguren, die auch bei unvollständig entkalkten Knochen dargestellt werden können, deutlich hervor.

Färbungen mit Karmin sind zwar entbehrlich, aber doch mitunter wünschenswert, weil dadurch zarte, kleine kalklose Teile leichter auffindbar sind und die Schnitte sehr an Übersichtlichkeit gewinnen (POMMER). Man färbt in ganz dünnen Lösungen von Ammoniakkarmin (6 Tropfen auf 100 ccm Wasser) 6—12 Stunden und länger und untersucht in einem schwach brechenden Medium (Wasser, Glycerin, Kalium aceticum). Sehr instruktive Bilder erhält man bei Doppelfärbungen mit Hämatoxylin und Ammoniakkarmin, Eosin oder Orange G. Die Kerne sind tiefblau, die verkalkten Knochenpartien je nach dem Grade der durch die MÜLLERSche Lösung herbeigeführten Kalkentziehung graubläulich bis blau, das osteoide Gewebe rot bzw. gelb gefärbt. Der Knorpel zeigt verschiedenes Verhalten gegen die Färbung. Die Grundsubstanz des ruhenden Knorpels ist blaßrot gefärbt oder farblos. Die Wucherungszone intensiv dunkelblau. Die Zone der präparatorischen Verkalkung bzw. ihre Reste homogen

schwarzblau. Der metaplastisch in Knochen sich umwandelnde Knorpel rot gefärbt. Bezüglich der Metaplasie ist in der Beurteilung des rot gefärbten Knorpels aber Vorsicht geboten, da auch degenerierter Knorpel häufig eine rote Farbe annimmt, ohne daß eine Metaplasie vorzuliegen braucht.

Auch die VAN GIESONSche Färbung läßt sich anwenden. Die damit gefärbten Präparate müssen aber vorsichtig beurteilt werden, da je nach der Differenzierung in Wasser oder Alkohol verschiedene Bilder resultieren können. An gelungenen Präparaten ist das osteoide Gewebe leuchtend rot, das verkalkte Gewebe gelb bzw. schmutzig blaugelb gefärbt. Bei der WEIGERT-VAN GIESONmethode habe ich recht instruktive Präparate erhalten, wenn ich nach der VAN GIESONfärbung die Schnitte, die mit Hämatoxylin stark gefärbt sein müssen, 1 Minute in Wasser einlegte und nun 1 Minute mit Salzsäurealkohol behandelte. Gründliches Abspülen in Wasser. Alkohol. Karbolxylo. Balsam. Alles verkalkte Gewebe ist meist blauschwarz, das osteoide und das kollagene Gewebe leuchtend rot gefärbt. Der Knorpel zeigt verschiedenes Verhalten, die Wucherungszone ist meist dunkelschwarzblau gefärbt.

Außerordentlich scharf treten die verkalkten Partien in den nach POMMER unvollständig entkalkten Knochen hervor, wenn man die Schnitte  $\frac{1}{4}$ — $\frac{1}{2}$  Stunde in einer 2—5 proz. Argentum nitricum-Lösung grellem Sonnenlicht (bei diffusem Tageslicht ist mehr Zeit nötig) aussetzt, dann in destilliertem Wasser gut auswäscht und zur Entfernung des überschüssigen Silbers in eine 10 proz. Natrium subsulfurosum-Lösung auf 1—2 Minuten überträgt. Hierauf wässert man gut aus und färbt mit Hämatoxylin und Eosin (s. o.). Alle verkalkten Partien (verkalkter Knorpel, Knochen, krümliche Verkalkung) sind tief schwarz, das osteoide Gewebe rot, die Kerne tief blau, ebenso der wuchernde Knorpel gefärbt. Siehe auch die zum Nachweis von Kalk empfohlenen Methoden S. 146—149.

Um in völlig entkalktem Knochen die vor der Entkalkung kalkhaltig gewesenen Partien nachzuweisen und von den kalklosen zu differenzieren, empfiehlt POMMER folgendes Verfahren, das aber die Untersuchung nichtentkalkter oder unvollständig in MÜLLERScher Lösung entkalkter Knochen nicht völlig zu ersetzen vermag:

1. Härtung in MÜLLERScher Lösung.
2. Entkalkung in EBNERSchem Gemisch (S. 40).
3. Auswässern in fließendem Wasser mehrere Stunden.
4. Einlegen in halbgesättigte Kochsalzlösung auf 3—6 Tage.
5. Nachhärten in Alkohol. Schneiden. (Keine Einbettung.)

6. Die Schnitte werden aus Wasser in eine der im folgenden angegebenen Farblösungen:

Methylviolett BBB	in	0,02	promilliger	wässriger	Lösung
oder Dahlia	„	0,04	„	„	„
oder Safranin	„	0,16	„	„	„
„	oder	0,1	„	alkoholischer	„
oder Methylgrün	„	0,3	„	wässriger	„

eingelegt.

Man färbt 12—18 Stunden. Verdünnt man die Lösungen noch stärker, so muß man 24—48 Stunden färben.

7. Abspülen in Wasser.

8. Einschluß in Glyzerin, dem der Farbstoff, mit dem gefärbt wurde, zugesetzt ist, oder bei in Methylviolett oder Dahlia gefärbten Präparaten auch in 0,5 proz. Osmiumsäure (zur Konservierung der Färbung). Umrahmung mit Paraffin.

Die vor der Entkalkung bereits kalklosen Stellen verhalten sich ablehnend gegen die Färbung, während die kalkhaltigen Partien mehr oder minder intensiv gefärbt sind; die Kerne sind stark gefärbt.

Die Präparate halten sich nicht allzu lange.

Sehr geeignet zur Darstellung der verkalkten Partien in künstlich vollständig entkalkten Knochen ist, wie ich jüngst gefunden habe, die von BEST angegebene Methode zur Färbung des Glykogens (Seite 163), wenn man sie an Gefrierschnitten von Objekten anwendet, die in wässriger Salpetersäurelösung oder in Formalin-Ameisensäure entkalkt, nach der Entkalkung mit Natriumsulfit behandelt und dann gründlich ausgewässert wurden. Die verkalkten Partien sind rot gefärbt, während das kalklose osteoide Gewebe farblos oder (bei Überfärbung) blaßrosa gefärbt erscheint. Bei Celloidinschnitten ist der Farbenunterschied viel weniger deutlich hervortretend.

Die von STÖLTZNER und SALGE empfohlene Versilberung von Knochenschnitten, die durch alkoholische Salpetersäure entkalkt sind, ist nicht sicher, da je nach dem Maße, in dem die Entziehung der Kalksalze durch die als Entkalkungsmittel ja nicht besonders geeignete alkoholische Salpetersäurelösung (s. S. 38) stattgefunden hat, die Resultate verschieden sind. An Präparaten, denen die Kalksalze durch eine wässrige Salpetersäurelösung sicher vollständig entzogen sind, versagt die Methode nach eigenen Versuchen fast vollständig, zum mindesten lassen sich aber aus dem Auftreten der Silberniederschläge irgend welche bindende Schlüsse über den Kalkgehalt, der vor der Entkalkung bestand, nicht ziehen.

Für die Untersuchung von Knochen mit fraglichem Kalkgehalt ist ferner das v. RECKLINGHAUSENSCHE Verfahren zur Darstellung der sogenannten Gitterfiguren heranzuziehen, die von ihrem Ent-



decker in dem Sinne gedeutet werden, daß ihr Auftreten als ein sicheres Zeichen einer Kalkentziehung (Halisterese) anzusehen ist. Dieser Ansicht hat HANAU mit beachtlichen Gründen widersprochen, und darauf hingewiesen, daß die Gitterfiguren überhaupt nur eine mangelhafte Verkalkung anzeigen, nichts aber darüber aussagen, auf welche Weise letztere entstanden ist, ob durch Halisterese oder durch mangelhafte Ablagerung von Kalksalzen. Auf Grund eigener Erfahrungen muß ich mich der HANAUSchen Ansicht anschließen.

Man verfährt zu ihrer Darstellung in der Weise, daß man Schnitte von unentkalktem Knochen oder Knochenplättchen abwechselnd in starke Alaunlösung und Natrium bicarbonicum-Lösung etwa 10 Minuten bringt. Man tupft die Präparate mit Fließpapier ab und bringt sie in Glycerin, in dem freilich die Gasinjektion bald verschwindet. Wenig haltbare Dauerpräparate erhält man, wenn man die glyzerindurchtränkten Präparate im Zustand der vollsten Gasentwicklung abtupft und in Wasserglas einbettet. Will man zugleich eine Färbung der zelligen Elemente erzielen, so verwendet man anstatt der Alaunlösung eine starke alaunhaltige Alaunkarminlösung.

AXHAUSEN hat auf eine andere früher von v. RECKLINGHAUSEN angegebene Methode zur Darstellung der Gitterfiguren zurückgegriffen und empfiehlt sie sehr warm. Die Schnitte (Gefrierschnitte von unentkalktem Material oder Celloidinschnitte von demselben Material, bei denen aber das Celloidin entfernt sein muß) werden der Austrocknung unterworfen und dann in Glycerin oder in steinhartem Kanadabalsam eingebettet. Näheres über die Methode s. Virch. Arch. Bd. 194. S. 371.

### Darstellung der einzelnen Strukturelemente des Knochens.

Zur Darstellung der elastischen Fasern kommen die S. 131—138 beschriebenen Verfahren in Betracht.

Um die SHARPEYSchen perforierenden Fasern sichtbar zu machen, stehen folgende Methoden zur Verfügung:

1. Nach v. EBNER behandelt man Schnitte von Knochen, die in Salzsäure entkalkt sind, mit konzentrierter Kochsalzlösung. Die SHARPEYSchen Fasern treten dann als dunkle Gebilde bei Beobachtung mit kleiner Blende hervor.

2. Nach v. KÖLLIKER bringt man Schnitte von entkalktem Knochen in konzentrierte Essigsäure, bis sie durchsichtig sind und taucht sie dann auf  $\frac{1}{4}$ —1 Minute in konzentrierte wässrige Lösung von Indigkarmin, spült in Wasser ab und untersucht in Glycerin oder Kanadabalsam. Die Fasern erscheinen dann als blaßrosa bis dunkelrot gefärbte Bündel im blauen Knochengewebe.

3. Nach v. RECKLINGHAUSEN erwärmt man entkalkte Schnitte

flüchtig auf dem Objektträger, bis sich noch Luftblasen bilden, dabei darf aber der Schnitt nicht schrumpfen oder gelb werden; damit die durch das Erwärmen herbeigeführte Quellung der Schnitte nicht zu stark wird und nicht auch die SHARPEYSchen Fasern ergreift, empfiehlt es sich, die Schnitte in eine schwach angesäuerte Chlormagnesiumlösung einzulegen.

Die von BENEKE modifizierte WEIGERTSche Fibrinfärbung gibt ebenfalls mitunter eine Färbung der SHARPEYSchen Fasern, ist aber in dieser Hinsicht sehr unsicher.

Der geflechtartige Aufbau des jugendlichen Knochengewebes tritt besonders an Schnitten von Knochen deutlich hervor, die nach v. EBNER entkalkt und mit konzentrierter Kochsalzlösung nachbehandelt wurden, sowie an Schnitten unentkalkten Knochens bei Untersuchung in Wasser, ferner bei der unten in der zur Darstellung der Knochenhöhlen und ihrer Ausläufer angegebenen Methode, bei der auch der fibrilläre Bau der Grundsubstanz sehr deutlich sichtbar wird, insbesondere bei der SCHMORLSchen Methode a.

Für die Darstellung der Knochenhöhlen und ihrer Ausläufer sind folgende Methoden anzuwenden:

A. Das v. RECKLINGHAUSENSche Verfahren, das bereits oben bei Besprechung der Gitterfiguren erwähnt wurde. Durch die sich bei diesem Verfahren entwickelnde Kohlensäure werden auch die Knochenhöhlen und ihre Ausläufer gefüllt und treten bei Untersuchung mit enger Blende scharf hervor.

B. Die SCHMORLSchen Methoden gestatten die in Rede stehenden Gebilde an Schnitten entkalkten Knochens zur Darstellung zu bringen:

a. Färbung mit Thionin, Differenzieren mit Phosphorwolfram- oder Phosphormolybdänsäure.

1. Fixieren dünner Knochenscheiben in Formalin. Längeres Nachhärten in MÜLLERScher Lösung 6—8 Wochen bei Zimmertemperatur, 3—4 Wochen im Brutschrank ist besonders bei Kinderknochen sehr zu empfehlen. Andere Fixierungsmethoden sind ebenfalls zugänglich. Sublimatfixierung gibt unsichere Resultate.

2. Auswaschen in Wasser 24 Stunden.

3. Entkalkungsmethode gleichgültig, sehr brauchbar namentlich für kindliche Knochen ist die Entkalkung in alkoholischem Salzsäuregemisch, in das die Stücke unmittelbar ohne Auswässern aus MÜLLERScher Lösung übertragen werden. Man kann auch bei Osteomalacie und Rachitis Schnitte von frischem oder fixiertem unentkalkten, bez.

in MÜLLERScher Lösung unvollkommen entkalktem Material der Färbung unterwerfen.

4. Einbetten in Celloidin oder Paraffin oder Gefrierschnitte.

5. Übertragen der möglichst dünnen Schnitte in Wasser auf 10 Minuten.

6. Färben in konzentrierter wässriger Thioninlösung zur Hälfte mit Wasser verdünnt, 5 Minuten, oder in der Seite 209, Abs. 2 von unten angegebenen ammoniakalischen Thioninlösung, 3 Minuten.

7. Abspülen in Wasser.

8. Übertragen in Alkohol 1—2 Minuten.

9. Abspülen in Wasser.

10. Übertragen der Schnitte mit Glasnadeln in eine konzentrierte wässrige Lösung von Phosphorwolfram- oder (weniger empfehlenswert) Phosphormolybdänsäure auf beliebige Zeit. Die Differenzierung ist in wenigen Sekunden beendet. Längeres Liegen in der Säurelösung schadet nichts.

11. Auswaschen der Schnitte in Wasser, bis die Schnitte einen himmelblauen Farbenton angenommen haben (etwa 5—10 Minuten, längeres Auswaschen schadet nichts).

12. Fixierung der Färbung in einer 20 proz. Formalinlösung (das käufliche Formalin zur Hälfte mit Wasser verdünnt) 1—2 Stunden oder in einer verdünnten Lösung von Liq. Ammonii caustici 1:10, 5 Minuten.

13. Direktes Übertragen in 90 proz. Alkohol, den man einmal wechselt.

14. Entwässern. Xylol (bei Anwendung von Karbolxylol ist Vorsicht geboten, da mitunter besonders bei längerer Behandlung mit ihm Entfärbung eintritt). Balsam.

Die Methode ist absolut sicher und gibt sowohl bei Knochen Erwachsener als auch bei solchen von Kindern ausgezeichnet klare Bilder.

Die Wände der Knochenhöhlen und ihrer Ausläufer sind intensiv blauschwarz, die zelligen Elemente diffus blau gefärbt, die Kerne häufig etwas dunkler als das Protoplasma. Will man erstere stärker hervortreten lassen, so kann man mit Hämatoxylin nachfärben.

Ausgezeichnet färben sich auch die Zahnkanälchen.

Die Grundsubstanz zeigt je nach der Art der Fixierung bez. Nachbehandlung eine verschiedene Tönung: bei Fixierung der Färbung durch Formalin (12) ist sie hellblau (bei MÜLLERpräparaten die verkalkte Substanz dunkelblau) bei Fixierung der Färbung mit Ammoniak (12) ist sie bei allen mit MÜLLERScher Lösung behandelten Objekten rötlich bis purpurrot (bei starker Färbung), sonst farblos bis licht

grünlichblau gefärbt. Sollte die Grundsubstanz zu intensiv gefärbt sein, was bei langer Zeit in MÜLLERScher Lösung aufbewahrten Objekten oder bei zu langer Färbung mit Thionin vorkommen kann, so bringt man die Schnitte nach der Behandlung mit Formalin bezw. Ammoniak und Alkohol (12 und 13) in Salzsäurealkohol auf 3—5 Min. und wäscht dann gründlich mit Wasser aus. In diesem Falle ist häufig, da die Färbung der zelligen Elemente zu sehr abgeblaßt zu sein pflegt, Nachfärbung mit Hämatoxylin angezeigt.

In der Grundsubstanz sind die Lamellengrenzen sowie die Kittlinien sehr gut zu erkennen, auch tritt meist schon bei der eben angegebenen Färbung (ohne Salzsäurebehandlung und ohne Nachfärbung mit Hämatoxylin) die fibrilläre Struktur des Knochengewebes deutlich hervor. Noch schöner erhält man die letztere durch folgende Modifikation:

1. Fixierung in Formalin, Nachhärtung in MÜLLERScher Lösung und ev. Entkalkung in wässriger Salpetersäurelösung. Celloidineinbettung oder Gefrierschnitte.

2. Man färbt 10—30 Minuten in konzent. wässriger Thioninlösung, die mit gleichen Teilen Wasser verdünnt ist.

3. Abspülen in Wasser.

4. Übertragen in 96 proz. Alkohol 1—3 Minuten.

5. Abspülen in Wasser.

6. Differenzieren in Phosphorwolframsäure oder Phosphormolybdänsäure oder in Glycerin, in dem reichlich Phosphormolybdänsäure gelöst ist, 10—25 Minuten.

7. Auswaschen in fließendem Wasser 2 Stunden und länger.

8. Übertragen in 5 proz. Kalialaunlösung (mit destilliertem Wasser hergestellt) 1—2 Stunden.

9. Auswässern in fließendem Wasser 3—12 Stunden.

10. Alkohol. Karbolxylo. Balsam.

Die Knochenfibrillen sind zwar farblos, doch treten sie dadurch deutlich hervor, daß die zwischen ihnen befindliche Kittsubstanz stark blau gefärbt ist. Leider bilden sich sehr häufig rotblau gefärbte kristallinische Niederschläge, welche die Schönheit der Präparate sehr beeinträchtigen.

Wendet man die eben beschriebene Methode auf Schnitte von unentkalktem, in Formalin fixierten Knochen bei Rachitis oder Osteomalacie an, so färben sich die kalklosen Teile rotviolett, die kalkhaltigen bleiben farblos. Bringt man sie aber bei von denselben Krankheiten stammenden Knochen, die in MÜLLERScher Lösung unvollkommen entkalkt waren, zur Anwendung, so erscheinen die kalkhaltigen Partien in Glycerinpräparaten leuchtend rotviolett, die kalklosen hellblau; in

beiden sind die Fibrillen und Knochenkörperchen deutlich sichtbar. Bei Einschluß in Balsam verschwindet die Metachromasie meist.

## 2. Färbung mit Thionin-Pikrinsäure.

1. Die Knochen können auf beliebige Art fixiert sein, nur bei Sublimatfixierung versagt die Methode. Am besten ist Fixierung in Formalin oder Formalin-MÜLLER.

2. Entkalkung beliebig. Am besten in MÜLLERScher Lösung mit Zusatz von Salpetersäure, Formalin-Salpetersäure, oder in alkoholischer Kochsalz-Salzsäurelösung.

3. Gefrierschnitte oder Einbetten nur in Celloidin.

4. Übertragen der Schnitte in Wasser auf mindestens 10 Minuten.

5. Färben der gut ausgebreiteten Schnitte in Karbolthionin nach NICOLLE (s. u.) oder in einer wässrigen Thioninlösung von folgender Zusammensetzung:

Konz. Lösung von Thionin in 50 proz. Alkohol	1 cem
Aq. dest.	10 „

5—10 Minuten und länger.

6. Abspülen der tiefblau gefärbten Schnitte in Wasser.

7. Übertragen in eine heiß gesättigte, nach dem Erkalten filtrierte wässrige Lösung von Pikrinsäure auf  $\frac{1}{2}$ —1 Minute. Längeres Verweilen in der Pikrinlösung schadet nichts, führt aber mitunter zu einer intensiven Färbung der Knochengrundsubstanz, die sich allerdings durch längeres Auswaschen in Wasser beseitigen läßt (s. u.).

8. Abspülen in Wasser.

9. Übertragen in 70 proz. Alkohol, in dem die Schnitte so lange bleiben, bis sich beim Hin- und Herbewegen keine größeren blaugrünen Farbstoffwolken mehr ablösen. (Etwa 5—10 Minuten und länger.)

10. Entwässern in 96 proz. Alkohol. Aufhellen in Karbolxylol oder Origanumöl. — Balsam.

Die Knochensubstanz ist gelb bis gelbbraun gefärbt. Die Knochenhöhlen erscheinen dunkelbraun bis schwarz. Die Zellen rot.

Sollte die Färbung nicht gelingen, was vorkommen kann, so bediene man sich einer alkalischen Farblösung, indem man zu der oben erwähnten Thioninlösung 1—2 Tropfen Liq. Ammonii caustici hinzufügt.

Es handelt sich nicht um eine eigentliche Färbung der Knochenhöhlen und ihrer Ausläufer, sondern um eine Ablagerung eines feinen Farbstoffniederschlags. Um die auch außerhalb der Knochenhöhlen, im Knochenmark mitunter sehr zahlreich auftretenden Farbstoffniederschläge zu beseitigen, bringt man die Schnitte nach der Differenzierung

in Alkohol (s. o. Nr. 9) in Wasser zurück, läßt sie in ihm 30—60 Minuten liegen und entwässert in Alkohol. Die Knochensubstanz erscheint in solchen Präparaten bei MÜLLER-Präparaten blau, bei Formalinhärtung und Salpetersäureentkalkung farblos. Um die in solchen Präparaten meist wenig scharf hervortretenden Zellen deutlich sichtbar zu machen, empfiehlt es sich, mit der Thioninpikrinfärbung eine Kernfärbung durch Hämatoxylin zu verbinden, die man der Thionin-Pikrinfärbung vorausgehen oder folgen lassen kann. Da die Pikrinsäure entfärbend auf das mit Hämatoxylin gefärbte Präparat einwirkt, muß man im ersten Falle etwas mit Hämatoxylin überfärben.

Ferner macht sich in derartigen Präparaten eine differente Färbung der kalkhaltigen und kalklosen Knochensubstanz bemerkbar, insofern erstere intensiver gelb gefärbt ist als letztere. Die Knochenhöhlen treten in den kalkhaltigen Partien deutlicher hervor. Will man sie auch in den kalklosen Teilen nachweisen, so muß man die Färbung in der erwähnten alkalischen Thioninlösung vornehmen, doch gelingt dies mitunter nicht vollständig.

Diese Methode gibt auch bei Zahnpräparaten ausgezeichnete Bilder. Sie versagt leider mitunter, wenn auch selten.

GOETSCH hat das in der vorstehenden Methode empfohlene Thionin durch eine konz. Lösung von Neutralrot in 5 proz. Karbolsäure ersetzt und differenziert mit Pikrinsäuresublimatlösung. Ich habe keinen Vorteil von diesem Ersatz, im Gegenteil häufig Mißerfolge gesehen, wo die Thioninpikrinsäuremethode und besonders das unter 1. angegebene Verfahren ausgezeichnete Resultate ergab. Der von GOETSCH erhobene Anspruch, eine eigene Methode ausgearbeitet zu haben, ist nicht gerechtfertigt; es handelt sich höchstens um eine Modifikation meiner Methoden, da die Möglichkeit, das Thionin durch andere Farbstoffe zu ersetzen, bereits in einer unter meiner Leitung angefertigten Arbeit von FASOLI hervorgehoben, dabei aber ausdrücklich darauf hingewiesen wurde, daß ein solcher Ersatz keine Vorteile bietet. Es ist dies auch aus den der GOETSCHSchen Arbeit beigegebenen Abbildungen ohne weiteres ersichtlich, da hier die Knochenkörperchen und ihre Ausläufer nur sehr blaß gefärbt erscheinen; Originalpräparate von GOETSCH, die mir vorgelegt haben, lehren mich dasselbe.

MORPURGO hat eine Kombination der Thioninphosphorwolframsäuremethode mit der Thioninpikrinmethode angegeben. Sie gibt recht elegante Bilder; ich habe aber Vorteile nicht von ihr gesehen, auch ist die von MORPURGO angegebene Differenzierung von kalkloser und kalkhaltiger Substanz an völlig entkalkten Präparaten nicht sicher genug, um daraus Schlüsse ziehen zu können.

Die Darstellung der Knochenhöhlen und ihrer Ausläufer an Knochenschliffen ist umständlich und kommt für pathologisch-histologische Zwecke kaum in Betracht; die GOLGISCHE Silberimprägnation gibt sehr unsichere Resultate.

Anm. 1. Knochenschliffe werden für die Zwecke der pathologischen Histologie kaum benötigt. Bezüglich der Herstellung sei auf die Lehrbücher der normalen Histologie verwiesen.

Anm. 2. Kommt es darauf an, von unentkalktem Knochen, der sich in gleichmäßig dünne Schnitte nicht zerlegen läßt, zur mikroskopischen Untersuchung geeignete dünne Scheiben zu erhalten, so bedient man sich der von ARNDT angegebenen Doppelsäge. (Näheres s. Zeitschr. f. wissensch. Mikroskopie Bd. 18.)

Literatur. ANHAUSEN, Über die sogenannten Gitterfiguren. Virch. Arch. Bd. 194. — v. EBNER, Über den feineren Bau des Knochengewebes. Sitzber. Akad. Wien. Bd. 72. — FLESCHE, Zur Anwendung der MERKELSchen Doppelfärbung. Zeitschr. f. wissensch. Mikrosk. Bd. 2. — FLEMMING, Surrogate für Knochenschliffe. Ibid. Bd. 3. — KÖLLIKER, Der feinere Bau des Knochengewebes. Zeitschr. f. wissensch. Zoolog. Bd. 44. — Derselbe, Handbuch der Gewebelehre. 6. Aufl. Leipzig 1891. — KLAATSCH, Zur Färbung von Ossifikationspräparaten. Zeitschr. f. wissenschaftl. Mikrosk. Bd. 4. — v. KOCH, Herstellung von dünnen Schliffen. Zoolog. Anz. 1. — MATSCHINSKY, Über das normale Wachstum der Röhrenknochen. Arch. f. mikrosk. Anat. Bd. 39. — MORPURGO, Verhandlungen der deutschen pathol. Gesellschaft. 1908. — POMMER, Über Methoden, welche zum Studium der Ablagerungsverhältnisse der Knochensalze und zum Nachweis kalkloser Knochenpartien brauchbar sind. Zeitschr. f. wissensch. Mikrosk. Bd. 2. — Derselbe, Untersuchungen über Rachitis und Osteomalacie. Leipzig 1885. — v. RECKLINGHAUSEN, Fibröse und deformierende Ostitis usw. Festschr. der Assistenten f. Virch. 1881. — RUPPRECHT, Imprägnation der Knochenhöhlen und Knochenkanälchen. Zeitschr. f. wissensch. Mikrosk. Bd. 13. — SALGE u. STÖLTZNER, Eine neue Anwendung des Silbers. Berl. klin. Wochenschr. 1900. — SCHAFFER, Färberei zum Studium der Knochenentwicklung. Zeitschr. f. wissensch. Mikrosk. Bd. 5. — Derselbe, Die Methodik der histologischen Untersuchung des Knochengewebes. Ibid. Bd. 10. — SCHMORL, Darstellung feiner Knochenstrukturen. Zentralbl. f. allgem. Path. Bd. 10. — STÖLTZNER, Jahrb. f. Kinderheilk. 1901. — Derselbe, Über Metallfärbung verkalkter Gewebe. Virch. Arch. Bd. 180. — STRELZOFF, Über die Histogenese der Knochen. Untersuchung a. d. path. Institut in Zürich. Leipzig 1873. S. auch Literatur bei Kapitel IV.

#### D. Muskeln, Sehnen und Gelenke.

Härtung geschieht am zweckmäßigsten in Formalin oder MÜLLERScher Lösung bezw. in einem Gemisch von beiden. Auch Sublimathärtung ist mitunter besonders bei progressiven Ernährungsstörungen von Vorteil, event. auch FLEMMINGSches Gemisch. Zur Einbettung eignet sich am besten Celloidin, in Paraffin werden die Muskelfasern mitunter spröde.

Doppelfärbungen mit Hämatoxylin und Eosin oder mit Lithionkarmin und Pikrinsäure bezw. Pikrokarmin oder nach VAN GIESON liefern sehr instruktive Bilder. Zur vorläufigen Orientierung, besonders bei wachsiger, hydropischer usw. Degeneration sind Zupfpräparate, die man ev. aus vorsichtig maceriertem Material herstellt, zu empfehlen.

Die Querstreifung tritt bei der BIELSCHOWSKYSchen Silberimprägnation in prachtvoller Weise hervor.

Sehnenscheiden und Schleimbeutel härtet man in Formalin oder MÜLLERScher Lösung. Einbettung in Celloidin. Kern- resp. Doppelfärbungen.

Bei gichtischen Ablagerungen darf nur Fixierung in absolutem Alkohol in Anwendung kommen, da wässrige Fixierungsmittel, ganz besonders aber Formalin die Urate lösen.

### E. Zirkulationsorgane.

Um sich über den Zustand der Muskelfasern (Verfettung, trübe Schwellung, braune Atrophie usw.) des Herzens zu orientieren, fertigt man vom frischen Organ Zupfpräparate event. auch Gefrierschnitte an. Zusatz von Essigsäure, Kalilauge usw. erleichtern die Untersuchung.

Zur Härtung dient Formalin bezw. in Verbindung mit MÜLLERScher Lösung und ZENKERSches Gemisch; in einzelnen Fällen ist das FLEMMINGSche Gemisch oder MARCHISche Verfahren am Platze.

Einbettung geschieht in Celloidin oder Paraffin, bei letzterem ist Vorsicht geboten, insbesondere dürfen die Stücke nicht zu lange in Xylol bleiben.

Zur Färbung kommen die kernfärbenden Mittel, besonders auch Doppelfärbungen: Hämatoxylin-Eosin und Karmin-Pikrinsäure (Pikrokarmin), VAN GIESON in Betracht. Auch das MARESCH-BIELSCHOWSKYSche Silberimprägnationsverfahren sowie die DÜRCKSche Faserfärbung ist mitunter in Anwendung zu bringen. Bei ersterer tritt die Querstreifung der Muskulatur prachtvoll hervor. Glykogenfärbung ist bei Untersuchung des HISSchen Bündels am Platze.

Herzklappen und endokarditische Effloreszenzen härtet man in Formalin, Sublimat oder Alkohol und bettet in Paraffin event. Celloidin ein.

Zur Färbung sind außer den gewöhnlichen Kernfarben die WEIGERTSche Fibrinfärbung und die Bakterienfärbungen (LÖFFLERSches Methylenblau, GRAMSche Methode) heranzuziehen. Zu orientierenden Untersuchungen der in den Auflagerungen vorhandenen Mikroorganismen dienen Ausstrichpräparate.

Um an den Herzmuskelfasern die Schaltstücke oder Querleisten darzustellen, empfiehlt DIETRICH folgende von HEIDENHAIN stammende Methode:

1. Fixierung in Sublimat. Dünne Schnitte 3—4  $\mu$ .
2. Färben in einer 1proz. wässrigen Lösung von Brillantschwarz 3 B. die man schwach durch 1proz. Essigsäure ansäuert (15 Tropfen auf 30 ccm Farblösung). 1—5 Min.



3. Kurzes Abspülen in Wasser.

4. Färben in 1 proz. wässriger Lösung von Toluidinblau oder Safranin, 5—10 Min. Abtrocknen.

5. Differenzieren in Alkohol abs. oder, wenn sich die Differenzierung zu langsam vollzieht, in Methylalkohol oder in Äthyl- und Methylalkohol zu gleichen Teilen.

6. Xylol. Balsam.

Die Schaltstücke oder Querleisten sind dunkelblau, die Querstreifung hellblau bezw. rot.

Die Gefäße (Arterien, Venen) härtet man in Alkohol, Formalin-MÜLLER oder Sublimat. Zur Einbettung ist Celloidin vorzuziehen, da in Paraffin die Gefäßwand und event. thrombotische Auflagerungen leicht sehr hart und schwer schneidbar werden. Färbung, abgesehen von den Kern- bezw. Doppelfärbungen, nach der WEIGERTSchen Fibrinmethode (Thromben) und nach einer der für die Darstellung der elastischen Fasern angegebenen Methoden (S. 131—138) bez. nach dem DÜRCKSchen Verfahren (S. 137). Bei degenerativen Prozessen (Athero- bez. Phlebosklerose) sind Gefrierschnitte am Platze, wenn es gilt die dabei auftretenden Degenerationsprodukte (Fett, Fettsäurekristalle usw.) nachzuweisen.

## F. Nervensystem.

### 1. Zentralnervensystem.

Die mikroskopische Untersuchung des Zentralnervensystems im frischen Zustand ist mit großen Schwierigkeiten verbunden, da sich Zerpupfungspräparate und Schnitte (auch Gefrierschnitte) von einer zur Untersuchung genügenden Feinheit schwer herstellen lassen. Zur Isolierung der Ganglienzellen ist das von ARNOLD angegebene Verfahren mittelst der Maceration in Jodjodkaliumlösung (s. S. 16) sehr vorteilhaft.

Am leichtesten gelingen noch Zerpupfungs- bezw. Abstrichpräparate von Erweichungsherden, die man in Kochsalzlösung untersucht.

Gefrierschnitte, die ein dem frischen Zustand einigermaßen entsprechendes Bild liefern und zur schnellen Orientierung empfehlenswert sind, gewinnt man in der Weise, daß man dünne Scheibchen in 4 proz. Formalinlösung 1—2 Stunden fixiert und mit dem Gefriermikrotom schneidet. Man untersucht in Formalinlösung oder Glycerin; behandelt man die Schnitte mit 1 proz. Osmiumsäure, so kann man sich schnell über etwa vorhandene Degenerationsherde orientieren. Selbstverständlich lassen diese Schnitte auch Kern- und Bakterienfärbungen zu. PLENGE empfiehlt besonders Färbung mit stark verdünnter Thio-

minlösung, durch welche die Struktur der Ganglienzellen (NISSLsche Granula) deutlich hervortritt.

Zur Untersuchung des Zentralnervensystems in gehärtetem Zustande sind sehr zahlreiche Methoden angegeben worden. Hier sollen nur solche angeführt werden, die sich als zuverlässig und für pathologisch-histologische Untersuchungen als brauchbar erwiesen haben.

Bezüglich der Härtung und Konservierung ist zu beachten, daß man nur dann auf zuverlässige Resultate rechnen kann, wenn die Objekte möglichst rasch nach dem Tode der Leiche entnommen und, ohne mit Wasser in Berührung zu kommen, fixiert werden (im Sommer spätestens 2—3 Stunden, im Winter 18—24 Stunden p. m.). Falls es nicht möglich ist, die Sektion so kurze Zeit nach dem Tode, wie hier angegeben, vorzunehmen, so ist es, um eine gute Fixierung des Zentralnervensystems zu erhalten, angezeigt, eine 10 proz. Formalinlösung in die Schädel-Rückenmarkshöhle einzuspritzen, und zwar entweder in der Weise, daß man, wie bei der Lumbalpunktion, einen dünnen Troicart zwischen zwei Lendenwirbeln in den Wirbelkanal und Durasack einführt, oder daß man von der Nasenhöhle aus einen solchen durch das leicht zu durchdringende Siebbein in die Schädelhöhle einschiebt, oder endlich daß man von der Carotis aus die Formalinlösung einspritzt (hier erleidet der Blutgehalt der Nervensubstanz starke Veränderungen). Ferner ist darauf zu achten, daß bei der Sektion und bei der Entnahme der zu untersuchenden Stücke jede Zerrung und jeder stärkere Druck vermieden wird. Um ein rasches Eindringen der Härtungsflüssigkeiten zu ermöglichen, sind entweder nur kleine Stücke zu verwenden oder größere Stücke tief und ausgiebig einzuschneiden.

Zur Fixierung ist besonders Formalin in 4—10 proz. Lösungen anzuwenden, da das auf diese Weise vorbereitete Material für fast alle in Betracht kommenden Methoden geeignet ist. Je nach den Strukturelementen, auf deren Untersuchung es ankommt, ist die Weiterbehandlung eine verschiedene. Zur Untersuchung der Nervenzellen ist das Formalinmaterial ohne weiteres zu gebrauchen, zu der der nervösen Leitungsbahnen ist Weiterbehandlung mit chromsauren Salzen notwendig; besondere Behandlung beansprucht die Neuroglia.

Von chromsauren Salzen kommt besonders das Kaliumbichromat in Betracht, das man in gesättigter Lösung (etwa 5 Proz.) anwendet, in zweiter Linie die MÜLLERSche Flüssigkeit. In vielen Fällen ist es vorteilhaft, die Stücke, bevor sie in die chromsauren Salze, die vorwiegend als Beize für die nachfolgenden Färbungen dienen, eingelegt werden, in 10 proz. Formalin zu konservieren bzw. den Salzlösungen 10 Proz. Formalin zuzusetzen. Wie bereits oben (S. 29) bei Be-

sprechung der MÜLLERSchen Lösung erwähnt, erfordert die Erhärtung in chromsauren Salzlösungen längere Zeit, auch ist für öfteres Wechseln der Härtingsflüssigkeit Sorge zu tragen (Näheres s. S. 30). Bei Zimmertemperatur sind beim Rückenmark 3—4 Monate, beim Gehirn 6—12 Monate nötig. Durch Zuhilfenahme höherer Temperatur (37—40°) werden die Härtingszeiten auf  $\frac{1}{4}$ — $\frac{1}{3}$  der oben angegebenen Zeit abgekürzt. Längeres Auswaschen in Wasser ist nicht angezeigt; die betreffenden Objekte werden vielmehr in Wasser oberflächlich abgespült und in Alkohol von steigender Konzentration im Dunkeln nachgehärtet.

Zur Einbettung verdient Celloidin den Vorzug, besonders bei den Methoden, bei denen zur Färbung der Markscheiden Vorbehandlung mit chromsauren Salzen nötig war. Für Stücke, die in Alkohol, Formalin usw. fixiert wurden, und für solche in chromsauren Salzen gehärtete Objekte, bei denen es sich um den Nachweis von Entzündungs- bzw. Neubildungsprozessen handelt, ist die Paraffineinbettung gut anwendbar.

Zur Färbung hat die moderne histologische Technik eine große Anzahl von Methoden ausgebildet, durch welche die einzelnen Strukturelemente, aus denen sich das Nervensystem aufbaut, zur Darstellung gebracht werden. Meist wird man sich nicht mit einer Methode begnügen können, sondern es ist dringend zu raten, besonders bei komplizierten Fällen, mittelst verschiedener Methoden eine systematische Untersuchung vorzunehmen. Infolge dessen ist es sehr empfehlenswert, das Material so vorzubereiten, daß möglichst alle wichtigen Methoden in Anwendung gezogen werden können; als solche sind zu nennen:

1. Einfache Kern- und Doppelfärbungen, wie sie oben S. 86—105 besprochen wurden.
2. Die Methode von MARCHI.
3. Die Markscheidenfärbung von WEIGERT.
4. Die zur Darstellung der Achsenzylinder und Neurofibrillen angegebenen Methoden.
5. Die NISSLSche Methode zur Darstellung der Ganglienzellen.
6. Die Methode der Neurogliafärbung.

Welche Methoden im speziellen zu wählen sind, hängt von der Eigenart des einzelnen Falles ab. In Fällen, bei denen es sich nach der klinischen Beobachtung um akutere Prozesse handelt, wird man, abgesehen von Kernfärbungen, vorwiegend die MARCHISche und NISSLSche Methode anwenden, bei chronischen Erkrankungen kommen vorwiegend die WEIGERTSchen Methoden der Markscheiden- und Neurogliafärbung in Betracht, womit jedoch nicht gesagt sein soll, daß nicht

auch bei letzteren mitunter, und zwar besonders bei chronischen, noch im Fortschreiten begriffenen Prozessen, die an erster Stelle genannten Methoden heranzuziehen sind.

Hat man an einem und demselben Falle zahlreiche Stücke aus dem Gehirn oder Rückenmark zu verarbeiten, so ist es unbedingt notwendig, jedes Stück genau zu markieren, besonders ist bei Rückenmarksstücken genau die obere und untere Fläche bezw. die rechte und linke Seite festzulegen. Die Markierung nimmt man am einfachsten mittelst feiner eingesteckter Borsten vor, die man nach ein für allemal festgestellter Wahl an einer ganz bestimmten Stelle (z. B. an der rechten Seite der oberen Fläche) am besten durch die weichen Häute durchführt, oder man befestigt lange dünne Seidenfäden, die man mit einer feinen Nadel am besten durch die Hirnhäute hindurchführt, kleine mit den entsprechenden Bemerkungen versehene Papierschildchen und läßt letztere über den Hals des Aufbewahrungsgefäßes an dem Seidenfaden heraushängen, der beim Verschließen des Gefäßes zwischen Kork und Flaschenhals eingeklemmt wird.

### Kernfärbungen.

Für sie kommen die oben S. 86—105 besprochenen Methoden in Betracht, und zwar besonders Hämatoxylin- und Karminfärbungen. Von den Doppelfärbungen ist besonders die VAN GIESONSche Methode empfehlenswert, durch die gleichzeitig die Kerne, die Glia und die Achsenzylinder gefärbt werden. In manchen Fällen sind auch Spezialfärbungen zu empfehlen (Plasmazellen, Bakterienfärbungen, Fibrin, Glykogen, Fett usw.)

### Die Marchische Methode

dient zum Nachweis von frischen (Wochen bis mehrere Monate alten) degenerativen Prozessen und läßt selbst sehr geringfügige Degenerationsherde erkennen. Das zu bearbeitende Material muß der Leiche entnommen werden, noch bevor sich Fäulniserscheinungen zeigen, wobei jede Zerrung und jeder Druck sorgfältig vermieden werden muß, da durch Fäulnisprozesse und zerquetschte Markteile ein positiver Ausfall der Reaktion bedingt und dadurch Irrtümer veranlaßt werden können. Das Material, das in Formalin vorfixiert sein kann, kommt in dünnen (nur bis höchstens 2 mm dicken) Scheiben zunächst in MÜLLERSche Lösung, in der es unter öfterem Wechseln der Flüssigkeit mindestens 8 Tage, aber nicht länger als 6 Wochen liegen bleibt.

Sodann wird es in ein stets frisch zu bereitlebendes Gemisch von

MÜLLERSche Lösung 2 Teile	}	MARCHISches Gemisch
1 proz. Osmiumsäure 1 Teil		

übertragen, in dem es je nach seiner Provenienz verschieden lange verbleibt; für das Rückenmark und für periphere Nerven ge-

nügen 8—12 Tage, für das Gehirn und den Hirnstamm sind 3 bis 6 Wochen nötig. Um ein schnelles und gleichmäßiges Eindringen des Gemisches zu bewirken, stellt man die Präparate in den Brutschrank und schüttelt öfter vorsichtig um. Das MARCHISCHE Gemisch ist zu erneuern, sobald kein Geruch nach Osmiumsäure mehr nachweisbar ist. Die Stücke sind am besten auf Glaswolle zu legen.

Nach der Osmierung werden die Präparate gründlich 24 Stunden lang in fließendem Wasser ausgewaschen, in Alkohol von steigender Konzentration schnell nachgehärtet und schnell (10 Stunden) in Celloidin eingebettet. Sofortiges Schneiden.

Die Degenerationsherde sind kenntlich durch Anhäufung schwarzgefärbter Schollen und Klumpen, während die nicht veränderten Partien (intakte Markscheiden) hellgrünlich gefärbt sind. Zu beachten ist, daß sich auch anderweit fettig degenerierte Gewebsbestandteile schwarz färben.

Die Schnitte können mit Karmin (lange färben!), Hämatoxylin bzw. nach VAN GIESON nachgefärbt werden. Auch die WEIGERTSCHE Markscheidenfärbung ist ohne weiteres möglich.

Kurz zusammengefaßt verläuft das MARCHISCHE Verfahren folgendermaßen:

1. Härtung dünner (eventuell in Formalin vorfixierter) Stücken in öfter zu wechselnder MÜLLERSCHER Flüssigkeit 5—10 Tage und länger.

2. Übertragen in das frisch bereitete MARCHISCHE Gemisch:

MÜLLERSCHE Lösung 2 Teile.

1 proz. Osmiumsäure 1 Teil.

a) Rückenmark und periphere Nerven 8—12 Tage,

b) Gehirn und Hirnstamm 3—6 Wochen.

3. Gründliches, 24 Stunden langes Auswaschen in fließendem Wasser.

4. Schnelles Nachhärten in Alkohol. Schnelle Celloidin-einbettung. Sofortiges Schneiden usw.

Man kann das nach MARCHI behandelte Material auch in Paraffin einbetten, muß aber dabei die Seite 31 u. 64 angegebenen Vorsichtsmaßregeln streng beachten.

Anm. Eben beginnender Markzerfall (also ganz frische Degenerationsprozesse) wird durch die MARCHISCHE Methode nicht angezeigt. Um ihn kenntlich zu machen, rät SCHAFFER, das zu untersuchende Material lange Zeit in MÜLLERSCHER Lösung zu härten (mindestens 4—6 Monate.) Man schneidet dann dünne Scheiben heraus und legt sie in MARCHISCHES Gemisch auf 8 Tage; das Gemisch erneuert man einmal. Dann wäscht man das Osmiobichromat aus den Präparaten durch sehr langes Wässern (8—14 Tage in täglich erneuertem Wasser) aus

und bettet in Celloidin ein. Die Stellen, an denen Markzerfall besteht, heben sich bei makroskopischer und mikroskopischer Untersuchung durch ihre gelbe Farbe von den gesunden dunkelbraun gefärbten Partien scharf ab.

Die im Gehirn und Rückenmark unter krankhaften (und normalen [Neugeborene]) Verhältnissen auftretenden Fettkörnchenzellen erkennt man leicht im frischen Zerzupfungspräparat.

Zum Nachweis im Schnittpräparat stehen folgende Methoden zur Verfügung:

1. Das MARCHISCHE Verfahren oder Härtung in FLEMMINGSchem Gemisch.

2. Die Sudanfärbung an Gefrierschnitten von Material, das in Formalin gut durchfixiert ist.

3. Das von BUSCH und ROSSOLIMO angegebene Verfahren:

a) Härtung in 5 proz. Formalinlösung 48 Stunden. Nachhärten in Alkohol. Einbettung in Celloidin. Schneiden.

b) Die Schnitte kommen für 3 Stunden in 0,5 proz. Chromsäurelösung und dann ebenso lange in 1 proz. Osmiumsäure oder in

0,1 proz. Osmiumsäure 10 Teile

95 proz. Alkohol 10 „

Formalin 2 „

Die Schnitte zeigen einen grüngelben Farbenton, von dem sich die Körnchenzellen durch ihre schwarze Färbung scharf abheben.

Bei intensiver Färbung der Formalinschnitte in BÖHMERSchem Hämatoxylin und Abspülen in konzentrierter wässriger Pikrinsäurelösung bleiben die Körnchenzellen blau, während alles andere grün wird (BUSCH und ROSSOLIMO).

## Darstellung der Markscheiden.

### A. Die von Weigert angegebenen Methoden.

a) Die WEIGERTSche Markscheidenfärbung mit Differenzierung.

Die Objekte, die in Formalin fixiert sein können, müssen gründlich und sorgfältig in 5 proz. Kaliumbichromat- oder MÜLLERScher Lösung gehärtet sein. Sie werden ohne Auswässerung in Alkohol von steigender Konzentration nachgehärtet, in dem sie nicht allzulange liegen bleiben dürfen; sie sollen stets noch einen braunen Farbenton zeigen; sind sie bereits grün geworden, so gelingt die Färbung nur unvollkommen, man muß dann die Objekte für einige Zeit in  $\frac{1}{2}$  proz. Chromsäurelösung oder in MÜLLERSche Flüssigkeit bezw. Kaliumbichromatlösung vor der Färbung zurückbringen.

Nach genügender Erhärtung in Alkohol folgt Einbettung in Cel-

loidin und Erhärtung des Celloidins in Alkohol von 70 Proz. Das celloloidindurchtränkte Stück wird nunmehr in einer gesättigten Lösung von Cuprum aceticum neutrale, die man zur Hälfte mit Wasser verdünnt hat, 24 Stunden lang bei Bruttemperatur gekupfert, wobei es eine blaugrüne Farbe annimmt. Hierauf wird es auf mehrere Stunden in Alkohol von 70 Proz. zurückgebracht und ist nun schnittfähig. Da die Kupferung andere Färbungen, die man mitunter vornehmen muß, beeinträchtigt, kann man auch in der Weise verfahren, daß man vor der Kupferung schneidet und die fertig gestellten Schnitte mit der oben erwähnten Kupferlösung behandelt, in der sie (auch ohne Brutofentemperatur) 12—18 Stunden verweilen.

Die gekupferten Schnitte werden hierauf in eine Hämatoxylinlösung von folgender Zusammensetzung gebracht:

Hämatoxylin	1,0 g	} a
Alkohol absol.	10,0 ccm	
Aq. dest.	90,0 ccm	} b
konz. wässr. Lösung von Lithium carbonic.	1,0 „	

Lösung a und b werden gemischt. Das Gemisch ist nach 24 Stunden gebrauchsfähig und hält sich einige Zeit. (WEIGERTSche Hämatoxylinlösung zur Markscheidenfärbung).

Die Dauer der Färbung mit dieser Lösung ist verschieden; Rückenmarksschnitte und periphere Nerven sind oft bereits nach  $\frac{1}{2}$  Stunde genügend gefärbt, besonders wenn man auf  $37^{\circ}$  C. erwärmt; Schnitte aus dem Großhirn bezw. aus der Hirnrinde verlangen eine Färbung von 24 Stunden, ebenso solche aus dem fötalen Nervensystem.

Die Differenzierung der Schnitte erfolgt in folgender Lösung:

Rotes Blutlaugensalz	2,5 g
Borax	2,0 „
Aq. dest.	100,0 ccm.

Sobald die graue Substanz deutlich in gelber Farbe hervortritt, unterbricht man die Differenzierung durch gründliches Abspülen in destill. Wasser. Die Differenzierungszeit ist nach der Art der Präparate verschieden. Um nicht allzu intensiv zu entfärben, ist es in vielen Fällen vorteilhaft, die Differenzierungsflüssigkeit mit destilliertem Wasser um die Hälfte oder ein Drittel zu verdünnen; die Entfärbung verläuft dann langsamer, ist aber leichter zu überwachen. Empfehlenswert ist die Verdünnung besonders bei Untersuchung peripherer Nerven und des embryonalen Nervensystems.

Nach gründlichem, mehrstündigen (6—24 Stunden) Auswaschen in Wasser werden die Schnitte in Alkohol entwässert, in Origanumöl oder besser Karbolxylyl aufgehellt und in Balsam eingeschlossen.

Kommt Origanumöl zur Verwendung, so ist ein längerer Kontakt der Schnitte mit ihm zu vermeiden, da dadurch leicht Entfärbung feinsten Fasern eintritt.

Die Methode gestaltet sich demnach, kurz zusammengefaßt, folgendermaßen:

1. Härtung in 5 proz. Kaliumbichromat- oder MÜLLERscher Lösung 3 Monate und länger.
2. Nachhärten in Alkohol von steigender Konzentration (ohne vorheriges Auswässern) im Dunkeln.
3. Einbetten in Celloidin.
4. Kupfern in Cuprum aceticum (konzentrierte Lösung zur Hälfte mit Wasser verdünnt) 24—48 Stunden bei Brutttemperatur.
5. Einlegen in Alkohol von 70 Proz. 6—12 Stunden oder länger. Schneiden.
6. Färben der Schnitte in WEIGERTScher Hämatoxylinlösung  $\frac{1}{2}$ —24 Stunden event. bei 37°.
7. Abspülen in destilliertem Wasser.
8. Differenzieren in der Borax-Ferridcyankaliumlösung (event. verdünnt), bis die graue Substanz deutlich gelb. ( $\frac{1}{2}$  bis 12—24 Stunden.)
9. Gründliches Auswaschen in Wasser.
10. Alkohol. Karbolxylol. Balsam.

Bei gelungener Färbung erscheinen die Markscheiden intensiv blauschwarz gefärbt und treten sehr scharf gegenüber dem übrigen gelb gefärbten Gewebe hervor. Überall, wo markhaltige Nervenfasern zugrunde gegangen sind, erscheint die hellgelbe Farbe, mitunter trifft man im Bereich vollständig degenerierter Stellen noch auf schwarzgefärbte Klumpen (Reste degenerierender Markscheiden).

Außer den Markscheiden färben sich gelegentlich noch rote Blutkörperchen, verkalkte Ganglienzellen und Gefäße, und was besonders wichtig erscheint — weil event. Verwechslung mit Nervenfasern möglich — Fibrinfasern.

Über die Celloidinserienschnitte für die WEIGERTSche Markscheidenfärbung s. S. 78.

#### b) WEIGERTS Markscheidenfärbung mittelst der Kupfer-Hämatoxylineisenfärbung.

Das Material wird am besten in ORTHSchem Gemisch fixiert und in einer 5 proz. Lösung doppelchromsaurem Kali bei häufigem Wechseln der Flüssigkeit wie oben angegeben, nachgehärtet.



Diese Methode gleicht der eben geschilderten Methode a vollständig, bis auf die zur Verwendung kommende Hämatoxylinlösung. Man benutzt dabei eine Eisenhämatoxylinlösung, die oben (S. 93) um Verwechslungen mit der von WEIGERT zur Kernfärbung angegebenen Eisenhämatoxylinlösung als WEIGERTSches Eisenhämatoxylin zur Markscheidenfärbung bezeichnet wurde. Sie wird unmittelbar vor dem Gebrauch aus folgenden zwei Lösungen bereitet:

- |   |   |  |          |
|---|---|--|----------|
| a | { | Hämatoxylin pur.                                 | 1 g      |
|   |   | Alkohol absolut.                                 | 100 ccm. |
| b | { | Liq. ferri sesquichlorati (deutsches Arzneibuch) | 4 ccm    |
|   |   | Destilliertes Wasser                             | 96 „     |

Die Lösung b ist stets frisch zu bereiten.

Man mischt gleiche Teile von a und b und färbt damit die vorher in essigsauerm Kupfer gebeizten Schnitte (s. oben Methode a) 24 Stunden, spült kurz in Wasser ab und differenziert in der Borax-Ferridcyankaliumlösung (s. o.).

DÜRCK empfiehlt diese Methode auf das Angelegentlichste und rühmt ihr folgende Vorteile nach. Sie färbt:

1. die Markscheiden.
2. alle Kerne und die feinsten Details des Chromatingerüsts.
3. das Neurokeratingerüst der markhaltigen Fasern in unerreicht präziser Weise.
4. die Tigroidstrukturen der Ganglienzellen.
5. die elastischen Fasern sowie eigenartige Fasern, die im Bindegewebe vorkommen und als Dürcksche Fasern bezeichnet werden.

Eine tadellose Darstellung des Neurokeratingerüst mittelst dieser Methode habe ich nur an ganz frischem, womöglich lebenswarm fixiertem Material erhalten. Es sind dazu sehr dünne Schnitte nötig.

#### c) WEIGERTSche Markscheidenfärbung ohne Differenzierung.

Sie bietet einige Vorteile vor Methode a; zunächst werden die oft recht lästigen und dem Messer gefährlichen Niederschläge vermieden, die sich bei der Kupferung oft an der Oberfläche der Schnittfläche bilden, ferner sind die Präparate eleganter, da der Grund ungefärbt ist, drittens kann man eine der Manipulationen ersparen, die mit den Schnitten vorzunehmen sind, und endlich wird bei dieser Prozedur selbst das Minimum von subjektivem Ermessen, das bei der Differenzierung der Schnitte nötig war, überflüssig gemacht.

Man verfährt folgendermaßen:

„Die für das Mikrotom zurecht geschnittenen Stücke gut in doppel-

chromsaurem Kali (5 proz.) gehärteten Materials werden wie gewöhnlich mit Alkohol behandelt, mit Celloidin durchtränkt und auf Korke aufgeklebt. Nun läßt man die Stücke 24 Stunden im Brutschrank auf einer Lösung schwimmen, die aus gleichen Raumteilen einer kalt gesättigten und filtrierten Lösung von Cuprum aceticum neutrale und einer 10 proz. Lösung von Seignettesalz (Tartarus natronatus) besteht. Größere Stücke läßt man länger (höchstens 48 Stunden) in der Lösung, die man dann nach Ablauf der ersten 24 Stunden erneuert.

Hierauf läßt man die Stücke noch einmal für 24 Stunden auf einer einfach wässrigen Lösung von neutralem Kupferacetat im Brutofen schwimmen. Hierauf wird in Wasser oberflächlich ab gespült und in 80 proz. Alkohol nachgehärtet. Schon nach  $\frac{1}{2}$ —1 Stunde sind die Stücke schneidbar.

Zur Färbung der Schnitte halte man sich 2 Lösungen vorrätig:

Lösung A: konzentr. wässr. Lösung von Lithium carb. 7 cem  
Aq. dest. 93 cem.

Lösung B: Hämatoxylin 1 g  
Alkohol absol. 10,0 g.

Lösung A ist nicht lange haltbar.

Unmittelbar vor dem Gebrauch mischt man 9 Teile von A mit 1 Teil von B und bringt die Schnitte in die reichlich bemessene Farbflüssigkeit. Schon nach 4—5 Stunden sind die Schnitte (bei Zimmertemperatur) gefärbt, doch können sie ohne jede Gefahr der Überfärbung 24 Stunden in der Lösung bleiben. Hierauf spült man sie in Wasser, das man mehrere Male erneuert, ab, bringt sie in Alkohol von 90 Proz., hellt in Anilinoxylol (2:1) auf, spült gründlich in Xylol ab und schließt in Xylolbalsam ein.“

Man kann auch die bei Verfahren a angegebene Eisenhämatoxylinlösung anwenden.

Die nach diesem Verfahren hergestellten Schnitte zeigen die markhaltigen Fasern dunkelblau bis schwarz auf hellem Grund. Letzterer färbt sich bald hellrosa. Das Randcelloidin nimmt manchmal eine hellblaue Farbe an, die nicht weiter stört. Will man diese Färbung entfernen und den Untergrund ganz besonders hell haben, so nimmt man statt des zweiten Auswaschwassers eine dünne Essigsäurelösung ( $\frac{1}{5}$ — $\frac{1}{2}$  Raumteil gewöhnliche Essigsäure auf 100 Teile Wasser), in der das Celloidin rasch farblos wird. Hierauf folgt Auswaschen in Wasser usw.

Bei sehr heiklen Präparaten (Großhirnrinde) ist die Essigsäure zu vermeiden.

Die eben besprochene Methode ohne Differenzierung eignet sich

nur für Schnitte, die nicht dicker als  $\frac{1}{40}$  mm ( $25 \mu$ ) sind, und für lose Schnitte, also nicht für Celloidin- oder Kollodiumserien, die sich überfärben. Für letztere sowie für dickere Schnitte ist auch bei der eben besprochenen Methode Differenzierung nötig, die man in  $\frac{1}{2}$  proz. Essigsäure oder besser in der verdünnten Boraxferridecyan-kaliumlösung (s. Methode a) vornimmt.

Später hat WEIGERT das Verfahren noch insofern vereinfacht, als er die doppelte Beizung in Cuprum aceticum durch folgende Beize ersetzt hat, der wir noch bei der Neurogliafärbung begegnen werden:

2,5 g Chromalaun oder besser Fluorchrom werden im emaillierten Deckeltopf mit 100 ccm Aq. dest. zum Kochen erhitzt; nach dem Auslöschen der Flamme werden 5 ccm gewöhnliche Essigsäure zugesetzt und unter beständigem Umrühren mit einem Glasstab 5 g feingepulvertes, neutrales essigsaures Kupferoxyd hinzugegeben. Die Lösung, die sogenannte WEIGERTSche Beize, ist nach dem Erkalten gebrauchsfähig und muß 24 Stunden auf die in Celloidin eingebetteten Stücke bei  $37^{\circ}$  C. einwirken.

Kurz zusammengefaßt ist also die Methode folgende:

1. Härtung in doppelchromsaurem Kali (5 Proz.).
2. Nachhärten in Alkohol, Einbetten in Celloidin.
3. Beizen in dem Chromalaun-Essigsäure-Kupfergemisch 24 Stunden bei  $37^{\circ}$  C. oder doppelte Beizung in Cuprum aceticum-Seignettesalzlösung 24 Stunden bei Bruttemperatur und ebensolange in konzentrierter Cuprum aceticum-Lösung.
4. Färben in Hämatoxylin, und zwar 9 Teile B + 1 Teil A (A. Hämatoxylin 1, Alkohol absol. 10; B. Lithium carbonic., konzent. Lösung 7, Aq. dest. 93) oder in Eisenhämatoxylin (s. Methode b).
5. Abspülen in Wasser.
6. Entwässern in 90 proz. Alkohol, Aufhellen in Anilinoxylol (2:1). Xylol. Balsam.

d) Schnelle Methode WEIGERTS zur Färbung der Mark-scheiden.

Neuerdings hat WEIGERT eine Methode bekannt gegeben, durch welche die Zeit, die zur gehörigen Härtung und Beizung der Präparate nötig ist, ganz wesentlich abgekürzt wird, und zwar auf 4—5 Tage.

Man fixiert Stücke des Zentralnervensystems in 10 proz. Formalin, schneidet nach vollendeter Fixierung kleinere Stücke heraus und beizt sie in folgendem Gemisch (primäre Beizung):

Kalium- (od. Ammonium- oder Natrium-)bichrom.	5,0 g
Chromalaun 2,0 oder besser Fluorchrom	2,5 „
Aq. dest.	100,0 ccm.

Man löst durch Kochen und filtriert.

Da das Gemisch nur wenig in die Tiefe dringt, müssen die Stücke sehr dünn (2—3 mm) sein.

In diesem Gemisch bleiben die Stücke 4—5, höchstens 8 Tage und werden nach gründlichem Abspülen mit Wasser in Celloidin eingebettet. Die celloidindurchtränkten Stücke werden dann einer zweiten Beizung (sekundäre Beizung) in dem unter c erwähnten Fluorchrom-Kupferacetat-Essigsäuregemisch 24 Stunden lang unterzogen. Selbstverständlich kann man auch die Schnitte beizen, falls man das ganze Stück aus den oben angegebenen Gründen nicht kupfern will.

Nach Abspülen in Wasser bringt man die Stücke in Alkohol von 80 Proz. zurück, schneidet und färbt die Schnitte in der unter b angegebenen Eisenhämatoxylinlösung 12 Stunden und länger. Hierauf differenziert man in der oben angegebenen Borax-Ferridcyankaliumlösung, wäscht gründlich 4—6 Stunden in Wasser aus, entwässert, hellt auf und schließt in Balsam ein.

Anm. Man kann dünne Scheiben direkt in das Bichromat-Chromalaun (Fluorchrom-)Gemisch einlegen, doch tut man gut, ihm 10 Proz. Formalin zuzusetzen. Die übrigen Prozeduren verlaufen wie unter a) oder b) angegeben.

Chromalaun macht die Stücke brüchig und ist infolge dessen weniger zu empfehlen.

## B. Modifikationen der Weigertschen Methode.

### a) PALSche Methode

gibt sehr elegante Bilder, welche den nach der unter b beschriebenen WEIGERTSchen Methode hergestellten sehr ähnlich sind. Nach WEIGERT ist die PALSche Modifikation weniger sicher. Man härtet in MÜLLERScher Flüssigkeit oder Kaliumbichromat (2—5 proz.), behandelt mit Alkohol nach und bettet in Celloidin ein. Ausgewässerte oder in Alkohol grün gewordene Stücke bringt man vor dem Schneiden in 0,5 proz. Chromsäure auf einige Stunden oder auf 2—3 Tage in Kaliumbichromatlösung (2—3 proz.).

Die Schnitte kommen ungekupfert in die bei Methode a angegebene WEIGERTSche Hämatoxylinlösung, in der sie bei 37° C. 24—48 Stunden verweilen.

Nachdem sie gründlich in Leitungswasser, dem man event. 1—2 proz. konzent. Lithionkarbonatlösung zusetzt, abgespült sind und tiefblau erscheinen, werden sie mit einer 0,25 proz. wässrigen Lösung von übermangansaurem Kali  $\frac{1}{2}$ —5 Minuten behandelt. Der richtige

Zeitpunkt ist dann erreicht, wenn die graue Substanz sich durch ihre braune Färbung von dem übrigen schwarz erscheinenden Gewebe abhebt. Hierauf werden die Schnitte in destilliertem Wasser ausgewaschen und in einem Gemisch von:

Acidum oxalic. pur.	1,0 g
Kalium oder Natrium sulfurosum	1,0 „
Aq. dest.	200,0 ccm

unter häufigem Bewegen der Schnitte entfärbt, bis der bräunliche Farbenton geschwunden und die weiße (markhaltige) Substanz blauschwarz, die graue fast farblos erscheint (etwa  $\frac{1}{2}$ —3 Minuten). Sollte die Differenzierung nicht genügend sein, so bringt man den Schnitt nach Abspülen in Wasser in die Kaliumpermanganatlösung zurück und differenziert von neuem. Wenn die Differenzierung vollständig ist, wäscht man gründlich in destilliertem Wasser aus und bettet nach Entwässerung in Alkohol und Aufhellung in Karbolxylol in Balsam ein. Man kann eventuell mit der PALSchen Färbung eine Kernfärbung verbinden, indem man nach vollendeter Differenzierung und gründlichem Auswaschen mit Karmin nachfärbt.

Anm. Die Oxalsäure-Kaliumsulfurosumlösung muß einen stechenden Geruch nach schwefeliger Säure besitzen; es ist zweckmäßig, die 1proz. Lösung von Oxalsäure und die 1proz. Lösung von Kalium sulfurosum in getrennten Flaschen aufzubewahren und erst kurz vor dem Gebrauche zu gleichen Teilen zu mischen.

Die PALSche Methode gestaltet sich demnach, kurz zusammengefaßt, folgendermaßen:

1. Härtung in MÜLLERScher Lösung oder doppelchromsaurem Kali (2—5 proz.). Nachhärten in Alkohol, Einbettung in Celloidin.

2. Färben in WEIGERTScher Hämatoxylinlösung (s. unter Methode a Lithion-Hämatoxylin) 24—48 Stunden.

3. Abspülen in Leitungswasser, eventuell mit Zusatz von 1—2 Proz. Lithium carbonic., bis die Schnitte tiefblau gefärbt erscheinen.

4. Eintauchen in 0,25 proz. Kaliumpermanganatlösung  $\frac{1}{2}$ —3 Min.

5. Abspülen in Wasser.

6. Differenzieren in 1proz. Oxalsäurelösung und 1proz. Kalium sulfuros.-Lösung auf  $\frac{1}{2}$ —3 Min.

7. Auswaschen in Wasser eventuell Nachfärbung mit Karmin (Borax- oder Lithionkarmin).

8. Alkohol. Karbolxylol. Balsam.

Die markhaltigen Fasern schwarzblau, das übrige Gewebe farblos.

Für Kollodiumserien ist die PALSche Methode nicht zu gebrauchen.

b) Modifikation nach KULTSCHITZKY bez. KULTSCHITZKY-WOLTERS

ist von allen Modifikationen der WEIGERTSchen Markscheidenfärbung die beste und mitunter sogar der Originalmethode überlegen, insofern sie die Markfasern in größter Vollständigkeit bis in die feinsten Fasern zur Anschauung bringt und mitunter auch in den Fällen noch brauchbare Resultate gibt, bei denen die anderen Methoden versagen oder unvollkommenes leisten.

1. Vorfixierung in Formalin, Nachhärtung in MÜLLERScher Flüssigkeit, eventuell mit der von WEIGERT angegebenen Schnellbeizung (s. o.). Alkohol. Einbettung in Celloidin. Schneiden.

2. Die Schnitte werden 12—24 Stunden in folgender Lösung gefärbt:

10 proz. Lösung von Hämatoxylin in Alkohol abs.	10,0
2 proz. Essigsäure	90,0

3. Direktes Übertragen in die Differenzierungsflüssigkeit:

konzentr. Lösung von Lithion carb.	100,0
1 proz. Lösung von rotem Blutlaugensalz	10,0.

4. Gründliches Auswaschen in Leitungswasser.

5. Alkohol. Karbolxylo. Balsam.

Die Differenzierung vollzieht sich sehr langsam. Die Differenzierungsflüssigkeit wird rasch dunkel, man erneuert sie nach etwa einer Stunde ein- bis zweimal. Man muß die Differenzierung mittelst des Mikroskops kontrollieren.

Die Markscheiden sind scharf schwarzblau gefärbt, der Grund bräunlich gelb. Will man ihn farblos haben, so wendet man die von WOLTERS angegebene Modifikation an, indem man die Schnitte nach der Färbung mit Hämatoxylin in MÜLLERSche Lösung eintaucht und nun nach dem bei der PALSchen Methode angegebenen Verfahren differenziert.

c) Methode von VASSALE

wird von OBERSTEINER warm empfohlen.

Die Fixierung und Chromierung erfolgt wie bei der WEIGERTSchen Originalvorschrift. Einbettung in Celloidin.

1. Die Schnitte werden 3—5 Min. in folgender Lösung gefärbt:

Hämatoxylin	1,0 g
destill. Wasser	100,0 ccm.

2. Rasches Abspülen in destill. Wasser.
3. Übertragen in eine gesättigte Lösung von Cuprum acet. neutrale auf 3—5 Min.
4. Kurzes Auswaschen in Wasser.
5. Differenzieren in WEIGERTScher Borax-Ferridcyankaliumlösung.
6. Gründliches Auswaschen in fließendem Wasser. Entwässern. Karbolxylol. Balsam.

### C. Markscheidenfärbung mit polychromem Methylenblau nach E. FRAENKEL.

Härtung kleiner, dem frischen Gehirn oder Rückenmark zu entnehmender Stücke entweder direkt oder nach 1—2tägiger Formalinvorfixierung in WEIGERTScher Kaliumbichromat-Chromalaun(fluorchrom)lösung (s. o. S. 224) während 4—6—8 Tagen, darauf direktes Übertragen in 80 proz. Alkohol, worin die Stücke unter täglichem Wechseln des Alkohols so lange belassen werden, bis der Alkohol absolut klar bleibt. Danach 1tägiges Verweilen in 96 proz. Alkohol, Einbetten in Celloidin.

Die Schnitte kommen dann in Grüblersches polychromes Methylenblau und bleiben darin, je nach Belieben, 6—12 Stunden, am besten in einem flachen, großen Uhrschälchen; darauf Abgießen der Farblösung und Aufgießen von destilliertem Wasser auf die Schnitte. Aus diesem werden die Schnitte mittelst Spatels in eine konzentrierte wässrige Tanninlösung übertragen und darin beliebig lange (4, 6, 8 Stunden oder länger) belassen. Abgießen der Entfärbungsflüssigkeit und Übergießen mit destilliertem Wasser<sup>1)</sup>, das so oft zu wechseln ist, bis es völlig klar bleibt. Nun wird der gleiche Färbungs- und Entfärbungsmodus noch einmal in genau der gleichen Weise wiederholt, d. b. die Schnitte kommen nach der ersten Entfärbung aus dem völlig klaren destillierten Wasser wieder einzeln mittelst Spatels in polychromes Methylenblau<sup>2)</sup>, bleiben darin wie oben angegeben, und werden nach erneutem Auswaschen in destilliertem Wasser zum zweiten Mal in konzentrierte wässrige Tanninlösung gebracht, wo sie beliebig lange, event. 24 Stunden, ohne Gefahr der Überdifferenzierung, verweilen können. Gründliches Abspülen in Aq. dest., Alkohol 96 Proz., Bergamottöl. Übertragen auf den Objektträger, Übergießen mit Xylol zur Entfernung des Bergamottöls, Ablaufenlassen des Xylol. Balsam. Markscheiden sind dunkelblau gefärbt.

Anm. Gehirnschnitte sind mindestens 12 event. 24 Stunden zu färben und ebenso lange zu entfärben.

#### Darstellung der Achsenzylinder.

Methoden, welche die Achsenzylinder mit gleicher Sicherheit elektiv färben, wie dies bei den eben besprochenen Färbemethoden

1) Anderes als destilliertes Wasser darf nicht angewandt werden.

2) Das polychrome Methylenblau kann nach Filtrieren immer wieder benutzt werden.

für die Markscheiden der Fall ist, sind bis jetzt noch nicht gefunden. Wir verfügen aber über eine Reihe von Färbeverfahren, welche die Achsenzylinder gut, wenn auch nicht elektiv, zur Darstellung bringen. Bei diesen Methoden müssen wir zwischen den eigentlichen Färbungen und Metallimprägnationen unterscheiden. Die Färbemethoden färben nach KAPLAN nur das Myelo-Axostroma d. h. die den Achsenzylinder umgebende Schicht der Markscheide — daher versagen sie bei marklosen Fasern — bei den Metallimprägnationen wird der Achsenzylinder selbst gefärbt.

An erster Stelle sind hier zu nennen:

#### a) Die Karminfärbungen.

Am gebräuchlichsten ist die Färbung mit gut ausgereiftem Ammoniakkarmin, die man leicht mit einer Hämatoxylinkernfärbung kombinieren kann. Die besten Resultate gibt die Färbung mit Ammoniakkarmin, wenn die Objekte nicht eingebettet wurden und ohne Alkoholbehandlung direkt in die Farbe kommen. Es ist dringend empfehlenswert, möglichst dünne Karminlösungen zur Färbung zu verwenden und sie lange einwirken zu lassen. Die Lösung soll ganz schwach rot gefärbt sein. Nach 24—36 Stunden ist meist eine genügend intensive Färbung erzielt; man hat bei der Färbung zu beachten, daß je länger die betreffenden Objekte in chromsauren Salzen gehärtet wurden, desto langsamer die Färbung einzutreten pflegt. Das Ammoniakkarmin färbt die Achsenzylinder, Ganglienzellen, das Zwischengewebe und die Kerne. Will man eine differente Kernfärbung erzielen, so läßt man der Karminlösung eine Hämatoxylinfärbung vorausgehen.

Um die bei der Karminfärbung diffus rot gefärbte Neuroglia zu entfärben, bringt man die Schnitte aus der Karminlösung auf 5—10 Stunden in ein Gemisch von einem Teil Ameisensäure und zwei Teilen Alkohol (RANVIER).

Beschleunigen kann man die Färbung durch Erwärmen, oder indem man die Schnitte vor der Färbung auf 5—10 Min. in eine  $\frac{1}{2}$  proz. Lösung von Chlorpalladium einlegt. Die Färbung vollzieht sich dann in wenigen Minuten, die Markscheiden sind gelb gefärbt. Im allgemeinen sind aber die langsamen Färbungen zu bevorzugen.

Um auch bei Celloidinschnitten gute Karminfärbungen zu erzielen, empfiehlt SCHWALBE sie für etwa zwei Wochen in MÜLLERSche Lösung oder für 24—48 Stunden in 1 proz. Chromsäure bei 37° (im Brutschrank) einzulegen, dann kurz (1 Minute) in Wasser abzuspülen und 24 Stunden in stark verdünnter (hellroter) Lösung von gut ausgereiftem Ammoniakkarmin zu färben. Zu lange oder zu kurze Ein-



wirkung der Chromsäurelösung läßt sich durch die Dauer des Auswaschens der chromierten Schnitte in Wasser regulieren.

Ähnlich wie Ammoniakkarmin wirken Borax- und Lithionkarmin bei 1—2 stündiger Einwirkung ohne nachfolgende Differenzierung in Salzsäure-Alkohol.

Von den übrigen für den in Rede stehenden Zweck angegebenen Karminfärbungen sei nur noch erwähnt

#### die Urankarminfärbung nach Schmaus-Chilesotti,

die bei fast allen für das Zentralnervensystem gebräuchlichen Fixierungsmethoden (Formalin, MÜLLERSche Lösung, MARCHISches Verfahren, Neurogliabeize) und sowohl an Gefrier- als auch an Celloidin- und Paraffinschnitten gute Resultate gibt.

Die Farblösung wird folgendermaßen hergestellt: Man verreibt 1 g karminsäures Natron (Grübler) mit 0,5 g Urannitrat und wenig Wasser, setzt dann 100 ccm destilliertes Wasser zu, kocht das Gemisch  $\frac{1}{2}$  Stunde und filtriert nach dem Erkalten.

Unmittelbar vor dem Gebrauch setzt man der Lösung Salzsäurealkohol (1 ccm Acid. hydrochloric. pur. auf 100 Teile 70 proz. Alkohol) zu und zwar 2 Tropfen auf 1 ccm Farblösung.

Man färbt mit dieser Lösung:

Schnitte aus MÜLLERScher Lösung und aus WEIGERTScher Markcheidenbeize: 5—10 Min.

Gefrierschnitte aus Formalin, die man erst gründlich wässern muß, oder Paraffin- und Celloidinschnitte: 15—20 Min.

Schnitte von Stücken, die mit der Neurogliabeize behandelt waren:  $\frac{1}{2}$ —1 Stunde.

Schnitte aus MARCHISchem Gemisch: 2—4 Stunden.

Ausdehnung der Färbedauer auf längere Zeit schadet nichts.

Nach der Färbung werden die Schnitte gründlich in Wasser ausgewaschen, mit Alkohol entwässert und in Karbolxylool oder Xylool aufgehellt.

Achsenzylinder, Ganglienzellen und Glia sind rot gefärbt, die Markcheiden sind bei in MÜLLERScher Lösung fixiertem Material grünlich-gelb, sonst farblos.

#### b) VAN GIESONSche Methode

gibt besonders in der WEIGERTSchen Modifikation (s. Seite 105) bei Härtung der Objekte in chromsauren Salzen gute Resultate. Sie färbt die Kerne blaubraun, die Glia gelblich, Ganglienzellen blaßrot, Achsenzylinder braunrot, Bindegewebe leuchtend rot.

Die gewöhnliche VAN GIESON-Methode färbt die Glia rot.

## c) Färbung mit Nigrosin.

Man färbt die in chromsauren Salzen gehärteten und vor der Alkoholhärtung ausgewässerten Schnitte in einer 0,2 proz. wässrigen Nigrosinlösung und wäscht in Wasser aus. Entwässern in Alkohol. Öl. Balsam.

Ganglienzellen und ihre Ausläufer, Achsenzylinder und Zwischengewebe sind graublau gefärbt.

In ähnlicher Weise kann man auch Anilinblau verwenden.

## d) Die Färbung der Achsenzylinder nach STROEBE.

1. Härtung in MÜLLERScher Flüssigkeit, Nachhärten in Alkohol ohne Auswässern, Einbetten in Celloidin. Schneiden.

2. Färben der möglichst dünnen Schnitte in frisch bereiteter konzentrierter wässriger Anilinblaulösung 10 Min. bis 1 Stunde.

3. Abspülen in Wasser.

4. Differenzieren in Alkohol abs., dem 20—30 Tropfen Ätzkali-Alkohol<sup>1)</sup> zugesetzt sind. Der Schnitt muß hellbraunrot, durchscheinend aussehen, was ungefähr in 1—3 Minuten erreicht ist.

5. Auswaschen in reichlichem destillierten Wasser, bis der Schnitt hellblau erscheint (etwa 5 Min.).

6. Färbung in zur Hälfte mit destilliertem Wasser verdünnter, konzentr. wässriger Safraninlösung 15—30 Min.

7. Rasches Auswaschen in Alkohol. Entwässern in Alkohol absolut. Xylol. Balsam.

Die Achsenzylinder sind tiefblau, die Markscheiden gelbrot, die Kerne dunkelrot, das Zwischengewebe hellrot gefärbt.

## e) Färbung der Achsenzylinder nach MALLORY.

Man färbt die chromierten Schnitte mit folgender Lösung:

Phosphormolybdänsäure (10 proz.)	10,0 ccm
Hämatoxylin	1,75 g
Aq. dest.	200,0 ccm
Acid. carbol. cryst.	5,0 g

Die Lösung muß einige Wochen im Sonnenlicht reifen und ist vor dem Gebrauch zu filtrieren.

Anwendung: 1. Färbung 20—60 Min.

2. Auswaschen in mehrmals zu wechselndem 50 proz. Alkohol 5—20 Min.

3. Kurzes Entwässern in Alkohol absol. Xylol. Balsam.

Die Achsenzylinder und Gliafasern sind tiefblau gefärbt.

1) Man löst 1 g Kal. causticum in 100 ccm Alkohol, läßt 24 Stunden stehen und filtriert.

f) Methode von WOLTERS.

1. Härtung im Dunkeln 24 Stunden in einer gesättigten Lösung von:  
Schwefelsaurem Kupferoxyd und  
Kaliumbichromat in 50 proz. Spiritus, dem man auf je 100 ccm  
6 Tropfen Eisessig zusetzt.
2. Nachhärten in absolutem Alkohol 24 Stunden, Einbetten in Celloidin.  
Schneiden.
3. Beizen der Schnitte 24 Stunden in:  
10 proz. Vanadium chlorat. 2 Teile,  
8 proz. Aluminium acet. liquid. 8 Teile.
4. Auswaschen in Wasser 10 Min.
5. Färben 24 Stunden bei 45° C. in:  
Hämatoxylin 2,0 g  
Alkohol absol. q. s. ad. solut.  
2 proz. Essigsäure 100,0 ccm.
6. Auswaschen in 80 proz., schwach mit Salzsäure angesäuertem Alkohol,  
bis die Schnitte hellblau erscheinen.
7. Auswaschen in 50 proz. Alkohol. Entwässern. Öl. Balsam.  
Die Achsenzylinder, Ganglienzellen und Gliafasern sind tiefblau gefärbt.  
Die Methode ist teuer wegen der Anwendung des Vanadium chlorat.

g) Färbung nach STRÄHUBER.

1. Fixierung beliebig (außer Alkohol), am besten Formol.
  2. Beizung 5 Tage in WEIGERTScher Markscheidenbeize:

Doppelchromsaures Kali	5,0 g	}	Man löst durch Kochen und filtriert.
Chromalaun	2,0 „		
Wasser	100,0 ccm		
  3. Alkoholeinbettung in Celloidin.
  4. Färbung in konzent. wässriger Anilinblaulösung (Grübler) 12 Stunden.
  5. Differenzieren nach PAL oder in Wasser, dem einige Tropfen unter-  
chlorigsauren Natrons zugesetzt sind.
  6. Auswaschen in Wasser.
  7. Alkohol — Karbolxytol — Balsam.
- Zwischen 3 und 4 kann man mit WEIGERTSchem Hämatoxylin (s. S. 219)  
oder mit alkoholischer Eosinlösung 24 Stunden färben.
- Die Achsenzylinder, oder besser gesagt, die die Achsenzylinder umgebenden  
innersten Schichten der Markscheiden sind tiefblau gefärbt. An Nervenfasern,  
die keine Markscheide besitzen, versagt die Methode.

h) Die Färbung von BIELSCHOWSKY.

1. Fixierung in einer 10—15 proz. Formollösung. Die Blöcke  
dürfen nicht dicker als 1 cm sein. Vor dem Gefrieren Auswaschen  
der Blöcke einige Stunden in fließendem Wasser. Die Gefrierschnitte,  
die mit dem Kohlendioxidgefrieremikrotom von den meisten Objekten  
leicht in einer Dicke von 10  $\mu$  herzustellen sind, werden in destillier-

tem Wasser aufgefangen und mit Glasnadeln auf 24 Stunden oder länger in einer 2 proz. Lösung von *Argentum nitricum* gebracht.

2. Nach raschem Durchziehen durch destilliertes Wasser mittelst Glasnadeln bringt man die Schnitte in ammoniakalische Silbersalzlösung. Diese wird immer frisch in der Weise hergestellt, daß in einem kleinen Maßzylinder zu 5 ccm vorrätig gehaltener 10 proz. Silberlösung unter Schütteln 5 Tropfen einer möglichst reinen 40 proz. Natronlauge zugefügt werden. Der dabei entstehende Niederschlag von schwarzbraunem Silberoxyd wird durch tropfenweisen Zusatz von Ammoniak unter stetem Schütteln vorsichtig zur Lösung gebracht. Man hüte sich, mehr Ammoniak zuzusetzen, als zur Lösung des Niederschlags unbedingt nötig ist, da sonst leicht eine Mitfärbung der Glia und bindegewebiger Elemente eintritt. In der hellen Lösung befinden sich die leicht reduzierbaren Körper Silberammoniumnitrat und Silberoxydammon. Die Lösung wird bis auf 20 ccm mit destilliertem Wasser verdünnt und in ein Schälchen gegossen. In ihr bleiben die Schnitte etwa 15 Minuten und länger, bis sie eine dunkelbraune Farbe angenommen haben.

3. Man überträgt die Schnitte in eine schwache wässrige Lösung von Essigsäure. Es genügen 5 Tropfen Eisessig auf 20 ccm Wasser. Der braune Ton der Präparate wird zu einem gelblichen; sobald dieser deutlich hervorgetreten ist, erfolgt

4. die Übertragung in die reduzierende 20 proz. wässrige mit Leitungswasser hergestellte Formollösung. In dieser bleiben die Schnitte 12—24 Stunden.

5. Es folgt jetzt die Vergoldung, die bei dieser Methode sehr wichtig ist, da die feinsten nervösen Elemente erst durch sie sichtbar gemacht werden. Ferner tritt in der Goldlösung erst die Polychromasie zutage, die für die Unterscheidung nervöser und bindegewebiger Elemente notwendig ist. Die Schnitte kommen aus der reduzierenden Formollösung nach kurzem Abspülen in Wasser in ein neutrales Goldbad. Es genügen 5 Tropfen einer 1 proz. Goldchloridlösung auf je 10 ccm Wasser. Hierin verbleiben die Schnitte, bis der Grundton des Gewebes ein rötlich violetter ist (gewöhnlich etwa 1 Stunde).

6. Um das ungenügend reduzierte Silber zu entfernen, bringt man die Schnitte schließlich für eine halbe Minute in eine 5 proz. Lösung von Natriumthiosulfat. Dann sorgfältiges Auswaschen in destilliertem Wasser, steigender Alkohol, Karbolxylol, Kanadabalsam.

Kurz zusammengefaßt gestaltet sich die Methode folgendermaßen:

1. Fixierung in 10—15 proz. Formalinlösung. Auswaschen in fließendem Wasser. Gefrierschnitte. Diese kommen aus destilliertem Wasser in

2. 2 proz. Argent. nitricumlösung auf 24 Stunden oder länger.
3. Rasches Durchziehen durch destilliertes Wasser.
4. Übertragen in ammoniakalische Silbersalzlösung 15 Minuten oder länger (s. o. Nr. 2).
5. Einlegen der Schnitte in wässrige Essigsäurelösung (5 Tropfen Eisessig auf 10 ccm Wasser) bis Schnitte gelblich.
6. Übertragen in 20 proz. wässrige Formalinlösung (s. o. Nr. 4).
7. Vergoldung in 10 ccm destill. Wasser + 5 Tropfen 1 proz. Goldchloridlösung 1 Stunde.
8. Übertragen in 5 proz. Fixiernatronlösung  $\frac{1}{2}$  Minute.
9. Sorgfältiges Auswaschen in destill. Wasser.
10. Alkohol. Karbolxylo. Balsam.

Achsenzylinder gleichmäßig schwarz, Fasern der Binde-substanzen violett oder blauviolett; die Markscheiden sind häufig mitgefärbt und umgeben dann den zentralen Achsenstrang als ein rötlich gefärbter Mantel. In diesem Falle läßt sich mit großer Genauigkeit feststellen, an welcher Stelle ihres Verlaufes die Nervenfasern marklos werden. Quergestreifte Muskelfasern heben sich mit bräunlichem Grundtone sehr kontrastreich ab und zeigen meist ein sehr brillantes Querstreifungsbild.

Bei manchen Geweben, die arm an nervösen Elementen sind, hat sich mit sehr günstigen Resultaten eine Wiederholung der Prozeduren 2—4 in der Weise bewährt, daß die Schnitte aus der reduzierenden Formollösung nach gründlichem Auswaschen in destilliertem Wasser in die ammoniakalische Silberlösung zurückgelangten, dann noch einmal mit Essigsäure durchtränkt und endlich wieder in Formol gebracht wurden.

Imprägnation ganzer Blöcke gibt unsichere Resultate.

i) Darstellung der Neurofibrillen nach RAMON Y CAJAL.

1. Frische Stücke werden 4—6 Tage bei 30—35° in eine 1,5—3 proz. Lösung von Argentum nitric. unter Lichtabschluß eingelegt.

2. Abspülen mit dest. Wasser.

3. Reduktion in

Acid. pyrogallic.	1 g
Aqua dest.	100 ccm
reines Formalin	5—15 „

24 Stunden bei Zimmertemperatur.

4. Abspülen in dest. Wasser.

5. Nachhärtung in Alkohol. Einbettung in Celloidin.

Die obersten Schichten der Präparate sind wegen der vorhandenen

Silberniederschläge nicht zu gebrauchen, ebensowenig die tieferen, weil hier keine Versilberung stattgefunden hat. Brauchbar ist nur eine zwischen beiden gelegene hell kaffeebraune oder rotbraune Zone, in der sich eine ausgezeichnete Fibrillenfärbung findet.

LENHOSSÉK empfiehlt die Schnitte noch zu vergolden. Er bringt sie aus dest. Wasser in ein schwaches Goldbad (4 ccm einer 1 proz. Lösung von Goldchlorid auf 150 ccm dest. Wasser) auf 10—60 Min. Dabei muß sich die ursprüngliche gelbe Farbe in eine stahlgraue umwandeln. Nun bringt man die Schnitte auf 5 Min. in eine 3—5 proz. Lösung von Fixiernatron, wäscht sie dann gründlich in fließendem Wasser aus und schließt sie in Balsam ein. Die Fibrillen sind intensiv schwarz gefärbt.

Anm. 1. Die Goldmethoden, von denen eine große Anzahl angegeben ist, erweisen sich, da sie unzuverlässige Resultate ergeben, für pathologisch-histologische Untersuchungen, bei denen nur zuverlässige Methoden gebraucht werden können, als ungeeignet. Die relativ besten Resultate gibt noch die FREUDSche Methode:

Man färbt die in MÜLLERScher Lösung gehärteten Schnitte 3—4 Stunden in einer 1 proz. wässrigen Goldchloridlösung, die man mit dem gleichen Volumen 95 proz. Alkohols versetzt hat. Hierauf legt man die Schnitte mit Glasnadeln in destilliertes Wasser und überträgt sie nach gründlichem Auswaschen mit Wasser in ein Gemisch von Natronlauge 1,0, Aq. dest. 6,0, in dem sie 5—6 Min. verbleiben. Nach vorsichtigem Absaugen der Flüssigkeit werden sie auf 5—10 Min. in 10 proz. Jodkaliumlösung gebracht, in der sie allmählich einen rosaroten bis dunkelroten Farbenton annehmen. Hierauf folgt Abspülen in destilliertem Wasser, Alkohol, Öl usw. Die Nervenfasern, event. auch die Ganglienzellenausläufer sind dunkelrotblau bis dunkelrot gefärbt.

Anm. 2. Die von GOLGI in die Technik eingeführten Methoden der Metallimprägnation, sowie die von EHRLICH gefundene Methode der vitalen Methylenblauinjektion, die auf dem Gebiet der normalen Histologie außerordentlich wichtige Aufschlüsse gegeben haben, sind für die Zwecke der pathologischen Histologie nicht zu gebrauchen, da sie einerseits nicht immer gelingen und andererseits niemals, selbst bei gelungener Imprägnation, alle in Betracht kommenden Gewebsbestandteile (Achsenzylinder, Nerven- und Gliazellen) gleichmäßig färben.

Da sich bei pathologisch-histologischen Untersuchungen aber die Notwendigkeit herausstellen kann, mit diesen Methoden zu arbeiten, sollen hier die wichtigsten angegeben werden:

### 1. Die GOLGischen Methoden.

#### a) Das sogenannte schnelle GOLGische Verfahren. (Ramón y Cajal.)

Das Material muß möglichst frisch sein und darf nur in kleinen, dünnen Stücken zur Verwendung kommen. Man bringt sie direkt in folgendes Gemisch:

3 proz. Lösung von Kaliumbichrom.	4 Teile
1 proz. Lösung von Osmiumsäure	1 Teil.

In ihm bleiben sie im Dunkeln 2—8 Tage. Die Dauer richtet sich nach den Bestandteilen, die man darstellen will, nach LENHOSSÉK sind

für die Neuroglia	2—3 Tage
für die Ganglienzellen	3—5 Tage
für die Nervenfasern	5—7 Tage

erforderlich.

Das Gemisch ist stets frisch zu bereiten und muß in großen Quantitäten zur Verwendung kommen. Es muß das Volumen der Stücke um das 10—50fache übertreffen.

Nun spült man die Stücke schnell in destilliertem Wasser oder bereits gebrauchter Silberlösung ab und überträgt sie in eine 0,6—1proz. Lösung von *Argentum nitricum*; um ihr ein allseitiges Eindringen zu ermöglichen, hängt man die Stückchen an einem Faden, den man am Flaschenkork befestigt auf. In der Silberlösung bleiben die Stücke 2—6 Tage. Sollte sich beim Einschneiden zeigen, daß die Stücke im Innern nicht genügend durchtränkt sind, so wiederholt man das ganze Verfahren (Übertragen in Kaliumbichromat-Osmiumsäure, Silbern).

Die Stücke werden entweder direkt geschnitten oder in Alkohol von 96 bis 100 Proz. nachgehärtet; will man einbetten, so kann nur Celloidin in Betracht kommen; die Einbettung muß in 30 Minuten beendet sein.

Die Schnitte werden in absolutem Alkohol kurze Zeit entwässert, in Bergamottöl aufgehellt und in Balsam ohne Deckglas eingeschlossen.

Nach RAMÓN Y CAJAL erneuert man das Chromosmiumgemisch nach 6—10 Stunden und läßt die Stücke, die nach der Härtung mit 0,25proz. Silberlösung abgespült werden, nur 36—48 Stunden in 0,75proz. Silberlösung.

Das Verfahren gestaltet sich, kurz zusammengefaßt, folgendermaßen:

1. Härtung kleiner frischer Stücke in einem Gemisch von  
3proz. Kaliumbichromat-Lösung 4 Teile  
1proz. Osmiumsäure 1 Teil

2—8 Tage lang im Dunkeln.

2. Abspülen in destilliertem Wasser oder in 0,25proz. *Argentum nitricum*-Lösung.

3. Übertragen in 0,6—1proz. oder (RAMÓN Y CAJAL) 0,75proz. *Argentum nitricum*-Lösung auf 36 Stunden bis 6 Tage.

4. Event. Nachhärten in Alkohol, Schneiden, event. sehr schnelles Einbetten in Celloidin.

5. Aufhellen in Bergamottöl, Balsam ohne Deckglas.

#### b) Das ältere, langsame Verfahren.

1. Kleine frische Stücken werden in MÜLLERScher Lösung oder besser in Kaliumbichromat-Lösung gehärtet, die man zunächst in 2proz. Lösung und später allmählich steigend in 5proz. Lösung anwendet. Hier verweilen die Stücke je nach der Außentemperatur 15—45 Tage, im Brutschrank 8—10 Tage.

2. Hierauf werden sie mit Fließpapier abgetrocknet und entweder

- a) in eine 0,75proz. *Argentum nitricum*-Lösung für 3—6 Tage
- oder b) in eine 0,25—0,5proz. Sublimatlösung für 2—3 Wochen oder länger übertragen. Die Lösung ist zu erneuern, solange noch Gelbfärbung eintritt.

3. Nachhärten in Alkohol. Schneiden ohne Einbettung. Aufhellen in Öl, Einschluß in Balsam ohne Deckglas. Die Schnitte müssen dick sein (60  $\mu$ ).

Bei den GOLGISchen Methoden dürfen Metallnadeln oder Metallspatel nicht zur Verwendung kommen.

Bezüglich der Methylenblaumethoden sei auf die Lehrbücher der normalen mikroskopischen Anatomie verwiesen.

### Ganglienzellen.

Die Ganglienzellen und ihre Ausläufer färben sich, wie bereits erwähnt, mit Karmin, Säurefuchsin, Nigrosin usw.

Zum Studium der Struktur der Ganglienzellen ist die NISSLSche Methode bez. ihre Modifikationen anzuwenden.

#### a) NISSLSche Methode.

Kleine Stücke des Zentralnervensystems werden möglichst rasch nach dem Tode entnommen und in reichlich zu bemessendem Alkohol von 96—98 Proz. gehärtet. Die Stücke dürfen nicht auf dem Boden des Glasgefäßes liegen, sondern sind auf Fließpapier zu legen. Man wechselt den Alkohol mehreremals. Vollkommene Härtung ist etwa in 4—5 Tagen erreicht.

Sobald sie schnittfähig geworden sind, werden sie mit Gummi arabicum auf Holzblöcke geklebt, kurze Zeit in Alkohol zurückgebracht und unter Alkohol geschnitten. Die möglichst dünnen Schnitte werden gut ausgebreitet aus starkem Alkohol in folgende Flüssigkeit gebracht, die tüchtig durchgeschüttelt wird und ein Vierteljahr reifen muß, bevor sie gebrauchsfertig ist.

Methylenblau B. Patent (von	} Die Schnitte sollen auf der Flüssigkeit schwimmen.
Carl Buchner und Sohn	
München)	
3,75 g	
Venetianische Seife geschabt	1,75 „
Aq. dest.	1000,0 ccm

Vor dem Gebrauch schüttelt man die Lösung und filtriert sie.

In ihr werden sie bis zum Auftreten feiner Bläschen erhitzt, hierauf schnell in Anilin-Alkohol (1 Teil wasserhelles Anilinöl<sup>1)</sup> auf 9 Teile 96 proz. Alkohol) differenziert, bis keine größeren Farbstoffwolken mehr abgehen. Nun bringt man den Schnitt möglichst schnell auf den Objektträger, trocknet ihn mit Fließpapier und tropft sofort Oleum cajeputi oder origani darauf. Sobald er durchsichtig ist, trocknet man mit Fließpapier, spült ihn mit reichlichem Benzin ab, läßt

1) Um Anilinöl wasserhell, ungebräunt zu erhalten, muß man es unter Lichtabschluß aufbewahren und vor Verunreinigungen durch Staub schützen.



letzteres abtropfen und gibt sodann einen Tropfen Xylolkolophonium (pulverisiertes Kolophonium in Xylol gelöst und bis zur Konsistenz von dickflüssigem Kanadabalsam eingedampft) hinzu. Man legt nun das Deckglas auf und erwärmt vorsichtig, bis sich das Kolophonium gleichmäßig zwischen Deckglas und Objektträger ausgebreitet hat.

Die Granula der Ganglienzellen sind scharf und dunkel mit Methylenblau gefärbt, während die Kerne blaßblau erscheinen.

Die Präparate sind nicht haltbar.

Kurz zusammengefaßt ist die Methode folgende:

1. Härtung in 96—98 proz. Alkohol. Aufkleben auf den Holzblock. Schneiden.

2. Färben in der Seifenlösung des Methylenblaus unter Erhitzen, bis Blasen springen.

3. Differenzieren in Anilinalkohol (1:10), bis keine gröberen Farbstoffwolken mehr abgehen.

4. Übertragen auf den Objektträger, Trocknen mit Fließpapier.

5. Aufhellen in Oleum cajeputi oder origani. Trocknen.

6. Abspülen mit Benzin.

7. Auftropfen von Xylolkolophonium.

8. Auflegen des Deckglases, leichtes Erwärmen.

Um die Entstehung von Kunstprodukten zu vermeiden, muß man nach BRAUER streng darauf achten, daß der Schnitt bei Ausführung der verschiedenen Manipulationen nie ganz trocken wird.

#### b) Methode von LENHOSSÉK.

1. Fixieren in 20 proz. Formalin 2 Tage (das käufliche Formalin [40 Proz.] zur Hälfte mit Wasser verdünnt).

2. Nachhärten in Alkohol absol.

3. Einbetten in Paraffin. Schneiden.

4. Färben in konzent. wässriger Lösung von Thionin 5 Min. oder einer konzent. wässrigen Lösung von Toluidinblau 12 Stunden.

5. Rasches Abspülen in Wasser.

6. Vorsichtiges Differenzieren in Anilin-Alkohol (Anilinöl 1, Alkohol absol. 9)

7. Aufhellen in Oleum cajeputi.

8. Momentanes Eintauchen in Xylol.

9. Einschluß in Xyloidamarharz.

Diese Färbung ist etwas haltbarer, blaßt aber ebenfalls mit der Zeit ab.

Nur bei völligem Intaktsein der Ganglienzellen tritt bei der NISSLSchen bzw. LENHOSSÉKschen Methode die charakteristische Färbung der im Protoplasma der Ganglienzellen vorhandenen chromophilen Körner ein; bei pathologischen Zuständen treten Abweichungen im tinktoriellen Verhalten zutage.

#### c) Färbung mit Kresylviolett RR nach BIELSCHOWSKY-PLIEN.

1. Härtung in Formol oder Alkohol.

2. Celloidin- oder Paraffineinbettung. Schneiden.

3. Färben (24 Stunden in dünner wässriger Kresylviolett RR.Lösung (6—10 gtt. einer konzentrierten wässrigen Lösung auf 50 ccm Wasser).

4. Rasches Durchziehen der Schnitte durch Wasser. Entwässern in Alkohol steigender Konzentration, wobei graue und weiße Substanz sich differenzieren.

5. Kajeputöl. Xylol. Balsam.

Überfärbte Schnitte werden durch längeres Verweilen in Alkohol differenziert.

#### d) Färbung mit Methylgrün-Pyronin.

Man fixiert in Alkohol absol., bettet in Paraffin ein und färbt mit dem PAPPENHEIMSchen Methylgrün-Pyroningemisch (s. S. 124) bei 37° 5—10 Minuten. Hierauf spült man kurz in Wasser ab und differenziert, bis der Schnitt keine Farbstoffwolken mehr abgibt. Man hellt in Origanumöl oder Xylol auf und schließt in Balsam ein.

#### e) Methode von HELD

bringt neben den NISSLSchen Körnern auch die zwischen ihnen gelegenen Protoplasmateile zur Anschauung.

1. Härtung möglichst kleiner Stücke 24 Stunden lang in Pikrinschwefelsäure (s. S. 32), die durch Nachhärtung in allmählich steigendem Alkohol ausgewaschen wird, bis sich der Alkohol nicht mehr gelb färbt, oder in Alkohol von 96 Proz. 3 Tage lang.

2. Vorsichtiges Einbetten in Paraffin. Aufkleben der Schnitte mittelst Kapillarattraktion auf den Objektträger. Färben auf dem letzteren.

3. Färben in einer Erythrosinlösung unter leichtem Erwärmen 1—2 Min.

Erythrosin pur.	1 g
Aq. dest.	150 ccm
Eisessig	2 Tropfen

4. Auswaschen in Wasser.

5. Nachfärben in einer Acetonmethylenblaulösung, die aus gleichen Teilen einer wässrigen Acetonlösung 1:20 und der NISSLSchen Methylenblauseifenlösung (s. o.) besteht. Man färbt unter starkem Erwärmen so lange, bis jeder Acetongeruch verschwunden ist und läßt die acetongefreie Methylenblaulösung allmählich erkalten.

6. Differenzieren in einer  $\frac{1}{10}$ proz. Alaunlösung, bis der Schnitt wieder rötlich erscheint, je nach der Dicke des Schnittes dauert die Differenzierung einige Sekunden bis wenige Minuten.

7. Kurzes Abspülen in Wasser, möglichst schnelles Entwässern in absolutem Alkohol, Aufhellen in Xylol, Einschluß nach der NISSLSchen Benzinkolophoniummethode (s. o.).

Die NISSLSchen Körner sind tiefblau gefärbt, der Nucleolus ebenfalls blau, Nebennucleolen violett. Die Grundmasse des Ganglienzellenprotoplasmas leuchtend rot, ebenso die Kernmembran und die Kernmasse.

Kommt es nur auf die Darstellung der NISSLSchen Körner an, so braucht man nach HELD nur mit Acetonmethylenblau zu färben und mit der  $\frac{1}{10}$ proz. Alaunlösung zu differenzieren.

Ferner kann man das Neutralrot in konzentrierten wässrigen Lösungen bei Formolpräparaten, die in Celloidin eingebettet sind, zur Darstellung der NISSL-

schen Körner benutzen. Man färbt beliebig lange in der letztgenannten Farblösung, wäscht gründlich in destilliertem Wasser aus und schließt nach Entwässerung durch Alkohol und Aufhellung durch Xylol in Balsam ein. Die Nisslschen Körner und die Nukleolen sind leuchtend rot, das übrige Protoplasma und die Kerne blaßgelb gefärbt (ROSIN).

Auch an Formol-MÜLLER-Präparaten gelingt die Darstellung der Nisslschen Körner sowohl an Gefrier- als an Celloidinschnitten, wenn man mit 1 proz. wässriger Thioninlösung unter Erwärmen 1—4 Minuten färbt, in 95 proz. Alkohol unter Kontrolle mit dem Mikroskop differenziert und nach Aufhellung in Bergamottöl und Karbolxylol in Balsam einschließt (JULIUSBURGER u. MEYER).

### Neuroglia.

Von den zahlreichen Färbemethoden, die zur Darstellung der Neuroglia angegeben sind, ist die WEIGERTSche an erster Stelle zu nennen, weil sie die einzige ist, die eine elektive<sup>1)</sup> Färbung gestattet. Leider versagt sie oft, ohne daß Gründe dafür anzugeben sind.

Die Darstellung der Neuroglia zerfällt in 3 bzw. 4 Teile.

1a. Fixierung.

1b. Beizung mit höher oxydierten Metallverbindungen.

2. Reduktion.

3. Färbung.

1. Fixierung und Beizung können getrennt oder vereint vorgenommen werden. Man trennt sie, wenn man sich die Möglichkeit offen halten will, die Präparate noch nach anderen Methoden zu behandeln, sonst empfiehlt es sich, Fixierung und Beizung zu verbinden.

Man fixiert die möglichst frischen Objekte, die nicht dicker als höchstens  $\frac{1}{2}$  cm sein dürfen, in 10 proz. Formalinlösung (die käufliche Lösung mit 4 Teilen Wasser verdünnt). Man verwendet zur Fixierung nur kleine, nicht über einen halben Zentimeter dicke Stücke, die man in großen flachen Schalen, deren Boden mit einer Lage von Fließpapier bedeckt ist, mit Formalin übergießt.

Die Stücke müssen nach 24 Stunden vollständig durchfixiert sein, was man daran erkennt, daß sie im Innern weiß (nicht mehr rot) aussehen. Die Fixierung ist in 4—5 Tagen vollendet, nach 24 Stunden ist die Formalinlösung zu wechseln; die Stücke können beliebig lange in Formalin liegen.

Zur Beizung dient folgendes Gemisch:

Lösung a:	{	Chromalaun oder besser Fluorchrom	2,5	}	Neuroglia- beize.
		Wasser	100,0		
		gewöhnliche Essigsäure	5,0		
		neutrales essigsäures Kupfer	5,0		

1) Die WEIGERTSche Methode ist nur für die Neuroglia des Menschen anwendbar.

Man stellt das Gemisch, um Niederschläge zu vermeiden, in der Weise her, daß man in einem emaillierten Kochtopf das Chromsalz in Wasser löst und die Lösung richtig zum Kochen bringt. Wenn die Lösung in vollem Kochen ist, dreht man die Flamme aus, fügt hierauf zuerst die Essigsäure dazu und dann das feingepulverte neutrale essigsäure Kupferoxyd unter stetem Umrühren mit einem Glasstab, bis alles gelöst ist. Die Flüssigkeit bleibt klar und ist haltbar, wenn man sie im Dunkeln aufbewahrt.

In diese Beize kommen die Stücke, wenn sie mindestens 4 Tage in Formalin fixiert sind, auf 4—5 Tage bei Bruttemperatur oder auf 8 Tage bei Zimmertemperatur.

Interessiert aber nur die Neurogliafärbung, so ist es besser, die frischen, nicht über  $\frac{1}{2}$  cm dicken Scheiben mit Umgehung des Formalins direkt in die Kupferchromaulaunbeize zu bringen, der man aber dann 10 Proz. Formalin zusetzen muß. Den zweiten Tag wechselt man, später ist ein Wechseln hin und wieder erwünscht, aber nicht nötig.

Die direkt in die Kupferfluorchrom-Formalinlösung eingelegten Stücke verweilen mindestens 8 Tage in der Flüssigkeit. Längerer Aufenthalt schadet nichts.

2. Nach vollendeter Beizung werden die Stücke mit Wasser abgespült, in Alkohol nachgehärtet und in Celloidin (nicht allzulange in dickflüssigem Celloidin!)<sup>1)</sup> oder, was nach neueren Erfahrungen (BENDA) zweckmäßiger ist, in Paraffin eingebettet. Paraffinschnitte klebt man mittelst der japanischen Methode (S. 68) auf.

3. Zur Reduktion der Metallverbindung bringt man die Schnitte aus Alkohol zunächst in eine  $\frac{1}{3}$  proz. Lösung von Kalium hypermanganicum auf 10 Min., wäscht sie in 2mal zu erneuerndem Wasser sorgfältig aus und bringt sie in die Reduktionsflüssigkeit, die folgende Zusammensetzung besitzt:

Lösung b	{	Chromogen	5,0 g	} 90 ccm
		Acid. formic. (1,20 spez. Gew.) <sup>2)</sup>	5,0 ccm	
		Aq. dest.	100,0 „	
		zu filtrieren und darauf Zusatz von:		
		10 proz. Natriumsulfidlösung	10 ccm.	

In der Lösung tritt schon nach wenigen Minuten eine Entfärbung der vorher gebräunten Schnitte ein. Man läßt sie aber zweckmäßig 2—4 Stunden in der Lösung.

1) Nach HAMBURGER ist es für die Haltbarkeit der Färbung vorteilhaft, das Celloidin aus den Schnitten vor der Färbung zu entfernen.

2) Verwendet man officinelle Ameisensäure, so muß man die vierfache Menge nehmen.

Färbt man jetzt die Schnitte in der gleich zu besprechenden Weise, so wird nur die Neuroglia blau gefärbt, während das Bindegewebe farblos bleibt. Da es für gewöhnlich auf eine Farblosigkeit des Bindegewebes nicht ankommt und die Färbung der Neuroglia nach der bloßen Einwirkung der Reduktionsflüssigkeit nur blaß ist, tut man gut, jetzt noch eine Prozedur einzuschleiben, bei der zwar das kollagene Gewebe blauviolett gefärbt wird, die aber den großen Vorteil hat, daß die Neurogliafasern dunkler gefärbt erscheinen und scharf sich von den gelblich gefärbten Achsenzylindern, Ependymzellen und Ganglienzellen abheben.

Man bringt zu dem Zwecke die Schnitte nach sorgfältigem Auswaschen in zweimal zu wechselndem Wasser in eine konzentrierte (5 proz.), sorgfältig filtrierte Chromogenlösung auf 10—12 Stunden. Hierauf werden die Schnitte in Wasser ausgewaschen und sind färbbar.

Kann man die Färbung nicht sofort vornehmen, so bewahrt man die Schnitte, da bei längerem Liegen in Wasser ihre Färbbarkeit schwächer wird, in folgendem Alkoholsäuregemisch auf:

80 proz. Alkohol	90,0 ccm
5 proz. Oxalsäurelösung	10,0 "

In ihm können sie längere Zeit liegen bleiben; sie scheinen sogar durch diese Alkoholbehandlung haltbarer zu werden.

4. Die Färbung, Differenzierung usw. wird bei Celloidinschnitten auf dem Objektträger vorgenommen. Man achte darauf, daß der Celloidinschnitt dem Objektträger faltenlos aufliegt (s. ob. Fibrinfärbung S. 126).

Zur Färbung dient folgende Lösung:

konzentrierte alkoholische (70—80 proz. Alkohol) Methylviolett-	
lösung heiß gesättigt	100,0 ccm
5 proz. Oxalsäurelösung	5,0 "

Die Flüssigkeit wird aufgeköcht und färbt fast momentan; längeres Färben schadet nichts, ist aber auch nutzlos.

Man läßt den Farbstoff ablaufen, trocknet mit Fließpapier und tropft folgende Jodlösung auf:

5 proz. wässrige Jodkaliumlösung	
Jodum purum so viel,	als sich löst.

Man hüte sich vor schwächeren Jodlösungen!

Die Jodlösung wird sofort wieder abgegossen, der Schnitt mit Fließpapier getrocknet und mit einem Gemisch von

Anilin	} $\bar{a}\bar{a}$
Xylol	

differenziert.

Man wäscht gründlich in Anilinoxylol aus, die Schnitte können bis zu einer Viertelstunde in der Lösung bleiben.

Hierauf wird gründlich in mehrfach zu wechselndem Xylol abgospült, bis der letzte Rest des Anilins, gegen das die Neuroglia sehr empfindlich ist, entfernt ist.

Einschluß in Kanadabalsam oder Kolophonium-Terpentinlack.

Die Neurogliafasern sind blau gefärbt, ebenso die Kerne; das Bindegewebe blauviolett, die größeren Markscheiden, Ganglien- und Ependymzellen gelblich.

Die Methode gestaltet sich demnach, kurz zusammengefaßt, folgendermaßen:

1. Fixierung und Beizung in Kupferfluorchromlösung (Lösung a) mit Zusatz von 10 Proz. Formalin. 8 Tage.

2. Nachhärten in Alkohol, Celloidineinbettung (3 Tage) oder besser Paraffineinbettung. Schneiden.

3. Reduktion a) in Kaliumhyperpermanganat-Lösung.

b) Abspülen in Wasser.

c) Chromogen-Ameisensäure-Natriumsulfitlösung 2 bis 4 Stunden (Lösung b).

d) Abspülen in Wasser.

4. Verstärkung durch konzentrierte wässrige Chromogenlösung 10—12 Stunden.

5. Färben in Methylvioletttoxalsäure. 1 Min.

6. Abtrocknen des Schnittes.

7. Momentanes Auftropfen von starker Jodlösung.

8. Abtrocknen.

9. Differenzieren in Anilinoxylol  $\bar{a}\bar{a}$ . 10 Min.

10. Gründliches Auswaschen in Xylol.

11. Balsam.

Die Methode ist, wie erwähnt, nicht ganz sicher. Zuverlässige Resultate soll man auch an längere Zeit nach dem Tode (16—36 Stunden) entnommenem Material nach BARTEL erhalten, wenn man die in 10 proz. Formalin fixierten und mit der Neurogliabeize (s. oben) behandelten Scheiben in Paraffin einbettet, wobei sie nur wenige Stunden in 95 proz. und absolutem Alkohol verweilen und nicht mit Anilinöl behandelt werden sollen. Man nimmt nun die übrige Färbeprozedur (in der oben angegebenen Zusammenfassung von Nr. 3 ab) an dem nicht entparaffinierten Schnitt vor (s. oben S. 70), nur muß man dabei die Zeiten, während welcher die Reagentien einwirken, bedeutend verlängern und zwar verweilt der Schnitt:

1. in der  $\frac{1}{3}$  proz. Kaliumhyperpermanganatlösung  $\frac{1}{2}$ —1 Stunde,

2. in der Chromogen - Ameisensäure - Natriumsulfitlösung 6—12 Stunden,
3. in der alkoholischen Methylviolett-Oxalsäurelösung konzentriert oder mit gleichen Teilen Wasser verdünnt 12—24 Stunden.
4. Jodjodkaliumlösung  $\frac{1}{4}$ — $\frac{1}{2}$  Stunde.

Zwischen der Einwirkung der einzelnen Reagentien bringt man den Schnitt in reichlich zu bemessendes Wasser, um ihn möglichst von allen anhaftenden Spuren des vorangegangenen Reagenz zu befreien.

Nach der Jodjodkaliumbehandlung wird der Schnitt gut in Wasser gespült, auf 37° warmes Wasser gebracht, mit dem Deckglas oder Objektträger aufgefangen, auf letzterem bei 37° im Brutschrank 6 bis 12 Stunden angetrocknet und dann mit Anilin-Xylol 1:10 bis 1:100 differenziert und zugleich entparaffiniert. Nach gründlichem Abspülen in Xylol folgt Einbettung in Balsam.

Nach HOPPE kann man die Beizung auch an den Schnitten vornehmen. Man fixiert bei dieser Modifikation in Formalin, bettet ein und bringt nun erst die Schnitte in Kupferfluorchromlösung 2—3 Tage bei 37°. Weiterbehandlung nach der WEIGERTSchen Originalvorschrift.

Anm. Das zum Abtrocknen benutzte Filtrierpapier darf eine gekörnte Oberfläche nicht besitzen.

#### BENDAS Modifikation der WEIGERTSchen Neurogliamethode.

##### A. Härtung.

1. Fixieren kleinster Stückchen möglichst frischen Materials zwei Tage in mindestens 10prozentigem bis reinem Formol (Schering).
2. Beizung beliebig lange, aber mindestens zwei Tage im Brutofen mit WEIGERTS Gliabeize (s. o.). Hiernach gründliche (24stünd.) Wässerung.
3. Nachbeizung 2 Tage mit 0,5prozentiger wässriger Chromsäurelösung. Dann 24stündige Wässerung.
4. Entwässern in steigendem Alkohol.
5. Paraffindurchtränkung.
6. Schneiden und Aufkleben der Schnitte (nach der japanischen Methode).
7. Entparaffinieren, Alkohol abs. Alkohol 90prozentig. Wässern.

##### B. Färbung.

Von den drei von BENDA angegebenen Färbemethoden sei hier nur die mit sulfalizarinsaurem Natron-Toluidinblau erwähnt, die nach eignen Untersuchungen die besten Resultate gibt.

8. Beizung der Schnitte 24 Stunden in 4prozentiger Eisenalaunlösung oder in verdünntem Liq. ferri sulfur. oxyd. 1:2 Vol. Aq. dest.

9. Abspülen in fließendem Wasser 15—30 Sekunden.

10. Färben in dünner Lösung von sulfalizarinsaurem Natron, die man sich in der Weise herstellt, daß man von einer konzentrierten Lösung in 70proz.

Alkohol soviel in destilliertes Wasser einträufelt, bis eine bernsteingelbe Lösung entsteht. 24 Stunden.

11. Die braunroten Schnitte werden in destilliertem Wasser flüchtig abgespült, mit Fließpapier abgetrocknet und

12. Färbung in einer 0,1prozentigen wässrigen Lösung von Toluidinblau, die bis zur Dampfbildung erwärmt ist; in der erkaltenden Flüssigkeit bleiben sie 15 Minuten.

13. Abspülen in 1prozentiger Essigsäure.

14. Abtrocknen mit Fließpapier. Eintauchen in Alkohol absol.

15. Differenzieren in Kreosot ca. 10 Minuten unter schließlicher Kontrolle mit dem Mikroskop (dichte Gliamassen müssen als scharf blau gefärbte Fasern zu erkennen sein, das Bindegewebe muß braunrot erscheinen, ebenso die Achsenzylinder).

16. Abtrocknen mit Fließpapier, Auswaschen in Xylol. Balsam.

Die Gliafasern blau, ebenso das Chromatin der Kerne und die NISSI'schen Granula; das Bindegewebe und die Achsenzylinder braunrot.

#### Methoden von MALLORY.

1. Man härtet dünne Scheiben 4 Tage im Brutofen in 4prozentigem Formalin.

2. Nachhärten in gesättigter wässriger Pikrinsäurelösung im Brutofen 4—8 Tage.

3. Übertragen in eine 5prozentige wässrige Lösung von Ammoniumbichromat 4—7 Tage im Brutschrank.

4. Nachhärten in Alkohol ohne Auswässern.

5. Celloidineinbettung.

Zur Färbung der auf diese Weise vorbereiteten Stücke gibt MALLORY folgende 3 Methoden an:

A. Färben mit der WEIGERTSchen Fibrinfärbemethode; Entfärben in Anilinoxylol (aa).

Diese an sich ebenfalls nicht sichere Methode gibt nach BARTEL zuverlässige Resultate, wenn man die Stücke in Paraffin einbettet und die Färbung an unentparaffinierten Schnitte vornimmt. Man färbt mit Anilinwassergentianaviolett 12—24 Stunden, wäscht gut mit Wasser aus, behandelt die Schnitte  $\frac{1}{4}$ — $\frac{1}{2}$  Stunde mit Jodjodkalium, wäscht dann wieder mit Wasser aus, trocknet auf dem Objekträger bei 37° 6—12 Stunden an und differenziert dann in einem Gemisch von Anilin und Xylol 1:10 bez. 1:100. Auswaschen in reinem Xylol. Einschluß in Balsam.

B. 1. Oxydation der Schnitte in  $\frac{1}{2}$ prozentiger wässriger Lösung von Kaliumpermangan. 15—30 Min.

2. Abspülen in Wasser.

3. Reduktion in 1prozentiger wässriger Oxalsäurelösung. 15—30 Min.

4. Waschen in 2—3mal gewechseltem Wasser.

5. Färben in folgender Lösung 12—24 Stunden:

Hämatoxylin	0,1	} Das Hämatoxylin wird in wenig Wasser gelöst, dann das übrige Wasser und die Säure unter Schütteln zugesetzt und schließlich das Wasserstoffsperoxyd zugefügt. Die Lösung ist haltbar und kann wiederholt gebraucht werden.
Wasser	80,0	
1prozentige Phosphorwolframsäure (Merek)	2,0	
Wasserstoffsperoxyd	0,12	



6. Rasches Abspülen in Wasser.
7. Rasches Entwässern in Alkohol.
8. Aufhellen in Origanumöl.
9. Xylol. Balsam.

Achsenzylinder und Nervenzellen hellrosa, Bindegewebe dunkelrosa, Neuroglia und Kerne blau. Die blaue Farbe ist sehr empfindlich gegen starkes Licht.

Will man die Neuroglia isoliert gefärbt erhalten, so differenziert man die Schnitte nach der Färbung (5) in einer 30prozentigen alkoholischen Lösung von (trocknem) Ferrum sesquichloratum 5—10 Min. Dann Abspülen in Wasser etc.

Die Neurogliafasern und Kerne sind dunkelblau, alles andere blaß gelblich gefärbt. Die Färbung ist lichtecht.

C. 1. Färben der Schnitte in 1prozentiger wässriger Säurefuchsinlösung 2—3 Min.

2. Kurzes Auswaschen in Wasser.

3. Übertragen der Schnitte in 1prozentige wässrige Phosphormolybdänsäurelösung 1—2 Minuten.

4. Auswaschen in zweimal gewechseltem Wasser.

5. 3—5 Minuten langes Färben in einem Gemisch von:

Wasserlöslichem Anilinblau	0,5 g
Orange G	2,0 „
Oxalsäure	2,0 „
Wasser	100,0 ccm.

6. Abspülen in Wasser. Entwässern in 85prozentigem Alkohol.

7. Origanumöl. Balsam.

Bindegewebsfasern blau. Neurogliafasern tiefrot. Achsenzylinder und Ganglienzellen heller rot.

Sehr gut, wenn auch nicht elektiv gefärbt erhält man die Neuroglia bei Anwendung der WEIGERTSchen Eisenhämatoxylin-van GIESON-Färbung (s. S. 105). Sie erscheint hier gelblich gefärbt und ist ganz scharf gegen das Bindegewebe differenziert.

## Gehirnhäute und Gehirnanhänge.

(Hypophyse und Glandula pituitaria.)

Fixierung in Formalin, Sublimat oder MÜLLERScher Lösung. Einbettung in Paraffin oder Celloidin. Färbung mit Hämatoxylin und Eosin oder nach VAN GIESON (besonders bei der Hypophyse zu empfehlen).

Zur Darstellung der Granula der Hypophysenzellen empfiehlt M. B. SCHMIDT:

1. Härtung in Formalin (Gefrierschnitte) oder besser in MÜLLER-Formalin 1—2 Tage und dann direkt ohne Auswaschen Übertragen in Alkohol.
2. Einbetten in Celloidin.
3. event. Vorfärbung mit Alaunkarmin.

## 4. WEIGERTSche Fibrinmethode.

Granula tiefblau.

Bei der Glandula pituitaria ist mitunter Entkalkung nötig.

## 2. Periphere Nerven und periphere Ganglien.

Es kommen hier im allgemeinen dieselben Methoden in Betracht wie für das zentrale Nervensystem (MARCHI, WEIGERT, PAL, NISSL usw.). Nach BENDA gelingt die WEIGERTSche Markscheidenfärbung an Gefrierschnitten von in 10 proz. Formalin fixierten Stücken peripherer Nerven, die nicht mit Alkohol behandelt sein dürfen, sicher und leicht, wenn man die Schnitte 24 Stunden mit BÖHMERSchem Hämatoxylin färbt und in WEIGERTScher Boraxferridcyankaliumlösung differenziert. Abspülen in Wasser. Alkohol. Karbolxylo. Balsam. Man kann aber nach der Differenzierung noch eine Kernfärbung mit Safranin, Fuchsin, Toluidin- oder Methylenblau einfügen, oder eine Fettfärbung mit Sudan- oder Fettponceau vornehmen, wodurch die zerfallenden Markscheiden gefärbt werden.

Bei Anwendung der WEIGERTSchen Methode mit Differenzierung ist es empfehlenswert, nach der Kupferung die Hämatoxylinlösung nur 10—15 Min. einwirken zu lassen, die Ferridcyankaliumlösung stark (10—20 fach) mit Wasser zu verdünnen und in der verdünnten Lösung 1—12 Stunden zu entfärben; man muß, um allzu starke Entfärbung zu vermeiden, häufig den Gang der Differenzierung mit dem Mikroskop kontrollieren.

Zur Darstellung des Neurokeratingerüstes der Nervenfasern eignet sich besonders die Methode WEIGERTS zur Darstellung der Markscheiden mittelst Eisenhämatoxylinfärbung. Ich habe dieses Gerüst auch bei der gewöhnlichen WEIGERTSchen Eisenhämatoxylinfärbung für Kerne vorzüglich dargestellt gefunden. Vorbedingung für das Gelingen der Färbung des Neurokeratingerüstes ist möglichst frisches, lebenswarm fixiertes Material.

Eine sichere Methode zur Darstellung der marklosen Fasern für vom Menschen stammendes Material fehlt zur Zeit noch.

Die Goldmethoden, wiewgleich sie sichere Resultate nicht ergeben, sind hier noch am ehesten mit Vorteil anzuwenden. Besonders sei hier die Methode von DRASCH genannt, die mir auch am Leichenmaterial noch die relativ besten Resultate gegeben hat.

Man läßt das zu untersuchende Material 12—24 Stunden bei kühler Temperatur liegen (bei 4—6 ° C.), zerschneidet es in dünne Scheiben und bringt die letzteren in 0,5 proz. Goldchloridlösung, die man im Dunkeln hält und öfter umschüttelt. Am zweckmäßigsten

erscheint es, die Stückchen in der Goldlösung an einem Seidenfaden aufzuhängen. Das Präparat bleibt  $\frac{1}{2}$ — $\frac{3}{4}$  Stunde in der Lösung und muß sich, wenn die Goldimprägnation gelungen ist, hart anfühlen; anderenfalls ist die Vergoldung mißlungen. Zur Reduktion dient stark verdünnte Ameisensäure (10 Ameisensäure mit 50 Wasser), die man so lange einwirken läßt, bis man bei Kontrolluntersuchungen unter dem Mikroskop die Nerven gefärbt sieht. Die Stücke werden dann sofort in Glycerin gebracht und das letztere so lange gewechselt, bis keine saure Reaktion mehr nachweisbar ist. Die Nerven sind dunkelblau bis dunkelrotviolett gefärbt.

Bezüglich der übrigen Goldmethoden s. S. 109.

### G. Auge.

Zur Härtung dient Formalin, MÜLLERSche Lösung oder Kalium bichrom. (2—5 proz. Lösung). Zusatz von Formalin zu den an zweiter Stelle erwähnten Härtungsflüssigkeiten ist zu empfehlen, ferner erzielt man besonders bei der Netzhaut gute Erfolge bei Fixierung in ZENKERSchem Gemisch. Auch FLEMMINGSche Lösung bezw. das MARCHISche Verfahren (S. 216) kommen in geeigneten Fällen in Betracht.

Um beim Untersuchen ganzer Bulbi ein schnelles Eindringen der Härtungsflüssigkeiten in die innersten Teile zu ermöglichen, ist es ratsam, kleine Einschnitte bezw. kleine, etwa 1—2 Quadratmillimeter große Fenster in die Sklera zu schneiden.

Nach vollständiger Erhärtung wird der Bulbus event. mit einem scharfen, dünnen Messer zerschnitten.

Einbettung in Celloidin oder Paraffin.

Zur Färbung dienen neben den gewöhnlichen Kern- bezw. Doppelfärbungen die für das Zentralnervensystem angegebenen Methoden.

Zum Studium entzündlicher Veränderungen an der Cornea ist event. eine der Goldmethoden in Anwendung zu bringen (s. S. 109).

Für Spezialuntersuchungen sei auf die Anleitung zur mikroskopischen Untersuchung des Auges von GREEF (Berlin 1898, Hirschwald) und auf die mikroskopischen Untersuchungsmethoden des Auges von SELIGMANN (Berlin 1899, Karger) sowie auf den Artikel: „Sehorgan“ in der Enzyklopädie der mikroskop. Technik, Berlin 1903, hingewiesen.

### H. Ohr.

Für das äußere Ohr sind die gewöhnlichen Härtungsmethoden (Formalin, Sublimat, Alkohol usw.) und die gebräuchlichen Kern- bezw. Doppelfärbungen anzuwenden.

PANSE empfiehlt zur mikroskopischen Untersuchung das Schläfenbein auf folgende Weise, die eine Verletzung wichtiger Teile ausschließt und das Eindringen der Härtings-, Entkalkungs- und Einbettungsflüssigkeiten vorzüglich gestattet, zu zerlegen:

„Das Schläfenbein wird zwischen Sulcus sigmoideus und Warzenfortsatz festgeschraubt und zuerst die Schuppe in einer dem Tegmen tympani gleichlaufenden Ebene abgesägt.

Ein zweiter Sägeschnitt geht, nachdem die Dura und Nerven des inneren Gehörgangs nach hinten gedrückt sind, durch dessen Mitte senkrecht zur oberen Felsenbeinkante.

Ein dritter Sägeschnitt läuft diesem parallel hinter dem Sacculus endolymphaticus.

Nun wird das Präparat mit diesen beiden festen Sägeflächen an die Arme des Schraubstockes gelegt und festgeschraubt. Nachdem die vordere untere Wand des äußeren Gehörgangs bis nahe zum Trommelfell mit der Knochenschere abgezwickt ist, trennt ein vierter Sägeschnitt das Dach des äußeren Gehörgangs und die Schuppenwurzel ab parallel dem Trommelfell.

Ein fünfter Sägeschnitt kann zur Verkleinerung des Präparates parallel dem Tegmen tympani unter dem Trommelfell, Paukenboden und Bulbus venae jugularis geführt werden. Zum Schluß wird der obere Bogengang mit einigen Meißelschlägen eröffnet und an der vorderen oberen Kante des Präparates am inneren Gehörgang ein Dreieck zur Eröffnung der Schnecke eingekerbt.

Das so erhaltene, ungefähr würfelförmige Knochenstück enthält die Teile, deren Untersuchung für die meisten Fälle, z. B. Taubstummheit, genügt, auch die Gehörknöchelchen in ihrer natürlichen Lage mit allen Verbindungen. Für die senkrecht zum Trommelfell gelegten Schnitte genügen die üblichen englischen Objektträger.

Natürlich können auch die übrigen Teile des Schläfenbeins. Tuba, Warzenfortsatz, Sinus, wo es nötig ist, noch untersucht werden, da sie nicht zertrümmert, sondern durch einen glatten Schnitt vom Hauptteil getrennt sind.“

Man fixiert in Formalin, MÜLLER-Formalin ev. Sublimat und entkalkt in 5—10 proz. wässriger Salpetersäure nach SCHAFFER. Einbettung in Celloidin, die man auch der Entkalkung vorangehen lassen kann. Färbung s. u. Augen.

WITTMACK empfiehlt zur Fixierung des Gehörorgans folgende Methode, die von den Otologen sehr gerühmt wird:

Die Dura wird von dem möglichst rasch nach dem Tode der Leiche entnommenen Schläfenbein sorgfältig abgezogen, am Meatus auditorius int.

umschnitten um den Nervus acust. nicht zu schädigen. Man bringt dann das Schläfenbein in folgende Mischung, die stets frisch zu bereiten ist.

- |                  |          |
|------------------|----------|
| 1. Kal. bichrom. | 5,0 g    |
| Aq. dest.        | 85,0 ccm |
| Formalin         | 10,0 „   |
| Ac. acet. glac.  | 3,0 „    |

In dieser reichlich zu bemessenden Flüssigkeit bleibt es, ohne daß sie gewechselt wird, 6—8 Wochen bei 37°. Der obere Bogengang wird nicht eröffnet, ebenso wenig die Schnecke.

2. Auswaschen in fließendem Wasser 24 Stunden. Zerkleinerung nach der von PANSE angegebenen Methode.

3. Nachfixieren in

- |                   |          |
|-------------------|----------|
| Formalin          | 10,0 ccm |
| Acid. acet. glac. | 3—5,0 „  |
| Aq. dest.         | 100,0 „  |

1—4 Wochen je nach der Größe mit häufigem Wechseln der Flüssigkeit.

4. Entkalken in 10 proz. wässriger Salpetersäure (500 ccm) für jedes Schläfenbein bei täglichem Wechseln der Flüssigkeit 10—14 Tage.

5. Gründliches Auswässern in fließendem Wasser 2 Tage.

6. Einbetten in Celloidin.

Für manche Zwecke ist vorteilhaft zwischen 3 und 4 eine Osmierung in einer Mischung von

- |                   |         |
|-------------------|---------|
| Kalium bichrom.   | 2,5 g   |
| Acid. osmic.      | 0,5 „   |
| Acid. acet. glac. | 3,0 ccm |
| Aq. dest.         | 100,0 „ |

bei 37° während 8 Tagen vorzunehmen und dann das Präparat einer Vorentkalkung in

- |               |          |
|---------------|----------|
| Formalin      | 10,0 ccm |
| Acid. nitric. | 3,0 „    |
| Aq. dest.     | 100,0 „  |

während 48 Stunden zu unterwerfen.

Dann folgt nach gründlichem Auswaschen in fließendem Wasser Einbetten in Celloidin und Nachentkalkung in der oben angegebenen Formalin-salpetersäurelösung. Auswaschen. Aufheben der Celloidinblöcke in 70 proz. Alkohol.

Die Schnitte von dem auf diese Weise vorbereiteten Material behandelt WITTMACK auf verschiedene Weise nach.

a) Für Übersichtsbilder: Übertragen der Schnitte auf 12—24 Stunden in 1 proz. Lösung von Lithium carbonic. Auswaschen in Wasser und Färben in Hämatoxylin für 6—12 Stunden event. differenzieren in Salzsäurealkohol. Auswaschen in fließendem Wasser für 12—24 Stunden. Färbung in alkoholischer Eosinlösung. Entwässern. Xylol. Balsam.

b) Untersuchung auf Fett. Die osmierten Schnitte (s. o. Modifikation der Methode) werden ungefärbt untersucht.

c) Untersuchung der Markscheiden: Übertragen der Schnitte in 2 proz. Osmiumlösung. Gründliches Auswaschen. Übertragen in 5—10 proz. Pyrogallussäurelösung. Erwärmen. Gründliches Auswaschen. Abwechselnd event. mehrere Male hintereinander in 0,3 proz. Lösung von Kalium per-

manganat. und in die bei der PALSchen Färbung (s. S. 225) gebrauchte Lösung von Oxalsäure und Kaliumsulfurosum. Wiederholung der ganzen Prozedur von der Osmierung an, bis die Markscheiden bei Kontrolle unter dem Mikroskop den gewünschten Grad von Schwärzung erfahren haben und das übrige Gewebe blaß und ungefärbt erscheint. Auswaschen. Alkohol. Xylol. Balsam.

Die Struktur der Nervenzellen auch die NISSLSchen Granula treten meist schon bei der einfachen Hämatoxylin- und Eosinfärbung mit genügender Deutlichkeit hervor. Will man sie noch besonders färben, so zieht man die LENHOSSÉKSche Methode in Anwendung (s. S. 237).

Literatur: ARNSTEIN, Die Methylenblaufärbung als histologische Methode. Anat. Anz. Bd. 2. — BARTEL, Zur Technik der Neurogliafärbung. Zeitschr. f. wissensch. Mikrosk. Bd. 21. — BAYON, Die Anwendung neuer Imprägnationsverfahren in der pathologisch-histologischen Analyse des Zentralnervensystems. Zentrbl. f. allgem. Path. Bd. 16. — BENDA, Erfahrungen über Neurogliafärbungen und eine neue Färbemethode. Neurol. Zentrbl. Bd. 19. — Derselbe, Markscheidenfärbung. Berl. klin. Wochenschr. 1903. — BECHTEREW, Die Leitungsbahnen des Gehirnes. Leipzig 1894. — BETHE, Eine neue Methode der Methylenblaufixierung. Anat. Anz. Bd. 12. — BIELSCHOWSKY u. PLIEN, Zur Technik der Nervenzellenfärbung. Neurol. Zentrbl. Bd. 19. — BIELSCHOWSKY, Färbung der Achsenzylinder. Ibid. 1902. — Derselbe, Die Darstellung der Achsenzylinder peripherischer Nervenfasern und der Achsenzylinder markhaltiger Nervenfasern. Journ. f. Psych. u. Neurol. Bd. IV. — BRAUER, Der Einfluß des Quecksilbers auf das Nervensystem. Heidelberger Habilitationsschrift. 1897. — BUSCH u. ROSOLIMO, Darstellung der Körnchenzellen in Formalinpräparaten. Neurol. Zentrbl. Bd. 15. — CHILESOTTI, Eine Karminfärbung der Achsenzylinder, welche bei jeder Behandlungsmethode gelingt. Zentrbl. f. allgem. Path. Bd. 13. — CIAGLINSKI, Ein Beitrag zur mikroskopischen Technik bei der Untersuchung des Rückenmarkes. Zeitschr. f. wissensch. Mikrosk. Bd. 8. — DOGIEL, Methylenblautinktion. Arch. f. mikrosk. Anat. Bd. 35. — DRASCH, Goldmethode. Abhandl. d. math.-phys. Kl. d. Kgl. sächs. Ges. d. Wiss. Bd. 14. — EHRLICH, Das Sauerstoffbedürfnis des Organismus. Berlin 1885. — FAJERSZTAJN, Färbung der Achsenzylinder. Neurol. Zentrbl. 1901. — FEIST, Zur Technik der Mikroskopie des Zentralnervensystems. Zeitschr. f. wissensch. Mikrosk. Bd. 8. — FISCHER, Über die Färbung pathologischer Gliafortationen. Verhandl. d. Deutsch. Path. Gesellsch. Bd. 5. — FLESCHE, Notizen zur Technik mikroskopischer Untersuchungen am zentralen Nervensystem. Zeitschr. f. wissensch. Mikrosk. Bd. 3. — E. FRÄNKEL, Über eine neue Markscheidenfärbung. Neurol. Zentrbl. 1903. — GELPKE, Zur Anwendung der WEIGERTSchen Färbung. Zeitschr. f. wissensch. Mikrosk. Bd. 2. — v. GERLACH, Von dem Rückenmark. Strickers Handbuch. Leipzig 1871. — GOLGI, Untersuchungen über den feineren Bau [des zentralen und peripheren Nervensystems. Deutsch von TEUSCHER, Jena 1894. — HOMBURGER, Über die Gründe der mangelhaften Haltbarkeit der Neurogliapräparate. Zentrbl. f. allgem. Path. u. path. Anat. 1905. — HOPPE, Zur Technik der WEIGERTSchen Gliafärbung. Neurol. Zentrbl. 1906. — KAES, Die Anwendung der WOLTERSchen Methode auf die feinen Fasern der Hirnrinde. Neurol. Zentrbl. 1891. — KAISER, Schnellverfahren der WEIGERTSchen Hämatoxylinfärbung. Zeitschr. f. wissensch. Mikrosk. Bd. 9. — KALLIUS, Sehorgan. Ergebn. d. Anat. u. Entwicklungsgesch. Bd. 12, — KAPLAN, Färbung der Achsenzylinder. Arch. f. Psych. Bd. 35. — KOLIASAK,

Herkunft des Myelins. Arch. f. Entwicklungsmechanik. Bd. 6. — KOROWSKY, Zur Färbungsmethodik der Nervenfasern des Zentralnervensystems. Zeitschr. f. wissensch. Mikrosk. Bd. 22. — KRAUSE u. PHILIPPSON, Untersuchungen über das Kaninchengehirn. Arch. f. mikrosk. Anat. Bd. 57. — KRONTHAL, Eine neue Methode für das Nervensystem. Neurol. Zentrbl. Bd. 18. — KULTSCHITZKY, Über die Färbung markhaltiger Nervenfasern. Anat. Anz. Bd. 5 u. 7. — LEBER, Über Härtung der Augen in Formol. Münchn. med. Wochenschr. 1894. — LENHOSSÉK, Der feinere Bau des Nervensystems. 2. Aufl. Berlin 1895. — MARCHI u. ALGHIERI, Sulla degenerazione discend. Rivista speriment. di frenatria. Vol. 9. — MAL-LORY, Phosphormolybdic. acid. Hämatoxylin. Anat. Anz. Bd. 6 und Journ. of exp. Med. Vol. 5. — MANN, Über die Behandlung der Nervenzellen für experimentelle Untersuchungen. Zeitschr. f. wissensch. Mikrosk. Bd. 11. — MARCUS, Die Verwendung der WEIGERT-PALSCHEN Färbemethode für in Formol gehärtetes Zentralnervensystem. Neurol. Zentrbl. Bd. 14. — NARIAS, Eine neue Schnellfärbemethode des Nervensystems mit Goldchlorid. Zeitschr. f. wissensch. Mikrosk. Bd. 22. — NISSL, Zum Studium der Ganglienzellen. Tagebl. d. Naturforsch.-Vers. Strassburg 1885. — Derselbe, Über eine neue Untersuchungsmethode des Zentralnervensystems. Zentrbl. f. Psych. Bd. 17. — Derselbe, Der gegenwärtige Stand der Nervenzellenanatomie. Zeitschr. f. Psych. Bd. 51. — OBERSTEINER, Anleitung beim Studium des Baues der nervösen Zentralorgane. Leipzig u. Wien 1896. — Derselbe, Die Bedeutung einiger neueren Untersuchungsmethoden. Arb. a. d. Inst. f. Anat. u. Phys. d. Zentralnervensyst. an der Wiener Universität 1892. — PAL, Ein Beitrag zur Nervenfärbetechnik. Wiener med. Jahrb. Neue Folge 1886 u. 1887. — PLATNER, Darstellung des Neurokeratingerüsts. Zeitsch. f. wissensch. Mikrosk. Bd. 6. — POLITZER, Die anatomische und histologische Zergliederung des menschlichen Gehörorgans. Stuttgart 1889. — POLLACK, Die Untersuchungsmethoden des Nervensystems. Berlin 1905. — RAMÓN Y CAJAL, Die Retina der Wirbeltiere. Wiesbaden 1894. — Derselbe, Les nouvelles idées sur la structure de système nerveux. Paris 1894. — ROSIN, Zur Färbung und Histologie der Nervenzellen. Deutsch. med. Wochenschr. Bd. 24. — SAHLI, Über die Anwendung von Boraxmethylenblau. Zeitschr. f. wissensch. Mikrosk. Bd. 2. — SCHMAUS, Technische Notizen zur Färbung der Achsenzylinder. Münchn. med. Wochenschr. 1891. — v. SCHRÖTTER, Zur Färbetechnik des Zentralnervensystems. Verhandl. d. Deutsch. Path. Gesellsch. Bd. 5, Neurol. Zentrbl. 1902 u. Zentrbl. f. allgem. Path. Bd. 13. — SCHWALBE, Technische Bemerkung zur Karminfärbung. Zentrbl. f. allgem. Path. Bd. 13. — SPIELMEYER, Fehlerquellen der Marchi-Methode. Berl. klin. Wochenschr. 1903. — STÖLTZNER, Eine einfache Methode der Markscheidenfärbung. Zeitschr. f. wiss. Mikrosk. Bd. 23. — STORCH, Neurogliafärbung. Virch. Arch. Bd. 157. — STROEBE, Zur Technik der Achsenzylinderfärbung. Zentrbl. f. allgem. Path. Bd. 4. — STRÄHUBER, Eine elektive Färbung des Achsenzylinders. Ibid. Bd. 12. — TEUCHER, Über Degeneration von normalen Nerven. Arch. f. mikrosk. Anat. Bd. 36. — VASALE, Una modificazione al metodo WEIGERT per la colorazione dei centri nervosi. Rivista sperimentale di Freniatria et di Medicinalegale. Reggio Emilia vol. VII. 1889. — WEBER, Der heutige Stand der Neurogliafrage. Zentrbl. f. allgem. Path. Bd. 15. — WEIGERT, Enzyklopädie der mikrosk. Technik. — Derselbe, Neue Färbungsmethode des Zentralnervensystems. Fortschr. d. Med. 1884. — Derselbe, Eine Verbesserung der Hämatoxylinblutlaugensalzmethode. Ibid. Bd. 3. — Derselbe, Zur Markscheidenfärbung. Deutsch. med. Wochenschr. 1891. — Derselbe, Technik

in MERKEL-BONNETS Ergebnissen. Bd. 3. — Derselbe, Zur Kenntnis der menschlichen Neuroglia. Abhandlung der SENKENBERG'schen Naturf.-Gesellschaft. Bd. 19. — WIMMER, Neurogliafärbung. Zentrbl. f. allgem. Path. u. path. Ant. Bd. 17. S. 566. — WITTMACK, Zur histo-pathologischen Untersuchung des Gehörorganes, mit besonderer Berücksichtigung der Darstellung der Fett- und Myelinsubstanzen. Zeitschr. f. Ohrenheilkunde. Bd. 51. — WOLTERS, Drei neue Methoden zur Mark- und Achsenzylinderfärbung. Zeitschr. f. wissenschaftl. Mikrosk. Bd. 7.

### J. Respirationsorgane.

Die Lunge härtet man in Formalin, Sublimat bezw. in Formalin-MÜLLER oder ZENKERScher Flüssigkeit. Es ist häufig zweckmäßig, die Härtungsflüssigkeiten bis auf 37—45° C. zu erwärmen, besonders wenn die Stücke sehr lufthaltig sind. Man treibt durch das Erwärmen die Luft wenigstens teilweise aus und gestattet der Härtungsflüssigkeit rasch Zutritt zu den tieferen Teilen. Sehr gründliche Fixierungen erreicht man, wenn man die Fixierungsflüssigkeiten in die Bronchien injiziert.

Um die ödematöse Durchtränkung zu fixieren, wendet man die Kochmethode an.

Zur Einbettung ist in erster Linie Paraffin zu empfehlen, Celloidin ist ebenfalls brauchbar.

Zur Färbung dienen Kern-Doppelfärbungen und event. spezifische Färbungsmethoden (Fibrinfärbung, Färbung elastischer Fasern).

Die Untersuchung auf Fettembolie nimmt man am besten an frischen Präparaten in der Weise vor, daß man mit einer COOPER'schen Schere kleine flache Stückchen von einer frisch angelegten Schnittfläche abträgt und sie in 0,5 proz. Kochsalzlösung bezw. ohne Zusatz untersucht; die zu untersuchenden Stücke kann man vorher in warmes Wasser legen, um die Luft aus den Alveolen zu verdrängen. Fixierung in Osmiumsäure bezw. FLEMMING'scher Lösung oder das MARCHIS'sche Verfahren oder nach Formalinfixierung Behandlung mit Fettfarbstoffen, die dann in Anwendung zu ziehen ist, wenn es sich um feinere, eingehendere Untersuchungen handelt.

Die größeren Luftwege (Kehlkopf, Bronchen) härtet man in Formalin oder Sublimat und zieht nach vorhergehender Einbettung Kern- bezw. Doppelfärbungen in Anwendung. Bei diphtheritischen Prozessen gibt die WEIGERT'sche Fibrinfärbung bei Vorfärbung mit Lithion- oder Alaunkarmin sehr instruktive Bilder.

Bezüglich der Untersuchung des Sputums sei auf die Lehrbücher der klinischen Untersuchungsmethoden bezw. auf das Kapitel „Bakterien“ dieser Anleitung verwiesen.



### K. Schilddrüse und Epithelkörper.

Härtung in Sublimat, Formalin bezw. ihren Gemischen mit MÜLLERscher Lösung.

Einbettung in Paraffin oder Celloidin.

Färbung: Hämatoxylin, Karmin, Bismarckbraun, event. Doppelfärbungen. Besonders die VAN GIESONSche Methode ist sehr zu empfehlen. Bei den Epithelkörpern ist Doppelfärbung mit Hämatoxylin und Eosin angezeigt, da hierbei die oxyphilen Zellen sehr scharf hervortreten, auch die WEIGERT-VAN GIESONfärbung gibt schöne Resultate.

### L. Verdauungsapparat.

Zur Härtung ist, wie überhaupt für alle mit Schleimhaut bekleideten Organe, Sublimat und Formalin zu empfehlen. Auch MÜLLERsche Lösung gibt, besonders wenn sie in Verbindung mit den erstgenannten Flüssigkeiten angewendet wird, gute Resultate. Bei degenerativen Prozessen ist FLEMMINGSches Gemisch angebracht; doch lassen sie sich meist hinreichend gut schon an Abstrichpräparaten von der frischen Schleimhaut, die man in Kochsalzlösung untersucht, erkennen.

Um postmortale Zersetzungen und Abstoßungen des Epithels hintanzuhalten, ist es unbedingt nötig, die zur Untersuchung bestimmten Teile möglichst rasch in die Konservierungsflüssigkeit zu bringen. Einwandfreie Präparate erhält man nur bei lebenswarm fixiertem Material. Dies ist bei durch Operationen gewonnenen Stücken leicht zu erreichen, bei Verstorbenen kann man in der Weise verfahren, daß man möglichst rasch nach dem Tode Formalin in größeren Mengen in die Bauchhöhle injiziert. Beim Magen kann man direkt nach dem Tode vermittels eines Schlundrohres den Inhalt durch physiologische Kochsalzlösung auswaschen und die Fixierungsflüssigkeit einspritzen. Recht empfehlenswert ist es die Darmstücke, die man zur Untersuchung verwenden will, nicht aufzuschneiden, sondern nach vorsichtiger Durchspülung mit physiologischer Kochsalzlösung mit der Fixierungsflüssigkeit aufzuspritzen. Beim Aufschneiden wird das Epithel leicht abgestreift und die Schleimhaut verletzt.

Zur Einbettung ist Paraffin vorzuziehen, doch ist vorsichtige Einbettung dringend anzuraten, insbesondere tut man gut, die Stücke nicht allzulange in Alkohol und Xylol zu belassen, weil sonst die Submucosa und Muscularis leicht spröde werden; am vorteilhaftesten ist Einbettung mit Zedernholzöl (S. 65). Auch Celloidin ist zu gebrauchen.

Zur Färbung sind die Kern- bezw. Doppelfärbungen anzuwenden, besonders Hämatoxylin und Eosin. Letztere Doppelfärbung gibt nach vorgängiger Härtung in Sublimat meist sehr scharfe Bilder, insbesondere treten im Magen bei längerer Differenzierung in Wasser und Alkohol die Haupt- und Belegzellen different gefärbt hervor. Letzteres erreicht man auch bei Anwendung der BIONDI-HEIDENHAINschen Färbung. Auch Färbung mit Hämatoxylin (Differenzierung mit Salzsäure-Alkohol) und Nachfärbung mit stark verdünnter Säurefuchsinlösung (5 Tropfen konzentr. Lösung auf 10 ccm Wasser) gibt gute Differenzierung zwischen Haupt- und Belegzellen. Letztere nehmen sowohl bei Eosin als auch bei Säurefuchsin nachfärbung einen roten Farbenton an, während die ersteren blaßblau (in der Hämatoxylinfarbe) gefärbt erscheinen. Nach KOKUBO nehmen die Hauptzellen bei Färbung mit polychromem Methylenblau nach UNNA (Formalin- oder Formalin-MÜLLERfixierung) eine charakteristische Färbung an. Sie erscheinen schon bei schwacher Vergrößerung als dunkelblaue Flecke; der basale Abschnitt ist um den Kern herum tiefblau gefärbt, der freie Abschnitt heller, mit blaugrünen Körnern erfüllt. Die Epithelien der Pylorusdrüsen bleiben ungefärbt.

Literatur: KOKUBO, Beitr. zur normalen und pathol.-histologischen Magenhaut. Festschr. f. Orth. Berlin 1903. S. 64 (Sonderabzug). — KOLSTER, Eine neue Methode zur Trennung der Haupt- und Deckzellen der Magendrüsen. Zeitschr. f. wissensch. Mikrosk. Bd. 12. — SCHMIDT, A., Untersuchungen über das Magenepithel. Virch. Arch. Bd. 143.

### M. Leber.

Man fixiert am besten in Sublimat oder Formalin. Beide Fixierungsmittel wandeln die Galle in eine in Alkohol und Wasser schwer lösliche Verbindung um und sind daher gerade zur Fixierung der Leber vorzüglich geeignet.

Härtung in Alkohol absol. ist dann anzuwenden, wenn es darauf ankommt, Glykogen nachzuweisen. FLEMMINGSche und ALTMANNsche Lösung bezw. das MARCHISCHE Verfahren ist dann in Anwendung zu ziehen, wenn es sich um Degenerationsprozesse bezw. um Verfettung handelt, die man übrigens auch sehr gut an frischen Abstrichpräparaten bezw. Gefrierschnitten event. mit Zusatz von Essigsäure oder Osmiumsäure bezw. Sudanfärbung untersuchen kann.

Einbettung ist bei größeren Objekten nicht nötig. Bei kleineren Stücken oder bei Untersuchungen feinerer Details zieht man Paraffineinbettung zu Hilfe. (Celloidin auch brauchbar.)

Die Färbung geschieht am zweckmäßigsten mit Hämatoxylin

oder Karmin und entsprechender Nachfärbung mit Eosin bezw. Pikrinsäure. In allen Fällen, wo es sich um den Nachweis von Galle handelt, empfiehlt es sich, nicht mit säurehaltigem Alkohol zu differenzieren, da er den Gallenfarbstoff angreift. Bei Bluterkrankungen ist Färbung nach den im Abschnitt „Blut und blutbildende Organe“ angegebenen Methoden angezeigt.

Zur Darstellung der Gallenkapillaren sind in der neuesten Zeit verschiedene Methoden angegeben worden. Die sichersten Resultate erhält man mit der von EPPINGER ausgearbeiteten Methode und mit der WEIGERTSchen Neurogliafärbung, besonders in der von BARTEL angegebenen Modifikation der Färbung von unentparaffinierten Schnitten (s. S. 242).

Die Methode von EPPINGER verläuft folgendermaßen:

Man fixiert Leberstücke 5—10 Tage und länger in 10 proz. Formalinlösung; die Fixierung wird am besten erst einige Zeit nach dem Tode vorgenommen, da bei bald nach dem Tode oder lebenswarm entnommenen Stücken das Protoplasma der Leberzellen stark trüb ist und die zarte Wand der Gallenkapillaren infolge dessen nicht scharf hervortritt.

Hierauf bringt man die Stücke, ohne sie auszuwässern, in die WEIGERTSche Neurogliabeize, die mindestens eine Woche alt sein soll (s. S. 239). In ihr verweilen die Stücke 10 Tage bei Zimmertemperatur oder 5 Tage im Brutschrank. Nach oberflächlicher Abspülung werden sie in Celloidin eingebettet.

Die möglichst dünnen Schnitte kommen in 1 proz. wässrige Lösung von Hämatoxylin (in heißem destilliertem Wasser gelöst). Die Zeit, während der die Schnitte in ihr verweilen, hängt vom Alter der Hämatoxylinlösung ab, in frisch bereiteter 24 Stunden, in älterer, schon öfter gebrauchter  $\frac{1}{4}$ —2 Stunden. Nun werden sie am besten mit Glasnadeln in kalt gesättigte wässrige Kupferacetatlösung übertragen, in der sie 5 Minuten verweilen. Da die Hämatoxylinlösung sehr empfindlich gegen Verunreinigung mit Kupferacetat ist, so sind die Glasnadeln stets gut zu reinigen, bevor man mit ihnen die Hämatoxylinlösung berührt.

Aus dem Kupferacetat bringt man die tiefschwarzen Schnitte in destilliertes Wasser, ja nicht Brunnenwasser, in dem sie lange, am besten 1—2 Tage verweilen.

Zur Differenzierung dient die WEIGERTSche Boraxferridcyankalilösung (Ferridcyankali 2,5, Borax 2,0, Aq. dest. 300,0), die mit Wasser im Verhältnis von 1 : 9 bis 1 : 5 verdünnt wird, nur bei stark überfärbten Schnitten kann die Lösung unverdünnt verwendet werden. Die Differenzierung, die man am besten mit dem Mikroskop kon-

trolliert, ist dann beendet, wenn die Schnitte einen mausgrauen bis braungelben Farbenton angenommen haben.

Nach sorgfältigem Abspülen in destilliertem Wasser kommen die Schnitte auf einige Minuten in konzentrierte wässrige Lösung von Lithiumkarbonat, meist so lange, bis das braungefärbte Celloidin unter Abgabe brauner Farbwolken entfärbt ist, worauf sie nach gründlichem Wässern in Alkohol entwässert, mit Origanumöl aufgehellert und in Balsam eingeschlossen werden.

Da die Schnitte in der Kupferacetatlösung sehr brüchig werden und Falten die gleichmäßige Differenzierung stören, muß man sie vor der Hämatoxylinfärbung und Behandlung mit Kupferacetatlösung stets sehr gut ausbreiten.

Die Methode gestaltet sich kurz zusammengefaßt folgendermaßen:

1. Fixieren in 10 proz. Formalin 5—10 Tage.
2. Beizen in mindestens 8 Tage alter Neurogliabeize 10 Tage bei Zimmertemperatur oder 5 Tage im Brutschrank.
3. Abspülen in Wasser, Einbetten in Celloidin, Schneiden.
4. Färben der Schnitte mit 1 proz. wässriger Hämatoxylinlösung, je nach dem Alter der Lösung  $\frac{1}{2}$ —24 Stunden (s. o.).
5. Übertragen der Schnitte mit Glasnadeln in gesättigte wässrige Kupferacetatlösung auf 5 Minuten.
6. Gründliches Waschen in destilliertem Wasser (am besten 1 bis 2 Tage).
7. Differenzieren in WEIGERTScher Borax-Ferridcyanidkaliumlösung im Verhältnis 1 : 9 bis 1 : 5 mit Wasser verdünnt, bis die Schnitte mausgrau bis braungelb gefärbt sind. (Kontrollieren mit dem Mikroskop!)
8. Gründliches Auswaschen in destilliertem Wasser.
9. Übertragen in gesättigte wässrige Lösung von Lithionkarboniumlösung auf einige Minuten, bis das braungefärbte Celloidin entfärbt ist.
10. Auswaschen in Wasser, Alkohol, Origanumöl, Balsam.

Um die Beziehungen der Lymphgefäße (perivaskulären Lymphräume) zu den Gallenkapillaren, auf die es beim Ikterus ankommt, klar zur Darstellung zu bringen, behandelt man die Schnitte vor der Hämatoxylinfärbung ungefähr 5 Minuten mit FLEMMINGSchem Osmiumgemisch, wäscht darauf in Wasser aus, färbt mit konzentrierter wässriger Eosinlösung und spült in Alkohol ab. Nun erst färbt man mit Hämatoxylin und verfährt wie oben angegeben.

Das die Leberläppchen durchziehende Faserwerk ist leicht und sicher mittels der von BIELSCHOWSKY-MARESCH'schen Methode

(s. S. 142) sowie nach MALLORY-LÖWENSTEIN (s. S. 140) zur Anschauung zu bringen.

Man kann sich dazu auch der UNNASCHEN bezw. BENEKESCHEN Modifikation der WEIGERTSCHEN Fibrinmethode (s. S. 125), allerdings manchmal mit minder gutem Erfolg, bedienen. Bei Anwendung der GIEMSAFÄRBUNG nach der von SCHRIDDE angegebenen Methode (s. S. 192) färben sich besonders an Gefrierschnitten die Gitterfasern sowie die KUPFFERSCHEN Sternzellen mitunter prachtvoll rotviolett.

Anm. Die von BÖHM angegebene Methode zur Darstellung der Gallenkapillaren und der Fasern, welche eine Modifikation der GOLGISCHEN Chromsilberimprägnation ist, kann für pathologisch-histologische Untersuchungen nicht empfohlen werden, da sie unsichere Resultate gibt und die dabei auftretenden Niederschläge außerordentlich störend sind.

Zur Darstellung der KUPFFERSCHEN Sternzellen dient die von v. KUPFFER angegebene Goldmethode, die aber nicht konstante Resultate gibt. Man bringt frische Doppelmesser- oder Gefrierschnitte in 0,05proz. Chromsäurelösung auf  $\frac{1}{4}$  Stunde und darauf in eine Lösung von

Goldchlorid	1 Teil,
Salzsäure (des deutschen Arzneibuchs)	1 Teil,
Wasser	10000 Teile.

Man läßt sie unter Abschluß des Lichtes in ihr, bis sie rot oder rotviolett sind, was ungefähr in 48 Stunden erreicht ist. Sie werden dann in Glycerin untersucht. Die Leberzellen und das Bindegewebe sind rot bezw. rotviolett gefärbt, die Sternzellen tiefschwarz.

Nach neueren Angaben von v. KUPFFER kann man die Salzsäure in dem eben angegebenen Gemisch durch Formol 1 Teil (= 0,4 Proz. Formaldehyd) ersetzen.

Literatur: EPPINGER, Beiträge zur normalen und pathologischen Histologie der menschlichen Gallenkapillaren mit besonderer Berücksichtigung der Pathogenese des Ikterus. Ziegl. Beitr. Bd. 31. — v. KUPFFER, Über den Nachweis der Gallenkapillaren. Sitzungsber. d. Ges. f. Morphol. u. Phys. München 1889. Arch. f. mikrosk. Anat. 54. — MARESCH, Über Gitterfasern der Leber und die Verwendbarkeit der Methode BIELSCHOWSKY zur Darstellung feinsten Bindegewebsfibrillen. Zentrbl. f. allgem. Path. Bd. 16. — OPPEL, Eine Methode zur Darstellung feinerer Strukturverhältnisse der Leber. Anat. Anz. 5 u. 6. — SCHMORL, Zur Kenntnis der Gallenkapillaren. Verhandl. d. Gesellsch. deutsch. Naturf. u. Ärzte. Lübeck 1895.

## N. Pankreas und Speicheldrüsen.

Zur Härtung dient Sublimat, Formalin, Alkohol bezw. das FLEMINGSCHES oder MARCHISCHE Verfahren.

Die im Pankreas und in dem umgebenden Fettgewebe auftretenden Fettgewebsnekrosen treten außerordentlich scharf durch intensiv grüne Färbung hervor, wenn man die Stücke in der von WEIGERT

angegebenen Kupfer-Chromalaun-Essigsäurebeize mit Zusatz von 10 Proz. Formol (s. S. 239) im Brutschrank 24 Stunden fixiert (BENDA). Besonders elegante Bilder erhält man, wenn man die so behandelten Stücke mit dem Gefriermikrotom schneidet und die Schnitte mit Sudan III und Hämatoxylin färbt. Die nekrotischen Teile sind grün, das normale Fett rot, die Kerne blau gefärbt. Es gelingt auf diese Weise, die kleinsten Nekrosenherde sichtbar zu machen.

Im übrigen ist Einbettung in Paraffin oder Celloidin und Färbung mit Hämatoxylin, Karmin bezw. Doppelfärbungen zu empfehlen.

S. auch S. 171 bei fettige Degeneration.

Literatur: LIEPMANN, Über die BENDASche Reaktion auf Fettnekrosen. Virch. Arch. Bd. 169.

## O. Harnapparat.

Die Nieren härtet man in Sublimat, Formalin und Alkohol. Bei degenerativen Prozessen ist FLEMMINGSches bezw. ALTMANN'Sches Gemisch sehr zu empfehlen. Zum Nachweis von Fett leistet die Sudan- bezw. Fettponceaufärbung sehr gute Dienste.

Die Kochmethode ist zur Fixierung eiweißhaltiger Flüssigkeiten in den Glomeruluskapseln und in den Harnkanälchen gut brauchbar.

Wenngleich sich die Nieren auch ohne Einbettung gut schneiden lassen, so ist doch für feinere Untersuchung Durchtränkung mit Paraffin bezw. Celloidin dringend zu empfehlen, besonders auch, um das Ausfallen von Epithelien, Glomerulis oder pathologischen Produkten zu verhindern.

Zur Färbung dienen die kernfärbenden Mittel bezw. Doppelfärbungen, bei entzündlichen Prozessen ist mitunter die WEIGERTSche Fibrinfärbung am Platze, ferner die WOOLEY-MALLORYSche oder die BIELSCHOWSKY-MARESCH'sche Methode der Bindegewebsfärbung (S. 140 und 142).

Degenerative Prozesse kann man, abgesehen von der Anwendung der oben angegebenen Fixierungsmethoden, auch sehr gut an frischen Abstrichpräparaten bezw. Gefrierschnitten untersuchen. Letztere sind unbedingt nötig, wenn es gilt, die bei chronischen Nephritiden häufig auftretenden fettähnlichen Substanzen (Protagone und ähnliche Stoffe) mittelst des Polarisationsverfahrens nachzuweisen. Hier empfiehlt sich ferner auch Färbung mit Eisenhämatoxylin, bei der die hyalinen Tröpfchen sehr gut hervortreten.

Zur Darstellung der kutikularen Säume der Nierenepithelien, die nur an möglichst rasch nach dem Tode eingelegten Stücken gelingt, ist die WEIGERTSche Neurogliafärbung oder Eisenhämatoxylin (HEIDEN-

HAIN) mit kurzer Nachfärbung in Säurefuchsin (0,1 proz. wässrige Lösung), Auswaschen in Leitungswasser, Alkohol usw. zu empfehlen.

Zur Untersuchung des Harnsäureinfarktes im Schnittpräparat darf nur Material verwendet werden, das in absolutem Alkohol oder Aceton fixiert ist, da wässrige Fixierungsmittel (Formalin, Sublimat) die Harnsäureablagerungen lösen; ebenso dürfen zur Färbung nur alkoholische Lösungen verwendet werden. Will man in Formalin konservieren, so kommt die Seite 28 angegebene Methode von WESTENHÖFFER in Betracht.

Die Harnsäureinfarkte kann man auch mittelst folgender Methode von COURMONT zur Darstellung bringen:

1. Fixierung in absolutem Alkohol oder nach CARNOY.
2. Paraffineinbettung.
3. Die vom Paraffin befreiten Schnitte kommen für 30 Minuten in eine 1proz. Ammoniaklösung, sodann
4. in eine 1promillige Silbernitratlösung bei 24 Stunden im Dunkeln.
5. Gründliches Auswaschen in destilliertem Wasser im Dunkeln.
6. Entwickeln mit photographischem Entwickler.
6. Färben mit Hämatein-Eosin oder Bismarckbraun-Eosin.

Harnsäure und andere zur Puringruppe gehörende Substanzen treten in schwarz gefärbten Körnchen hervor.

Mir hat die Methode keine guten Resultate ergeben.

Um die Struktur der Nieren- und Blasensteine zu untersuchen, muß man Dünnschliffe anfertigen. Ihre Herstellung erfordert große Übung und geschieht nach den in der Mineralogie gebräuchlichen Methoden. Zur Untersuchung des organischen Gerüsts muß man die Steinbildner vorsichtig lösen. Am leichtesten und schonendsten gelingt dies bei Harnsäuresteinen, indem man sie in unverdünntes Formalin einlegt, das die Harnsäure bei einer Temperatur von 37° ziemlich rasch löst; EBSTEIN empfiehlt dazu eine wässrige Boraxlösung mit geringem Zusatz von Alkohol bei 30—50° anzuwenden, in der sich aber die Lösung sehr langsam und nicht so schonend vollzieht, wie in Formalin. Für Oxalatsteine empfiehlt EBSTEIN Einlegen in schwache Salzsäurelösung bei 40—50° C.; nach eigenen Erfahrungen eignet sich dazu sehr gut eine Mischung von Formalin und Salpetersäure (100:0,5), dieselbe Mischung dient auch zur Entkalkung der Phosphatsteine. Das organische Residuum härtet man nach Auswässern in Alkohol von steigender Konzentration nach und bettet es in Celloidin oder Paraffin ein. Zur Färbung kann man Eosin oder Hämatoxylin und Eosin verwenden.

Für die ableitenden Harnwege kommen dieselben Methoden in Betracht, wie sie oben S. 253 für die Untersuchung von Schleimhäuten geschildert wurden.

Zum Nachweis der im Harn enthaltenen festen Bestandteile (kristallinische und morphotische) läßt man sedimentieren oder man zentrifugiert. Um die Zellen, Zellbestandteile, Zylinder usw. besser hervortreten zu lassen, kann man dem Sediment, das man in Form eines kleinen Tröpfchens auf den Objektträger gebracht hat, unter dem Deckglas Farbstoffe (LUGOLSche Lösung, LÖFFLERS Methylenblau, Neutralrotlösung) zusetzen. Zum genauen Studium der einzelnen Elemente zentrifugiert und wäscht man, nachdem man die klare überstehende Flüssigkeit abgegossen hat, das Sediment mit physiologischer Kochsalzlösung, zentrifugiert wieder und wiederholt das Waschen und Zentrifugieren mehrmals. Dann kann man entweder direkt mit Methylenblau oder Neutralrot färben, oder man fertigt Ausstrichpräparate an, die man nach den bei der Untersuchung von Schnitten angegebenen Methoden weiter behandelt (SENATOR). Besteht der Verdacht einer Neubildung, so achte man besonders auf Kernteilungen in den Zellen, die, wenn sie in größerer Zahl vorhanden sind, mit einer gewissen Wahrscheinlichkeit für das Vorhandensein einer Geschwulst sprechen.

#### P. Nebennieren und chromaffines System (Paraganglien).

Härtung in Sublimat, Formalin, Alkohol, eventuell MÜLLERScher Lösung. Wenn man die in der Marksubstanz sowie in den Paraganglien enthaltenen chromaffinen (phaeochromen) Zellen studieren will, ist Härtung in Ammonium- oder Kalium bichromicum- (2—3 proz.) Lösung anzuwenden, man kann diesen Lösungen, die man dann 5% ig nehmen muß, zur besseren Fixierung der Kerne 10 Proz. Formalin zusetzen. Ein Nachteil vom Zusatz des Formalins zu den Chromlösungen bezüglich der Chromierung der chromaffinen Zellen, habe ich nicht gesehen wie ich einer STÖLTZNERschen Bemerkung gegenüber betonen möchte. Dabei nehmen die Zellen der Marksubstanz einen mehr oder minder intensiven gelben bis braunen Farbenton an. (Möglichstes Vermeiden jeden Druckes auf das frische Organ vor der Fixierung, da die dünnwandigen Venen der Marksubstanz sehr leicht zerreißen und Elemente der Marksubstanz in sie eintreten. Kunstprodukte!)

WIESEL empfiehlt zur Fixierung der Marksubstanz sowie überhaupt der chromaffinen Organe und zur Erzielung der Chromreaktion folgendes Gemisch:

5 proz. Kaliumbichromatlösung	10 Teile	} 1—4 Tage.
10 proz. Formalinlösung	20 „	
Aq. dest.	20 „	



Dann Übertragen in 5 proz. Kaliumbichromatlösung auf 1—2 Tage, gründliches Auswaschen in Wasser und Einbetten in Paraffin. Die Chromreaktion tritt nur an lebensfrisch bez. möglichst rasch nach dem Tode fixiertem Material hervor. Man färbt folgendermaßen:

1. Färbung mit 1 proz. wässriger Wasserblau- oder Toluidinblaulösung 20 Min.

2. Abspülen in Leitungswasser 5 Min.

3. Färben mit 1 proz. wässriger Safraninlösung 20 Min.

4. Abspülen in Alkohol 95 Proz., bis die blaue Farbe wieder erscheint, Karbolxylol, Xylol, Balsam.

Die chromaffinen Zellen deutlich grün, die Kerne rot, das Protoplasma der übrigen Zellen hellblau.

Sehr deutlich treten die chromaffinen Zellen auch (selbstverständlich nach vorheriger Chromierung) bei Färbung mit Alaunkarmin hervor. Auch bei folgender Methode habe ich ein sehr scharfes Hervortreten der chromaffinen Zellen gesehen.

1. Fixierung in MÜLLER-Formalin.

2. Gefrierschnitte oder Paraffineinbettung.

3. Färbung der Schnitte in verdünnter GIEMSA-Lösung (10 Tropfen auf 10 ccm dest. Wasser) 24 Stunden.

4. Abspülen in dest. Wasser.

5. Kurzes Differenzieren in  $\frac{1}{4}$ proz. Essigsäurelösung.

6. Alkohol. Xylol. Balsam.

Die chromaffinen Zellen sind grün, die Kerne tiefblau, das Protoplasma der übrigen Zellen eosinrot gefärbt.

Zur Darstellung des Stromas empfiehlt WIESEL die von BENDA zur Färbung der Glia angegebene Methode (s. S. 243). Auch die MARESCH-BIELSCHOWSKYSche Methode (s. S. 142) ist zu diesem Zwecke brauchbar.

Bei Untersuchung frischer Präparate hat man event. die Polarisationsvorrichtung zum Nachweis der von ORGLER und KAISERLING zuerst gefundenen anisotropen Körnchen zu Hilfe zu nehmen.

Zur Einbettung dient Paraffin oder Celloidin. Färbung in Hämatoxylin, eventuell Doppelfärbungen, besonders VAN GIESON, wobei sich die Rindenzellen stark mit Säurefuchsin tingieren, während die Markzellen blau gefärbt erscheinen.

Bei hypernephroiden Tumoren (auch solchen, die in der Niere vorkommen) ist auch Alkoholhärtung zum eventuellen Nachweis des Glykogens angebracht.

Anm. Die oben erwähnten, bei Härtung in chromsauren Salzen sich bräunenden, in den Venen gelegenen homogenen Massen (Kunstprodukte (?) s. o.), die bei bloßer Alkohol- bzw. Sublimatalkoholhärtung sich lösen, färben sich mit der RUSSELSchen Färbemethode (S. 122) intensiv grün.

Literatur: VON BRUNN, Schultzes Arch. Bd. 8. — COURMONT et ANDRÉ, Technique histol. permettant de déceler sur les coupes les substances du groupe de la purine (notamment l'acide urique). Compt. rend. de la Soc. de Biol. 1904. Bd. 57. S. 131. — MANNASSE, Zur Histologie und Histogenese der primären Nierengeschwülste. Virch. Arch. Bd. 143. — STILLING, Du ganglion intercarotidiens. Lausanne 1892. — WIESEL, Sitzgsber. d. Akad. d. Wiss. Wien, Abt. 3. Bd. 108.

## Q. Geschlechtsapparat.

### a) Männliche Geschlechtsorgane.

Härtung in Formalin, Sublimat bzw. ihren Gemischen mit MÜLLERScher Lösung.

Einbettung in Paraffin oder Celloidin.

Färbung: Kernfärbungen oder Doppelfärbungen, bezüglich der Prostatakonkremente s. S. 162.

### b) Weiblicher Geschlechtsapparat.

Härtung in Formalin, Sublimat bzw. ihren Gemischen mit MÜLLERScher Lösung. Die Uterusmuskulatur wird bei Sublimathärtung häufig spröde.

Einbettung in Paraffin bzw. Celloidin.

Zur Färbung dienen die gewöhnlichen Kern- bzw. Doppelfärbungen. Bei Untersuchung des Myometriums geben Doppelfärbungen mit Lithionkarmin-Pikrinsäure sehr instruktive Bilder, auch die VAN GIESONSche Färbung ist wegen der scharfen Differenzierung, die sie zwischen Muskulatur (gelb gefärbt) und Bindegewebe (rot) bewirkt, sehr zu empfehlen.

Für die Härtung der Placenta können die eben angegebenen Methoden mit gutem Erfolg in Anwendung gezogen werden. Für frühe Stadien der Placentation ist Fixierung in FLEMMINGSchem oder HERMANNSchem Gemisch, sowie in ZENKERSchem Gemisch sehr zu empfehlen, weniger Formalin.

Einbettung in Paraffin (Aufkleben der Schnitte oder Zuckerdextrin-Photoxylinmethode s. oben S. 72) oder in Celloidin ist unbedingt notwendig.

Doppelfärbungen geben sehr instruktive Bilder. Sehr zu empfehlen ist Färbung in Eisenhämatoxylin nach HEIDENHAIN, durch das die Zellgrenzen deutlich sichtbar gemacht werden (BONNET).

Eine besondere Erwähnung erfordert noch die Untersuchung der durch Auskratzung gewonnenen Schleimhautpartikel, Placentarreste usw.

Man härtet sie (eventuell nach vorheriger Fixierung in Formalin) in absolutem Alkohol und bettet sie in Paraffin ein; der fertige Paraf-

finblock umschließt sämtliche Stückchen. Auf diese Weise erhält man in den daraus angefertigten Schnitten, die man natürlich aufkleben muß bzw., was sehr empfehlenswert ist, nach der Zuckerdextrin-Photoxylinmethode (S. 72) behandelt, sehr rasch einen Überblick über die an verschiedenen Stellen der Schleimhaut vorhandenen Zustände.

Da dem Gynäkologen an einer raschen Diagnose gelegen ist, so sind hier die oben (S. 65 u. 76) angegebenen Methoden der Schnellhärtung und Schnelleinbettung dringend zu empfehlen.

Färbung der Schnitte wie oben.

**Anm. Untersuchung von Samenflecken für gerichtliche Zwecke.**

Hat man einen verdächtigen Fleck auf Sperma zu untersuchen, so nimmt man zunächst eine Vorprobe mittelst der FLORENCESCHEN Reaktion vor, da man bei ihrem negativem Ausfall viel Zeit sparen kann.

Man extrahiert einen Teil der Flecke mit destilliertem Wasser und setzt zu dem wässrigen Auszug gleiche Teile einer stark jodhaltigen Jodjodkalilösung (Jod 1,65, Jodkali 2,54, Wasser 30,0). Es bilden sich dann gegebenenfalls sofort charakteristische braune, nadelförmige oder tafelförmige rhombische Kristalle. Am bequemsten nimmt man die Reaktion unter dem Deckglas vor; man bringt einen Tropfen Jodlösung und einen Tropfen des wässrigen Extrakts dicht neben einander auf einen Objektträger und legt das Deckglas auf. An der Berührungsstelle der beiden Flüssigkeitstropfen bilden sich sofort neben braunen bis violett gefärbten Tröpfchen die braunen Kristalle. Schwache und mittelstarke Vergrößerungen geben die besten Bilder.

KOBEK-TAKAYAMA empfehlen als Reagens: 2proz. Kaliumjodat- und 2proz. Jodkaliumlösung zu gleichen Teilen. Beide Lösungen werden kurz vor dem Gebrauch gemischt und mit verdünnter Sodalösung schwach alkalisiert. Man behandelt mit dieser Lösung die betreffende Objekte und säuert dann sehr vorsichtig an. (Ref. in Zeitschr. f. wissensch. Mikrosk. Bd. 22, S. 577.)

Fällt die Probe negativ aus, so kann man schließen, daß kein Sperma vorhanden ist, wobei allerdings zu berücksichtigen ist, daß Fäulnis die Reaktion selbst bei vorhandenem Sperma vernichten kann; man wird aber unter solchen Umständen auch bei weiterer Untersuchung keine Spermatozoen mehr finden, da diese durch Fäulnis ihre charakteristische Form verlieren. Positiver Ausfall beweist nichts, da auch andere organische Substanzen unter gewissen Umständen die Reaktion geben.

Neuerdings wird von BARBERIO eine Reaktion angegeben, die nach den bisher darüber vorliegenden Mitteilungen streng spezifisch für menschliches Sperma sein soll. Man verfährt dabei folgendermaßen:

Man bringt auf einen Objektträger 2 kleine Tröpfchen Sperma bez. einen wässrigen Auszug aus der verdächtigen Spur und gibt dazu 1 Tröpfchen konzentrierte wässrige Lösung von Pikrinsäure. Es bildet sich bei der Mischung eine Trübung aus. Bei der mikroskopischen Untersuchung findet man reichlich lebhaft gelb gefärbte Kristallnadeln mit rhombischen Umrissen, die nur dann auftreten, wenn menschliches Sperma vorliegt.

Der Nachweis von Spermatozoen gelingt selbst bei älteren, stark eingetrockneten Flecken meist leicht auf folgende Weise:

Haftet die verdächtige Substanz in verhältnismäßig dicker Schicht auf der

Unterlage, so versucht man, mit einer spitzen Präpariernadel feine Splitter oder Schüppchen abzuheben, bringt sie auf den Objektträger, wo sie mit einem Tropfen destilliertem Wasser aufgeweicht bzw. zerzupft werden. Ist möglichste Zerkleinerung bzw. Auflösung erfolgt, so bedeckt man den Tropfen mit einem Deckglas und untersucht mit stärkeren Trockensystemen.

Gelingt das Ablösen von Splintern oder Schüppchen nicht, was besonders dann der Fall ist, wenn die verdächtige Substanz in die Unterlage fest imbibiert ist, so kratzt man etwas von der Spur ab und verfährt wie oben angegeben, oder man schneidet sie bzw. einen Teil von ihr aus der Unterlage heraus, befeuchtet sie in einem Schälchen mit einigen Tropfen destilliertem Wasser und läßt dieses so lange einwirken, bis die Spur vollständig aufgeweicht ist. Besteht die Unterlage, an der der Fleck haftet, aus sehr dichtem, festen Gewebe, so empfiehlt es sich, durch Zerzupfen das Gewebe zu zerkleinern und die Maceration in dem gut zugedeckten Schälchen mehrere Stunden fortzusetzen. Ist der verdächtige Fleck vollständig erweicht, so drückt man die in ihn eingesogene Flüssigkeit vorsichtig aus und untersucht in gewöhnlicher Weise. Schneller kommt man mitunter zum Ziele, wenn man einen Teil des mit der verdächtigen Spur imprägnierten Gewebes direkt auf dem Objektträger unter Zusatz von einem Tropfen Wasser zerzupft. Das Auffinden der Spermatozoen wird durch Zusatz eines Tröpfchen Neutralrotlösung sehr erleichtert, das ihren Kopf rot färbt.

Um event. Dauerpräparate herzustellen, läßt man die Flüssigkeit auf dem Deckgläschen eintrocknen, fixiert in gewöhnlicher Weise in der Flamme und färbt mit Hämatoxylin und Eosin oder mit einem Gemisch von:

Methylgrün	0,15—0,3 g
Aq. dest.	100 ccm
Salzsäure	3—6 Tropfen

1—6 Stunden. Der Kopf der Spermatozoen wird dadurch grün gefärbt. Man kann diese Flüssigkeit auch zum Macerieren benutzen. Im letzteren Falle bringt man die nach beendeter Maceration und nach dem Ausdrücken sich ergebende Flüssigkeit direkt auf den Objektträger zur Untersuchung. UNGAR, Vierteljahrschrift für gerichtliche Medizin Bd. 10.

Die eben besprochene Methode eignet sich auch, um in verdächtigen Flecken Gonokokken nachzuweisen, man färbt dann das Deckgläschen mit LÖFFLERSchem Methylenblau oder Neutralrot.

Literatur: RICHTER, Florence-Reaktion. Wien. med. Wochenschr. 1897.  
— LEVINSON, BARBERIOS, Reaktion auf Sperma. Berl. klin. Wochenschr. 1906.  
— PERNER, Verhandl. deutsch. Naturf. u. Ärzte. 1897.

## R. Haut.

Zur Härtung dient Alkohol, Formalin, MÜLLERSche Lösung, letztere event. mit Zusatz von Formalin oder Sublimat (ZENKERSches Gemisch). In reiner Sublimatlösung wird die Haut leicht sehr spröde, besonders bei Paraffineinbettung.

Einbettung kann in Celloidin oder Paraffin erfolgen; wählt man letzteres, so ist es zweckmäßig, die Hautstücke nur so lange in ab-

solutem Alkohol zu belassen, bis sie völlig entwässert sind; überhaupt ist in diesem Fall längerer Aufenthalt in Alkohol und Xylol zu vermeiden, weil die Stücke darin außerordentlich spröde werden. Das oben angegebene Einbettungsverfahren mit Zedernholzöl ist hier besonders empfehlenswert (S. 63).

Zur Färbung kommen die gewöhnlichen kernfärbenden Mittel, event. Doppelfärbungen in Betracht (Hämatoxylin-Eosin, Karmin-Pikrinsäure bezw. Pikrokarmen).

Auch die VAN GIESONSche Methode gibt sehr brauchbare Bilder, es werden dabei die kollagenen Fasern rot, das Protoplasma gelb, die Kerne braunblau, das Keratohyalin blaugrau gefärbt.

Das Keratohyalin wird ferner sehr gut in der Weise dargestellt, daß man mit Hämatoxylin überfärbte Schnitte 10 Sek. lang mit einer 0,05proz. Lösung von Kalium hypermanganicum oder Eisessig behandelt (Keratohyalin blauschwarz). Auch Karminfärbungen, besonders die MAYERSche alkoholische Karminlösung lassen das Keratohyalin gefärbt erscheinen.

Andere Methoden zur Darstellung des Keratohyalins s. bei UNNA, Monatshefte für prakt. Dermatologie Bd. 20.

Von dem Keratohyalin ist das Eleïdin scharf zu trennen. Beide färben sich zwar mit Karmin, aber nur das Keratohyalin mit Hämatoxylin, Eleïdin bleibt durch letzteres ungefärbt. Keratohyalin ist in starken Mineralsäuren löslich, unlöslich in Äther, Chloroform, Benzin und schwachen Alkalien, in letzteren aber quellbar.

Eleïdin färbt sich mit Alkanatinktur wie Fett rot, schwärzt sich mit Osmiumsäure.

Zur Darstellung des Eleïdins bedient man sich nach RANVIER des Pikrokarmens oder nach BUZZI des Nigrosins (einige Tropfen einer 1proz. Lösung auf ein Schälchen Wasser, 1—2 Min. färben. Abspülen in Wasser, Alkohol, Öl, Balsam).

OPPLER gibt folgendes Verfahren an:

1. Härtung in Alkohol absolutus 2—3 Tage, nicht länger.
2. Einbettung in Celloidin.
3. Schneiden, u. zw. ohne das Objekt oder Messer zu befeuchten.
4. Färben in

Karmin	1 g	}	vor dem Gebrauch läßt man die Lösung einige Tage offen stehen zur Verdunstung des Ammoniaks.
Liq. Ammon. caust.	1 ccm		
konz. wässrige Pikrinsäurelösung	1 „		
Aq. dest.	200,0 „		

$\frac{1}{2}$ —1 Min.

5a. Entweder Absaugen des Farbstoffes mit Fließpapier und Untersuchen in Glyzerin,

5b. oder Übertragen in  $\frac{1}{2}$  proz. alkoholische Pikrinlösung 1 Min., Alkohol absol. Öl. Balsam.

Will man auch das Keratohyalin färben, so verlängert man die Färbung in Karmin auf 5 Min., oder man färbt wie gewöhnlich  $\frac{1}{2}$ —1 Min., wäscht gründlich in Wasser aus und färbt in einer sehr stark verdünnten Hämatoxylinlösung (von hellvioletterm Farbenton) 24 Stunden nach.

Färbung des Eleidins mit Kongorot: Man färbt möglichst dünne in Alkohol fixierte Schnitte 3—8 Min. in einer schwachen Lösung von Kongorot (2—5 Tropfen einer 1 proz. wässrigen Lösung auf 10 ccm Wasser), spült in Wasser ab, färbt mit einer Hämatoxylinlösung schwach nach, entwässert in Alkohol und schließt in Balsam ein. Das Eleidin ist rot, die Kerne und das Keratohyalin blau. Man darf nach der Hämatoxylinlösung nicht mit Säure differenzieren, da dabei das durch Kongorot rotgefärbte Eleidin einen blauen Farbenton annimmt.

Zur Darstellung der Epithelfasern dient die BENEKESche Modifikation der WEIGERTSchen Fibrinmethode, die früher schon KROMAYER zu dem gleichen Zweck angewendet hatte.

Man muß dabei möglichst dünne (bis  $5 \mu$ ) Paraffinschnitte von Alkoholpräparaten anwenden, die man nach Entparaffinierung auf dem Objektträger färbt, und zwar:

1. Färbung 10—15 Min. mit einem Gemisch von konzentrierter wässriger Methylviolettlösung 6 B und conc. Anilinwasser zu gleichen Teilen.

2. Gründliches Auswaschen in Wasser.

3. Jodieren mit LUGOLScher Lösung (mit 2 Teilen Wasser verdünnt) 1 Sek. bis  $\frac{1}{2}$  Min.

4. Auswaschen in Wasser; vorsichtiges Abtrocknen mit faserfreiem Filtrierpapier, so daß noch eine Spur eines feuchten Glanzes zurückbleibt. (Ja nicht völliges Trocknen!)

5. Entfärben in einem im Paraffinöfchen erhitzten Gemisch von Anilin 1 Teil, Xylol 2—4 Teile (je nach der Dicke der Schnitte). Oftere Kontrolle unter dem Mikroskop, sobald die Fasern deutlich sind

6. Auswaschen in Xylol. Balsam.

Nach UNNA verfährt man bei Celloidinschnitten in folgender Weise (Alkoholhärtung):

1. Färben in Alaungentianaviolett 1 Stunde.

Gentiana 1,5 g

Alaun 10,0 „

Aq. dest. 100,0 ccm.

2. Abspülen in Wasser.

3. Jodieren in 5proz. Jodkaliumlösung, der man einen Jodkristall zugesetzt hat,  $\frac{1}{2}$  Min.

4. Abspülen in Wasser. Abtrocknen auf dem Objektträger.

5. Entwässern in einem Gemisch von 10 Gewichtsteilen Anilin und Xylol, etwa  $\frac{1}{2}$ —1 Min.

6. Differenzieren in einem Gemisch von gleichen Gewichtsteilen Anilin und Xylol, etwa  $\frac{1}{2}$  Min. (unter dem Mikroskop kontrollieren).

7. Abspülen in Xylol. Balsam.

Fasern sind blau gefärbt, bei BENEKE-KROMAYER etwas intensiver als bei UNNA.

Beide Methoden sind mit Karminvorfärbung zu verbinden.

Sehr gute Resultate gibt auch folgende von UNNA empfohlene Methode. Fixierung in Formalin oder absol. Alkohol. Einbetten in Paraffin oder Celloidin (vor der Färbung Entfernung des Celloidins). Die Schnitte werden aus Wasser in die Farblösung gebracht.

1. Färben 10 Min. in gut zugedeckter Schale in der Mischung von folgenden zwei Lösungen, und zwar 10 Tropfen von a mit 10—20 Tropfen von b:

Lösung a	Wasserblau 1,0 g Orcein 1,0 „ Eisessig 5,0 ccm Glyzerin 20,0 „ Alkoholabs. 50,0 „ Wasser 100,0 „	Lösung b	Alkohollös- liches Eosin 1,0 g Alkohol absol. 50,0 ccm
----------	---	----------	---

2. Gutes Abspülen in destilliertem Wasser.

3. Färben in 1proz. wässriger Lösung von Safranin O (Grübler) 10—15 Min.

4. Gutes Abspülen in destilliertem Wasser.

5. Kalium bichrom. ( $\frac{1}{2}$ proz. wässrige Lösung) 10—30 Min.

6. Abspülen in destilliertem Wasser.

7. Alkohol absol. Bergamott-Öl. Balsam.

Falls der Schnitt nach Behandlung mit Alkohol noch zu rot aussehen sollte, bringt man ihn in Öl, dann wieder in Alkohol, wo Safranin ausgezogen wird, dann in Öl. Balsam.

Kerne schwach violett mit roten Kernkörperchen. Protoplasma blauviolett, Fasern rot, neutrophile Granula der Leukocyten (bei Formalinfixierung) himmelblau.

Sehr gute Resultate erhält man ferner mit der von SCHRIDDE zur Darstellung der Zellgranula angegebenen Modifikation der ALTMANNschen Methode (s. S. 121).

Um das kollagene Gewebe der Haut zu färben, kann man

sich der VAN GIESONSchen Methode oder der BENEKESchen Modifikation der WEIGERTSchen Fibrinmethode sowie der Seite 141 angegebenen Methoden, besonders der von UNNA empfohlenen, bedienen.

Die Hornsubstanzen färben sich nach ERNST mit der GRAMschen Methode; zur Unterscheidung von anderen sich ebenfalls nach GRAM färbenden Gewebeelementen, die mit Hornsubstanz verwechselt werden könnten, dient Behandlung der Schnitte mit saurem Alkohol, der nur die Hornsubstanz nicht entfärbt. Auch die HEIDENHAINsche Eisenalaunhämatoxylinfärbung ist zur Färbung von Hornsubstanzen gut zu gebrauchen (s. S. 94). Bei Färbung mit Safranelin (S. 134) färben sich die Hornsubstanzen rötlich, die Fasern rot.

Anm. Von UNNA sind noch eine Reihe anderer Methoden zur Färbung der Haut angegeben worden. Näheres darüber siehe Monatshefte für praktische Dermatologie. Ferner die Zusammenstellung HEINR. DREUW, Med. Klinik 1907, Nr. 27 u. 23.

Über die Färbung der epiphytischen Bakterien siehe das Kapitel über Bakterienfärbung.

Literatur: BUZZI, Eleidin. Monatsh. f. prakt. Dermat. Bd. 7 u. 8. — ERNST, Studien über Verhornung. Arch. f. mikrosk. Anat. Bd. 47. — FICK, Über metachromatische Färbung des Keratohyalins durch Kresylechtviolett. Zentrbl. f. allgem. Path. Bd. 13. — FISCHEL, Zur Technik der KROMAYERSchen Epithelfaserfärbung. Ibid. 1905. — KROMAYER, Beitrag zur feineren Anatomie der Epithelzellen der Haut. Ergänzungsh. z. Arch. f. Dermat. u. Syph. 1892 u. Arch. f. Dermat. u. Syph. Bd. 22 u. Arch. f. mikrosk. Anat. Bd. 39. — LEDERMANN u. RATKONSKI, Die mikroskopische Technik im Dienste der Dermatologie (Zusammenstellung der Lit.) Arch. f. Dermat. u. Syph. Bd. 27. — OPPLER, Eleidin. Arch. f. Dermat. u. Syph. Bd. 30. — PASSARGE u. KRÖSING, Schwund und Degeneration des elastischen Gewebes. Dermat. Studien. Bd. 18. — SCHRIDDE, Epithelfasern. Arch. f. mikrosk. Anat. 1905. — UNNA, Über die Bedeutung der Plasmazellen. Berl. klin. Wochenschr. 1892. — Derselbe, Spezif. Färbung des Kollagens. Ibid. Bd. 18, siehe auch Bd. 17 bis 22 über die verschiedenen von UNNA angegebenen Färbemethoden. — Derselbe, Eine neue Darstellung der Epithelfasern und die Membran der Stachelzellen. Monatsschr. f. prakt. Dermat. Bd. 37. — UNNA u. VAN DER SPEK, Zur Kenntnis der WALDEYERSchen Plasmazellen. Monatsschr. f. prakt. Dermat. Bd. 13. — VÖRNER, Über Trichohyalin. Monatsh. f. prakt. Dermat. Bd. 10. — WOLTERS, Beitrag zur Kenntnis der Sklerodermie. Arch. f. Dermat. u. Syph. Bd. 1892. — ZENTHOEFER, Topographie des elastischen Gewebes innerhalb der Oberhaut. Dermat. Studien. Heft 14.

---



## FÜNFZEHNTE KAPITEL.

**Untersuchung von Bakterien.****a) Im ungefärbten Zustande.**

Handelt es sich um die Untersuchung von Flüssigkeiten, so bringt man ein Tröpfchen davon entweder unverdünnt oder (besonders bei sehr zellreichen Flüssigkeiten) mit destilliertem Wasser oder Kochsalzlösung verdünnt auf den Objektträger und bedeckt es mit einem Deckglas. Zur besseren Orientierung läßt man vom Rande her Essigsäure oder Kalilauge zufließen, durch welche die zelligen Elemente teilweise aufgehellt und Eiweißkörnchen, Fibrinfäden usw., die event. mit Bakterien verwechselt werden können, gelöst werden. Kleine Fettröpfchen werden durch Zusatz von Alkohol, Äther oder Chloroform zur Auflösung gebracht. Die Untersuchung nimmt man bei möglichst enger Blende mit starken Systemen vor.

Bei Dunkelfeldbeleuchtung sind die Bakterien sehr leicht im ungefärbten Zustand zu finden. Es ist daher dieses Untersuchungsverfahren sehr zu empfehlen, zumal es gestattet, auch die kleinsten Mikroben mit großer Deutlichkeit im lebenden Zustande zu beobachten (s. S. 6).

Sehr gute Dienste leistet auch die Untersuchung im hängenden Tropfen: Man bringt auf die Mitte eines Deckgläschens mit der geglühten Platinöse ein kleines Tröpfchen der zu untersuchenden Flüssigkeit oder ein Tröpfchen physiologischer Kochsalzlösung bzw. Bouillon, in das man eine Spur der bakterienhaltigen Flüssigkeit mit der Spitze der Platinnadel überträgt. Auf dieses, auf einer horizontalen, glatten Fläche liegende Deckgläschen preßt man mäßig stark einen hohlgeschliffenen Objektträger, dessen Höhlung man mit Vaseline umzogen hat, derart an, daß das Tröpfchen frei in die Mitte des Ausschliffs hineinragt. Man dreht nun vorsichtig den Objektträger, an dem das Deckglas durch Adhäsion festhaftet, um und bringt ihn unter das Mikroskop. Zur Untersuchung stellt man sich zunächst den Rand des Tropfens mit schwacher Vergrößerung in der Weise ein, daß er die Mitte des Gesichtsfeldes schneidet, bringt nun einen Tropfen Immersionsöl auf das Deckglas und schraubt den Tubus so weit nach abwärts, daß die Frontlinse des Mikroskops eben gerade in den Öltropfen eintaucht. Die genaue Einstellung nimmt man unter Beobachtung durch das Okular mittelst der Mikrometerschraube durch vorsichtiges Senken des Tubus vor.

**Vitale Färbung.** Um Bakterien im lebenden Zustande zu färben, bedient man sich der von PAPPENHEIM und NAKANISHI angegebenen Methode, die sich an ein zuerst von PLATO für Gonokokkenfärbung empfohlenes Verfahren anlehnt. Man bestreicht gut gereinigte Objektträger mit einer in der Wärme gesättigten wässrigen Lösung von Methylenblau (BB Höchst), oder man übergießt den Objektträger mit siedender Methylenblaulösung, läßt trocknen und wischt mit einem Tuch wieder ab, so daß ein himmelblauer Hauch auf dem Glase zurückbleibt. Man bringt nun ein Tröpfchen einer Bakterienkultur auf den gefärbten Objektträger und deckt mit einem Deckglas ein. Alle Bakterien färben sich mit dieser Methode; beobachtet man den Eintritt bzw. das Fortschreiten der Färbung unter dem Mikroskop, so bemerkt man, daß die einzelnen Strukturelemente des Bakterienleibes sich verschieden schnell und intensiv färben, es tritt auf diese Weise die Struktur der Bakterienzelle sehr scharf hervor.

Will man in Schnittpräparaten Bakterien im ungefärbten Zustande untersuchen, so behandelt man die Schnitte mit starken Säuren (Essigsäure) oder Alkalilösungen, gegen welche die Bakterien äußerst resistent sind, während die übrigen Gewebeelemente durch sie entweder zerstört oder völlig durchsichtig gemacht werden. In Präparaten, die auf diese Weise behandelt wurden, erkennt man die Bakterien einerseits an ihrer charakteristischen Form und gleichmäßigen Größe, andererseits an der Zusammenlagerung der einzelnen Organismen in Gruppen, die mitunter einen körnigen Glanz und eine bräunliche Farbe besitzen.

### b) Färbung der Bakterien.

Die Bakterien lassen sich, da sie den Farbstoffen gegenüber ähnliches Verhalten wie die Kerne zeigen, mit den verschiedensten kernfärbenden Mitteln tingieren. Karmin und Hämatoxylin geben unzuverlässige Resultate und sind durch die von WEIGERT und KOCH in die bakteriologische Technik eingeführten Anilinfarben völlig verdrängt. Aus dem großen Schatze der Anilinfarben kommt für die Zwecke der Bakterienfärbung nur eine kleine Anzahl von Farbstoffen in Betracht, die sämtlich der Reihe der sogenannten basischen Anilinfarben angehören.

Die hauptsächlichsten zur Bakterienfärbung gebrauchten basischen Anilinfarben sind folgende:

1. violette: Gentiana-, Methyl-, Kristallviolett, Thionin.
2. blaue: Methylenblau.
3. rote: Fuchsin.
4. braune: Bismarckbraun.

Diese Farbstoffe werden meist in verdünnten wässrig-alkoholischen Lösungen angewendet, die man sich auf folgende Weise bereitet:

Man stellt sich zunächst eine sogenannte Stammflüssigkeit her, d. h. eine konzentrierte Lösung des betreffenden Farbstoffes in absolutem Alkohol; es empfiehlt sich, den Farbstoff im Überschuß zuzusetzen, die Lösung unter öfterem Umschütteln einige Tage stehen zu lassen und dann zu filtrieren bzw. vom Bodensatz abzugießen. Von dieser Stammflüssigkeit gibt man so viel zu einem  $\frac{3}{4}$  mit destilliertem Wasser gefüllten Fläschchen (etwa 50 g-Glas), daß die Farblösung im Flaschenhals noch eben durchsichtig ist, resp. so viel in ein mit destilliertem Wasser gefülltes Schälchen, bis die Farbstofflösung anfängt, undurchsichtig zu werden. In diesen Farblösungen färben sich fast alle bekannten Bakterien mehr oder minder schnell und intensiv.

Die verdünnten wässrig-alkoholischen Farblösungen halten sich etwa 14 Tage lang.

Die an sich schon bedeutende Färbekraft der Anilinfarben kann durch Zusatz von gewissen Substanzen (Beizen) nicht unwesentlich gesteigert werden. In der Bakterienfärberei werden solche zusammengesetzte Farblösungen vielfach mit großem Vorteil (besonders bei Färbung von Bakterien in Schnitten) angewendet. Zur Verstärkung der Färbekraft dienen: Alkalien (KOCH, LÖFFLER), Anilin (EHRlich), Karbolsäure (ZIEHL), kohlen-saures Ammoniak (KÜHNE).

Am gebräuchlichsten sind folgende Lösungen:

### 1. Löfflersches Methylenblau.

Zusammensetzung der Lösung s. S. 97.

Die Lösung färbt sehr rasch in 1—2 Min. und sehr intensiv. Sie ist ziemlich lange haltbar. Bei schwer zu färbenden Bakterien (Rotz, Typhus usw.) ist es mitunter von Vorteil, eine Kalilauge von 0,1 Proz. zu verwenden.

### 2. Anilinwassergentianaviolett

bezw. -Methylviolett oder -Fuchsin.

#### Herstellung der Lösung.

10 Teile Anilinöl werden mit 100 Teilen Wasser gut durchgeschüttelt, bis eine milchig aussehende Emulsion entsteht, und nach 5 Min. langem Stehen durch ein gut angefeuchtetes Filter filtriert. Zum Filtrat, das keine gröbereren Öltropfen enthalten darf, fügt man 11 ccm konzentr. alkohol. Lösung von Gentiana- oder Methyl- oder

Kristallviolett bezw. Fuchsin und (zur besseren Haltbarkeit) 10 ccm absoluten Alkohol. (Die Lösung hält sich höchstens 8—10 Tage.)

### 2a. Karbolwassergentianaviolett.

2 $\frac{1}{2}$ proz. Karbolwasser	100,0 ccm
konzentr. alkohol. Gentianaviolettlösung	10,0 „

Die Lösung ist länger haltbar als die Anilinwassergentianaviolettlösung.

### 3. Karbolfuchsin.

a) { Fuchsin	1,0 g
{ Alkohol absol.	10,0 ccm
b) 5 proz. Karbolwasser	100,0 „

a und b werden miteinander gemischt.

### 4. Karbolmethylenblau.

Methylenblau	1,5 g
Alkohol absol.	10,0 ccm
5 proz. Karbolwasser	100,0 „

### 5. Karbolthionin.

1 proz. Karbolwasser	100,0 ccm
Gesättigte Lösung von Thionin in 50 proz. Alkohol	10,0 „

### 6. Polychromes Methylenblau

von Grübler zu beziehen.

### 7. Giemsa'sche Lösung.

Man bewahrt die Stammlösung, die man von Grübler bezieht, in einer gut gereinigten mit absol. Alkohol ausgespülten Tropfflasche auf und gibt davon 10 Tropfen zu 10 ccm dest. Wasser (vorsichtig mischen, nicht stark umschütteln!). Die Verdünnung ist jedesmal frisch zu bereiten. Die Objekte werden am besten in Äther-Alkohol oder Alkohol absol. 10—30 Min. fixiert, 10 bis 30 Min. gefärbt und dann mit dest. Wasser kräftig abgespült.

### 8. Methylgrün-Pyronin nach Pappenheim.

Zusammensetzung s. S. 124. Man färbt 5 Min., spült in Wasser ab. Trocknet.

Ein wichtiges Unterstützungsmittel zum Zustandekommen einer intensiven und schnellen Färbung bildet die Wärme. Man wendet

bei Ausstrichpräparaten dazu Temperaturen bis zu 50—60° an, bei Schnittpräparaten geht man nicht über 40° hinaus, da sonst die Struktur der Schnitte Veränderungen erfährt.

Bei Anwendung der zusammengesetzten Färbmittel und der Wärme tritt häufig eine so starke diffuse Färbung sämtlicher Teile eines auf Bakterien zu untersuchenden Präparates ein, daß eine genauere Untersuchung ganz unmöglich ist, falls man nicht durch Differenzierungsmittel eine partielle Entfärbung herbeiführt.

Als Differenzierungsmittel wendet man, abgesehen vom Wasser, in dem der anhaftende, überschüssige Farbstoff abgespült wird, an

1. Alkohol von 70—90 Proz.
2. Anilin mit oder ohne Zusatz von Xylol.
3. Alkoholische und wässrige Lösungen von sauren Anilinfarben, besonders Fluoresceïn, Tropäolin, Eosin, Pikrinsäure.
4. Schwach mit Essigsäure angesäuertes Wasser ( $\frac{1}{2}$ —1proz. Essigsäure).
5. Jodjodkaliumlösung 1:2:300.
6. Mineralsäuren in wässriger oder alkoholischer Lösung mit einem Säuregehalt von 1—25 Proz. (besonders den oben erwähnten Salzsäurealkohol).
7. Seltener Salzlösungen: Liq. ferri sesquichlorat, Kalium permangan, kohlen-saures Kali usw.

Die unter 1—4 angeführten Mittel wirken sehr milde und werden von fast allen Bakterien gut vertragen, es wird hier nur eine Entfärbung des Protoplasmas und der Intercellularsubstanz, sowie fibrinöser, schleimiger Massen bewirkt, während die Kerne und die Bakterien intensiv gefärbt bleiben.

Die übrigen Mittel wirken energischer und sind daher mit Vorsicht anzuwenden, besonders sei darauf hingewiesen, daß diese Mittel nur von einer Anzahl von Bakterien vertragen werden.

Um das bei Dauerpräparaten sich bisweilen einstellende nachträgliche Entfärben auszuschließen oder wenigstens möglichst lange hintanzuhalten, ist es unbedingt nötig:

1. daß alle Präparate, bei denen Säuren oder Alkalien zur Entfärbung dienen, auf das sorgfältigste in öfters zu wechselndem Wasser oder Alkohol ausgewaschen werden;
2. daß die zur Aufhellung angewendeten ätherischen Öle durch Xylol völlig verdrängt werden;
3. daß der Einschluß in neutralem Xylolkanadabalsam erfolgt, da in Chloroform gelöster oder saurer Balsam die Färbung zerstört.

### Ausstrichpräparate.

Man bringt eine möglichst kleine Menge des zu untersuchenden Materials (ein hirsekorngroßes Tröpfchen Blut, Eiter usw., oder mit dem geglühten Messer von einer frischen Schnittfläche des zu untersuchenden Organs abgestrichenen Gewebssaft) mit einem geglühten

Skalpell oder einer Platinnadel auf das Deckglas oder den Objektträger und verreibt es in möglichst dünner und gleichmäßiger Schicht, oder verteilt es in dünner Schicht mittels des von JANCZO und ROSENBERGER angegebenen Verfahrens (s. Kap. XVII), wobei die zelligen Elemente sehr gut erhalten bleiben. Die Ausbreitung kann auch in der Weise vorgenommen werden, daß man auf das mit dem zu untersuchenden Material beschickte Deckglas (Objektträger) ein zweites Deckglas (Objektträger) auflegt und nun voneinander abzieht, oder daß man ein Deckglas oder den Objektträger direkt auf die frische Organschnittfläche andrückt. Bei Untersuchung von Flüssigkeiten auf Bakterien bedient man sich, falls letztere voraussichtlich in nur geringer Menge vorhanden sind, der Sedimentierung im Spitzglas oder, was schneller zum Ziele führt, der Zentrifugierung. Um folgeschweren Irrtümern zu begegnen, ist es dringend empfehlenswert, bei bakteriologischen Untersuchungen stets neue, noch nicht gebrauchte, sorgfältig gereinigte Deckgläser oder Objektträger zu benutzen. Zum Nachweis vereinzelter Bakterien im Blut kann man mit Vorteil die von STRÄUBLI empfohlene in Kap. XVIII angeführte Methode gebrauchen.

Man läßt nun die fein verteilte Schicht an der Luft völlig trocken werden und zieht dann erst das zwischen den Spitzen einer Pinzette horizontal gehaltene Deckglas bzw. den Objektträger, mit der beschickten Seite nach oben gerichtet, dreimal durch eine Spiritus- oder Gasflamme, daß die Hand in gleichmäßiger Bewegung in je einer Sekunde einen senkrecht gestellten Kreis von etwa 1 Fuß Durchmesser beschreibt, wodurch das Eiweiß „homogenisiert“ und die Schicht auf dem Deckglas oder dem Objektträger fixiert wird. Man kann die Fixierung der an der Luft getrockneten Präparate auch dadurch vornehmen, daß man sie auf 10 Min. in Alkohol abs. oder in eine Mischung von Äther-Alkohol zu gleichen Teilen einlegt.

Die Manipulationen, die mit den zu untersuchenden Ausstrichpräparaten behufs Fixierung, Färbung usw. vorzunehmen sind, werden durch Anwendung der sogenannten CORNETSchen Pinzette ganz außerordentlich erleichtert, die sich nur auf Druck öffnet und durch ihre sich kreuzenden, federnden Branchen die Deckgläschen selbsttätig in vollständig horizontaler Lage (auch beim Stellen auf den Arbeitstisch) hält, ohne daß zu befürchten wäre, daß die auf das Deckglas gebrachten Färbeflüssigkeiten zwischen die Pinzetenbranchen hineinlaufen, was bei den gewöhnlichen Pinzetten häufig nicht zu vermeiden ist. Für Objektträgerpräparate ist die von ABEL empfohlene, nach demselben Prinzip wie die CORNETSche Pinzette konstruierte Objektträgerpinzette gut zu gebrauchen.

Zur Färbung bringt man mittelst einer Pipette auf die Präparaten-

seite so viel Farbstofflösung, daß die ganze Fläche des Deckgläschens, bei Objektträgern die mit dem zu untersuchenden Material beschickte Stelle, damit bedeckt ist und färbt  $\frac{1}{2}$ —3 Min. (event. unter Erwärmen, das bei Anwendung der CORNETSchen Pinzette sehr leicht zu bewerkstelligen ist). Hierauf spült man das Deckglaspräparat in Wasser ab, legt es mit der gefärbten Seite nach unten auf einen Objektträger und trocknet die obere Fläche mit Fließpapier gut ab, oder — was mehr zu empfehlen ist — man läßt das Präparat nach dem Abspülen mit Wasser an der Luft trocknen und schließt in Xylolbalsam ein. Bei Objektträgerpräparaten kann man, falls man keine Dauerpräparate anfertigen will, auf das Auflegen eines Deckgläschens verzichten: man trocknet und bringt auf die zu untersuchende Stelle einen Tropfen Immersionsöl und untersucht sofort mit der Immersion. Man muß aber dann nach der Untersuchung stets das Öl von der Immersionslinse vorsichtig abwischen, bevor man die Untersuchung eines andern Präparates vornimmt, weil sich mitunter besonders bei sehr bakterienreichen Präparaten dem Öl gefärbte Bakterien beimengen und in ihm haften bleiben, dadurch auf andere Präparate übertragen werden und zu Irrtümern Veranlassung geben können.

Anm. 1. Ist es nötig, die Farbstofflösungen länger einwirken zu lassen, so läßt man die Deckgläschen mit der Präparatenseite auf der in einem Schälchen befindlichen Lösung schwimmen, ein Verfahren, das auch bei kürzeren Färbungen, falls keine CORNETSche Pinzette zur Hand ist, empfehlenswert erscheint.

Anm. 2. Um die Präparate in Kanadabalsam zu konservieren, müssen sie völlig trocken sein. Man suche nicht den Trocknungsprozeß durch Anwendung von Fließpapier zu beschleunigen, wobei Vorsicht geboten ist, da mitunter Teile der Präparatenschicht am Fließpapier haften bleiben, andererseits leicht von letzterem Fasern an dem Deckglas ankleben und das Präparat verunzieren.

Zur Färbung benutzt man eine der oben erwähnten verdünnten wässrig-alkoholischen Farbstofflösungen bezw. LÖFFLERSches Methylenblau (3—5 Min.). Bei Anwendung von  $\frac{1}{2}$  Gentianaviolett oder Fuchsin spült man in schwach saurem Wasser (1 Teil Essigsäure auf 300 Aq. dest.) ab, muß aber dann sorgfältig in reinem Wasser auswaschen. Recht klare Bilder erhält man auch durch 5—10 Min. lange Färbung mit stark verdünntem Karbofuchsin (3 Tropfen Karbofuchsin auf 10 ccm Wasser).

Will man bei Präparaten, die mit Methylenblau gefärbt sind, eine isolierte Färbung der Bakterien erzielen, so bringt man sie aus der Farbe auf 1 Min. in eine konzentrierte wässrige, zur Hälfte mit Wasser verdünnte Lösung von kohlen-saurem Kali und spült dann in Wasser ab. Durch das kohlen-saure Kali verlieren die Kerne und andere Gewebsbestandteile ihre Farbe.

Ausgezeichnete Resultate erhält man auch mit verdünnter GIEMSA-scher Lösung (S. 272) und PAPPENHEIMSchen Methylgrün-Pyronin.

Für eine Anzahl von Bakterien kann mit großem Vorteil die GRAMSche Färbemethode in Anwendung gezogen werden, die besonders bei differentialdiagnostischen Fragen von der größten Bedeutung sein kann, da eben nur ganz bestimmte Bakterienarten sich durch sie färben, während andere, die den ersteren morphologisch vollständig gleichen können, die Farbe abgeben. Außerdem lassen sich mit der GRAMSchen Methode sehr leicht Doppelfärbungen verbinden, die es ermöglichen, die Bakterien innerhalb der in der Kontrastfarbe gefärbten zelligen Bestandteile leicht aufzufinden.

#### Vorschrift zur Gramschen Färbung.

1. Die in gewöhnlicher Weise fixierten Präparate werden 3—5 Min. in Anilinwassergentianaviolett (auch Anilinwasser-Methyl- bzw. Kristallviolett) gefärbt, die Farblösung abgegossen und sofort ohne Abspülen mit Wasser

2. mit Jodjodkaliumlösung (Jod 1,0, Jodkalium 2,0, Aq. dest. 300,0) 1—2 Min. behandelt, sodann ohne Behandlung mit Wasser,

3. in Alkohol absol. so lange entfärbt, bis das Präparat farblos bzw. graugelblich erscheint.

4. Abtrocknen und Einlegen in Balsam.

Die Bakterien, die sich überhaupt nach dieser Methode färben, sind intensiv blauschwarz gefärbt, während die zelligen Bestandteile einen gelblichen Farbenton zeigen.

Um Doppelfärbungen zu erzielen, färbt man entweder mit Lithionkarmin vor, oder man taucht die Präparate nach der Entfärbung in Alkohol auf kurze Zeit in wässrige Bismarckbraunlösung oder stark verdünnte Karbolfuchsinlösung (1 Tropfen auf 10 ccm Wasser) ein, spült dann in Alkohol ab und schließt in Balsam ein.

Die Entfärbung der mit Anilinwassergentianaviolett gefärbten und jodierten Präparate wird beschleunigt und Verunreinigung mit Farbstoffniederschlägen vermieden, wenn man dem zur Entfärbung dienenden Alkohol Säuren zusetzt (GÜNTHER verwendet 3proz. Salpetersäurealkohol, RIBBERT mit Essigsäure [10 bis 20 Teile] versetzten Alkohol). Man spült dann die jodierten Präparate zunächst in reinem absol. Alkohol ab, behandelt sie 5—10 Sekunden mit dem Säurealkohol und vollendet die Entfärbung in absolutem Alkohol.

Wendet man die Säureentfärbung an, so ist eine Nachfärbung mit Bismarckbraun nicht zu empfehlen, da in letzterem manche Bakterienarten die dunkelblaue Farbe abgeben und die Farbe des Bismarckbrauns annehmen (GRAM).

Auch die WEIGERTSche Modifikation der GRAMSchen Methode ist



für Deckglaspräparate anwendbar (Näheres s. u. bei den Schnittpräparaten).

Anm. Außer den Bakterien behalten bei der GRAMSchen Färbung die Kernteilungen, die Hornsubstanz, die Granulationen der Mastzellen, mitunter auch in Degeneration begriffene Kerne die Farbe.

CZAPLEWSKI empfiehlt statt des Anilinwassergentianavioletts Karbolgentianaviolett anzuwenden, das man in der Weise bereitet, daß man zu 100 ccm 2 $\frac{1}{2}$  proz. Karbolwasser 10 ccm konzentrierte alkoholische Gentianaviolettlösung hinzugibt. Die Lösung ist länger haltbar als die betr. Anilinwasserlösung und gibt weniger Niederschläge.

LÖFFLER hat bei eingehenden Untersuchungen gefunden, daß man die besten Resultate bei der GRAMSchen Methode bei folgendem Verfahren erhält. Man braucht dazu folgende Lösungen:

a) eine gesättigte alkoholische Lösung von Methylviolett 6 B oder Methylviolett BN.

b) 1—2 $\frac{1}{2}$  proz. Karbolwasser.

c) UNNASches Jodkalium-Wasserstoffsperoxydgemisch, das man sich unmittelbar vor dem Gebrauch in der Weise herstellt, daß man ein kleines Stückchen Jodkalium in Wasserstoffsperoxyd einlegt.

Man verfährt nun folgendermaßen:

1. Färbung in einem Gemisch von Lösung a (Methylviolett 6 B) und b in einem Verhältnis von 1:10, 10 Minuten.

2. Gründliches Abspülen in Wasser.

3. Jodieren in GRAMScher Jodjodkaliumlösung oder in Lösung c, 2 Minuten.

4. Einlegen in 5 proz. wässrige Salpetersäurelösung 1 Minute oder

in 3 proz. Salzsäurealkohol auf 10 Sekunden.

5. Entfärben in absol. Alkohol oder in 30 proz. Aceton. Alkohol. Xylol. Kanadabalsam.

Zur Doppelfärbung bringt man die Präparate nach der Entfärbung kurze Zeit in verdünnte Fuchsinlösung, entwässert in Alkohol etc. Manchmal ist es vorteilhaft, dem Karbolmethylviolett (10 ccm) 1 ccm alkoholische Methylenblaulösung zuzusetzen. Bei Pneumoniebakterien wirkt eine Lösung von Methylviolett BN in 2,5 proz. Karbolwasser (1:10) besser als die oben angegebene Lösung von Methylviolett 6 B. Das Karbolwasser ist stets frisch zu bereiten.

Der GRAMSchen Färbemethode (Originalmethode) sind folgende Bakterien zugänglich:

Bacillus des malignen Ödems	Mycel des Aktinomyces
„ der Mäuseseptikämie	Soorpilz
„ des Rauschbrandes	Staphylococcus pyogenes aureus
„ des Rhinoskleroms	„ „ albus
„ des Schweinerotlaufs	„ „ citreus
„ emphysematosus	Streptococcus pyogenes u. erysipelat.
Diphtheriebacillus	Tetanusbacillus
Diplococcus pneumon. Fraenkel	Tuberkelbacillus
Leprabacillus	viele Fäulnisbakterien.
Mikrococcus tetragenus	
Milzbrandbacillus	

Beim Tuberkelbacillus ist längeres Färben (12—24 Stunden) bezw. Färben unter Erwärmen nötig, ebenso bei dem Bacillus des malignen Ödems und des Rauschbrandes.

Entfärbt werden nach GRAM (Originalmethode):

Bacillus pyocyaneus	Choleraspirillen, Vibrio
die Bazillen der Bubonenpest	Metschnikoff
„ „ „ Hühnercholera	Diplococcus catarrhalis
„ „ „ Kaninchenseptikämie	Gonokokken
„ „ des Typhus abdominalis	Influenzabazillen
„ „ der Wild- u. Schweineseuche	Meningokokken
	Mikrokokken des Maltafiebers
	Pneumoniebacillus FRIEDLÄNDER
	Recurrentspirillen
Bacterium coli	Rotzbazillen
	Syphilisspirochäten.

### Sporenfärbung.

Um die Sporen zu färben, erleidet das bisher beschriebene Färbungsverfahren eine Abänderung, die sich im wesentlichen darauf gründet, die Umhüllung der Sporen, von der wir annehmen müssen, daß sie viel resistenter ist, als die der gewöhnlichen Vegetationsform, in einen Zustand überzuführen, der das Eindringen von Färbeflüssigkeiten gestattet. Es kann dies entweder durch längeres Erhitzen oder mittelst chemischer Agentien bewirkt werden. Die Sporenfärbung läßt sich nur an Deckglaspräparaten ausführen. An Schnittpräparaten ist sie bisher noch nicht gelungen.

#### I. Methode von NEISSER und HUEPPE.

1. Fixieren der lufttrockenen Präparate durch dreimaliges Durchziehen durch die Flamme.

2. Schwimmenlassen mit der bestrichenen Seite nach unten auf einer gesättigten Anilinwasserfuchsinlösung 1—5 Stunden unter beständigem starken Erwärmen (am besten im KOCHSchen Dampfsterilisateur, wobei durch Nachgießen von Anilinwasser das Eindampfen der Farblösung vermieden werden muß).

3. Entfärben durch vorsichtiges Eintauchen in 25 proz. wässrige Schwefelsäurelösung 5 Sekunden.

4. Vorsichtiges Abspülen in Alkohol, bis keine Farbe mehr abgegeben wird, und Abspülen in destilliertem Wasser.

5. Nachfärben in wässriger Methylenblaulösung 3—5 Minuten.

6. Abspülen in Wasser — Trocknen — Balsam.

Die Sporen sind rot, der Bazillenleib blau gefärbt.

## II. Methode von MÖLLER

ist weniger umständlich und zeitraubend und außerdem zuverlässiger.

1. Die fixierten Präparate läßt man 5 Sek. bis 10 Min. auf einer 5 proz. wässrigen Chromsäurelösung schwimmen. Die Zeitdauer muß für jede Mikroorganismenart ausprobiert werden (Milzbrand und Tetanus 2 Min.).

2. Abspülen in Wasser.

3. Färben mit Anilinwasserfuchsin oder Karbolfuchsin 1 Min. unter Aufkochen.

4. Entfärben in 5 proz. Schwefelsäure 5 Sekunden.

5. Abspülen in Wasser.

6. Nachfärben in wässrigem Methylenblau 3 Min.

7. Abspülen in Wasser. Trocknen — Balsam.

Um etwaige Fettröpfchen, die nach der Färbung Sporen vor-täuschen können, zu entfernen, behandelt man die fixierten Präparate 2 Min. mit Chloroform.

## III. Methode von AUJESZKY.

Man streicht ein wenig des sporenhaltigen Materials auf das Deckglas; während dieses trocknet, erwärmt man über dem Bunsenbrenner in einer Porzellanschale eine  $\frac{1}{2}$  proz. Salzsäurelösung, bis eben anfangen Blasen zu springen. Man zieht nun den Bunsenbrenner weg und legt das getrocknete (nicht fixierte) Deckglas auf 3—4 Minuten in die heiße Salzsäurelösung.

Hierauf spült man das Deckglas mit Wasser ab, trocknet und fixiert in gewöhnlicher Weise in der Flamme. Man färbt mit Karbolfuchsin oder Anilinwasserfuchsin unter Erwärmen 1—2 Minuten, spült in Wasser ab und entfärbt in 2—5 proz. Schwefelsäure je nach der

Bakterienart *Subtilis* (1—2 proz., Milzbrand 4—5 proz. Lösung). Nach gründlichem Abspülen im Wasser färbt man mit wässriger Methylenblau- oder Malachitgrünlösung nach.

### Färbung der Geißelfäden.

Auch zur Darstellung der Bewegungsorgane der Bakterien reichen die oben angegebenen Methoden nicht hin. Um die Geißelfäden zu färben, müssen die Präparate mit Beizen vorbehandelt werden: es ist aber zu bemerken, daß dem wenig Geübten sehr häufig, selbst bei peinlicher Befolgung der gleich zu besprechenden Vorschrift Mißerfolge begegnen werden.

Nach eigenen Erfahrungen ist die von BUNGE modifizierte LÖFFLERSche Vorschrift aus der großen Zahl der zur Geißelfärbung angegebenen Rezepte am meisten empfehlenswert, weil sie verhältnismäßig die sichersten Resultate gewährleistet.

Zum guten Gelingen sind zwei Vorbedingungen erforderlich:

1. Die benutzten Deckgläser müssen absolut frei von Fett und anderen organischen Substanzen sein.

2. Das zu untersuchende Material (am besten von frischen Agarkulturen) darf möglichst wenig schleimige bzw. eiweißartige Substanzen enthalten.

Die erste Bedingung wird am besten dadurch erfüllt, daß man die Deckgläser eine Stunde in chemisch reine Schwefelsäure bringt, sodann in Wasser abspült und in ein Gemisch von Ather-Alkohol zu gleichen Teilen auf  $\frac{1}{2}$ —1 Stunde einlegt. Nach sorgfältigem Abreiben mit einem sauberen Leinwandläppchen erhitzt man die Deckgläschen in dem leuchtenden Teil der Flamme des Bunsenbrenners auf einige Sekunden.

Der zweiten Bedingung kann man am einfachsten dadurch gerecht werden, daß man eine geringe Menge der Kultur (so viel, als an der Spitze der Platinnadel haftet) in einem großen Tropfen Wasser verreibt, von dieser Verdünnung einen zweiten Tropfen infiziert und mit einer geraden Platinnadel, an die ein kleines Tröpfchen der zweiten Verreibung gebracht ist, einen Strich über das absolut saubere Deckgläschen zieht, wobei darauf zu achten ist, daß die Platinnadel dem Deckglas möglichst allseitig anliegt.

Zur Färbung braucht man folgende Flüssigkeiten:

1. Die Beize von folgender Zusammensetzung:

Konzentr. wässrige Tanninlösung	30,0 ccm
Liq. ferri sesquichlorat. (1:2 Aq.)	10,0 „
Konzentr. wässrige Fuchsinlösung	4,0 „

Die Beize muß einige Tage an der Luft stehen bleiben, bis der blauviolette Farbenton in einen schmutzig rotbraunen umgeschlagen ist. Will man die Beize früher benutzen, so gibt man kurz vor dem Gebrauch zu 5 ccm filtrierter Beize zirka  $\frac{1}{2}$  ccm 3proz. frischer Wasserstoffsuperoxydlösung (das Gemisch hält sich nur 2—3 Min. wirksam, ist also stets frisch zu bereiten). Das Gemisch ist durch doppeltes Filter auf das Deckglas zu filtrieren.

2. Karbolfuchsin oder Karbolgentianaviolett.

Die Färbung gestaltet sich folgendermaßen:

1. Fixierung der Deckglaspräparate durch einmaliges Hindurchziehen durch die Flamme.

2. Beizen der Präparate mit der gereiften bezw. mit Wasserstoffsuperoxyd versetzten, gut filtrierten Beize 1—2 Min. unter leichtem Erwärmen, bis eben Dämpfe sichtbar werden.

3. Sorgfältiges Abspülen unter der Wasserleitung oder mit der Spritzflasche.

4. Färben mit filtriertem Karbolfuchsin oder Karbolgentianaviolett, 5 Min. unter leichtem Erwärmen.

5. Abspülen in Wasser — Trocknen — Balsam.

Bei Spirillen (Cholera) ist es mitunter vorteilhaft, etwas länger (5—6 Min.) zu beizen.

Die ursprüngliche

#### LÖFFLERSche Vorschrift

ist folgende:

1. Man beizt unter leichtem Erwärmen  $\frac{1}{2}$ —1 Min. in einer Lösung von:

20proz. wässrige, in der Hitze bereitete Lösung von Tannin	100,0 ccm
Kalt gesättigte Lösung von Ferrosulfat	50,0 „
Alkoholische Fuchsinlösung	50,0 „

2. Man spült die Beize gründlich in Wasser ab, behandelt

3. mit Alkohol nach,

4. färbt mit erwärmter Anilinwasserfuchsinlösung, der man Natronlauge bis zur Schwebefällung, d. h. bis der Farbstoff eben auszufallen beginnt, zugesetzt hat, 1—2 Min. unter leichtem Erwärmen,

5. spült in Wasser ab.

6. Trocknen, Einschluß in Balsam.

Gute Resultate gibt auch das von VAN ERMENGEM angegebene Verfahren:

1. Das auf gut gereinigte Deckgläser ausgestrichene Material von jungen 10—18 stündigen Agarkulturen läßt man lufttrocken werden.

Hierauf fixiert man in der Flamme, durch die man das zwischen den Fingern gehaltene Deckglas dreimal durchzieht.

2. Zur Beizung dient folgendes Gemisch:

2 proz. Osmiumsäure 1 Vol.

10—25 proz. Tanninlösung, der man auf 100 ccm 4—5 Tropfen Eisessig zusetzen kann, 2 Vol.

Von dieser Beize gibt man einige Tropfen auf das Deckglas und läßt sie bei Zimmertemperatur 30 Min., bei 50—60° C. nur 5 Min. einwirken.

3. Nun werden die Präparate sehr gut in Wasser und Alkohol abgespült und in eine 0,5 proz. Lösung von *Argentum nitricum* eingetaucht.

4. Ohne Abspülen bringt man sie nun in folgende Lösung

Acid. gallic.	5,0 g
Tannin	3,0 „
Natr. acet. fus.	10,0 „
Aq. dest.	350,0 ccm.

Hier werden sie einige Sekunden hin- und herbewegt und nun in das Silberbad zurückgebracht, in dem sie so lange bleiben, bis es sich zu schwärzen beginnt. Abspülen in Wasser und Untersuchen des in Wasser montierten Präparats. Ist die Färbung intensiv genug, so trocknet man und schließt in Balsam ein, andernfalls behandelt man die Präparate nochmals mit Lösung 4 und dem Silberbad.

Die Bakterien sind schwarzbraun, die Geißeln tief schwarz gefärbt. Vgl. auch die Arbeit von ZETTNOW, *Zeitschr. für Hygiene und Infektionskrankheiten*. Bd. 30.

### Darstellung der Gallerthülle (Kapseln) der Bakterien.

Man behandelt die auf dem Deckgläschen ausgestrichenen Bakterien 3—5 Min. mit 1 proz. Kalilauge, spült kurz in Wasser ab und färbt mit 2 proz. Gentianaviolettlösung 3—5 Min. oder mit Karbolgentianaviolettlösung 2—3 Min. Abspülen in Wasser.

Die 2 proz. Gentianaviolettlösung gibt zartere Färbung; bei der Tinktion mit Karbolgentianaviolett ist das Resultat sicherer, aber es bilden sich häufig Niederschläge.

KLETT verfährt folgendermaßen:

1. Färbung mit 10 proz. alkoholischer Methylenblaulösung 10,0 auf 100,0 Wasser unter Erwärmen bis zum Aufkochen.

2. Wasserspülung.

3. Färbung mit Fuchsinlösung von gleicher Konzentration wie die Methylenblaulösung, 5 Sekunden.

4. Wasserspülung etc.

Bazillen blau. Kapsel rot.

Siehe auch die JOHNESche Methode zum Nachweis der Gallert-hülle des Milzbrandbazillus S. 292.

Zur Darstellung des feineren Baues der Bakterienzelle ist das ROMANOWSKYSche Färbeverfahren anzuwenden (s. u.).

### Schnittpräparate.

Zur Härtung der auf Bakterien zu untersuchenden Objekte kommen nur solche Flüssigkeiten in Betracht, die möglichst schnell ein Abtöten der vorhandenen Bakterien bewirken bzw. eine Weiterentwicklung zufällig hinzugetretener Bakterien sofort hintanhaltend, ohne der Färbbarkeit der Mikroorganismen und der Gewebe Eintrag zu tun.

Diese Forderungen erfüllen am sichersten: Härtung in Sublimat, Formalin und Alkohol (abs.).

Chromsäure und ihre Gemische sind zwar ebenfalls anwendbar, aber weniger zu empfehlen, weil die darin fixierten Objekte für die Bakterienfärbungen schwer zugänglich sind. Zu warnen ist vor dem Gebrauch der MÜLLERSchen Lösung, da sie ein Weiterwachsen der Bakterien nicht ausschließt und die Entwicklung von Fäulnisbakterien und Schimmelpilzen nicht hindert.

Anm. Es ist im allgemeinen nicht empfehlenswert, die auf Bakterien zu untersuchenden Objekte allzulange in Alkohol aufzubewahren, da nach Versuchen, die Verfasser in dieser Hinsicht angestellt hat, die Färbbarkeit der Bakterien bei längerer Alkoholkonservierung geschädigt wird: so erwiesen sich z. B. bei einem Fall von Darmmilzbrand, bei dem außerordentlich zahlreiche Bazillen vorhanden waren, nach einjähriger Alkoholkonservierung nur noch spärliche Bazillen der Färbung zugänglich; das Gleiche war bei Stücken, die Tuberkelbazillen, Typhusbazillen, Rotzbazillen usw. enthielten, der Fall. Bettet man die betreffenden Objekte nach genügender Härtung in Paraffin ein, so erhalten sich die Bakterien jahrelang gut färbbar.

Gefrierschnitte von frischen Objekten sind erst dann zu gebrauchen, wenn sie einige Stunden in absolutem Alkohol gelegen haben, doch sind auch dann die Resultate wegen der verhältnismäßig großen Dicke der Schnitte und der Schrumpfung keine besonders zufriedenstellenden. Bessere, zufriedenstellende Resultate ergeben dagegen Gefrierschnitte von Formalinpräparaten, wenn sie kurze Zeit mit Alkohol nachbehandelt werden.

Die gehärteten Objekte können ohne Einbettung, soweit sie sich überhaupt dazu eignen, geschnitten werden; doch ist entschieden in

den meisten Fällen die Einbettung vorzuziehen, und zwar kommt hier ganz besonders die Paraffineinbettung (Aufkleben der Schnitte durch Kapillarattraktion) in Betracht. Celloidineinbettung ist nicht vorteilhaft, weil das Celloidin sich mit den zur Bakterienfärbung gebrauchten Anilinfarben sehr intensiv färbt und dadurch die Klarheit der Bilder beeinträchtigt; entfernt man das Celloidin vor der Färbung, so sind die Schnitte sehr zerbrechlich und lassen nicht selten gerade die bakterienhaltigen Stellen ausfallen; nimmt man die Entfernung des Celloidins erst nach der Färbung vor, so kann es passieren, daß dabei die Bakterienfärbung geschädigt wird.

Die Schnitte werden bei allen Färbungen, bei denen alkoholische Farblösungen verwendet werden, aus Alkohol, bei Anwendung wässriger Farblösungen aus Wasser in die Farbstofflösung gebracht.

Zur Färbung eignen sich im allgemeinen sämtliche für Deckglaspräparate empfohlene Farbstofflösungen; man tut aber gut, die Einwirkung der Farblösungen auf das Doppelte und Dreifache zu verlängern und durch Erwärmen auf 37—40° C. zu unterstützen. Die Differenzierung der zunächst diffus gefärbten Schnitte erfolgt durch Abspülen in Wasser, Alkohol oder Anilinöl, bei manchen Bakterienarten kann schwach angesäuertes Wasser oder Alkohol bezw. bei den nach der GRAMschen Färbung tingierbaren Jodjodkaliumlösung angewendet werden. Sehr empfehlenswert ist bei Bakterien, die gegen Alkohol sehr empfindlich sind, die Färbung im unentparaffinierten Schnitt (s. S. 70).

Zur Aufhellung der in absolutem Alkohol entwässerten Schnitte wendet man zweckmäßig Xylol an, da die ätherischen Öle (bes. Nelkenöl) und Karbolxylol nicht selten eine Entfärbung der Bakterien bewirken. Einschluß erfolgt in neutralem Xylolbalsam.

Anm. Um die Anwendung des Alkohols und ätherischer Öle, die häufig eine Entfärbung der Bakterien herbeiführen, zu umgehen, hat UNNA folgende Methode (Trockenmethode) angegeben:

Die aus Wasser auf den Objektträger gebrachten, gut ausgebreiteten Schnitte werden mit Fließpapier oberflächlich getrocknet, über der Flamme 1—2 Min. bis zur völligen Trocknung erwärmt und in Xylolbalsam eingeschlossen. Diese Methode erhält allerdings die Bakterienfärbung gut, schädigt aber die Gewebstruktur so sehr, daß sie für feinere Untersuchungen nicht zu gebrauchen ist. Viel mehr leistet die Seite 70 angegebene Methode der Färbung nicht entparaffinierter Schnitte.

Für die Färbung von Schnittpräparaten sind besonders folgende Färbemethoden empfehlenswert:



### Die Färbung mit Löfflerschem Methylenblau.

1. Färbung in der Farblösung (s. S. 97) 5 Min. bis 2 Stunden.
2. Abspülen in Wasser.
3. Differenzierung in 0,5—1 proz. Essigsäurelösung 10—30 Sek.
4. Auswaschen in Alkohol von 90 Proz. 2—5 Min.
5. Entwässern in absol. Alkohol. Xylol. Balsam.

Die Dauer der Färbung bzw. der Entfärbung richtet sich nach der Dicke der Schnitte und der zu färbenden Bakterienart. Bei sehr empfindlichen Bakterien (Rotzbazillen, Influenzabazillen) kann bei genügend feinen Schnitten die Differenzierung in angesäuertem Wasser unterbleiben.

### Färbung mit Gentianaviolett.

1. Färben in einer 2 proz. wässrigen Lösung von Gentianaviolett 10—15 Min.
2. Abspülen in Wasser.
3. Entfärben in 70 proz. Alkohol, bis die Schnitte keine Farbstoffwolken mehr abgeben.
4. Entwässern in absolutem Alkohol.
5. Aufhellen in Xylol oder Origanumöl. Balsam.

Um den nötigen Entfärbungsgrad zu treffen, ist es nötig, die Schnitte von Zeit zu Zeit der mikroskopischen Kontrolle zu unterwerfen.

Die Methode gibt sehr gute Resultate, weil sie infolge des Fernhaltens jedes stärkeren Entfärbungsmittels nicht alterierend auf die Form der Mikroorganismen einwirkt; so zeigen z. B. die Milzbrandbazillen dabei eine außerordentlich distinkte Färbung, während sie bei Anwendung der GRAMSchen Methode leicht schrumpfen.

Es färben sich mit dieser Methode fast alle Bakterienarten, nur die Rotzbazillen verhalten sich meist ablehnend.

### Färbung mit verdünntem Karbolfuchsin nach Pfeiffer.

Man stellt sich die Lösung her, indem man 3 Tropfen Karbolfuchsin auf 10 cem Wasser gibt und färbt damit die Schnitte  $\frac{1}{2}$  bis 1 Stunde. Die Differenzierung geschieht in ganz schwach angesäuertem Alkohol (1 Teil Essigsäure auf 1000 Teile Alkohol absol.). Sobald der ursprünglich schwarzrote Farbenton in einen rotvioletten Ton übergegangen ist, überträgt man die Schnitte in Xylol und schließt in Balsam ein.

## Färbung mit polychromem Methylenblau.

### α) Nach Zieler.

1. Fixierung und Härtung beliebig (am besten Formalin-MÜLLER).
2. Paraffineinbettung, bei Celloidineinbettung ist vor der Färbung das Celloidin zu entfernen.
3. Färben (8—24 Stunden) in der von PRANTER angegebenen schwachen Orceinlösung:

Orcein D (Grübler)	0,1 g
Offizin. Salpetersäure (deutsches Arzneibuch)	2,0 ccm
70 proz. Alkohol	100,0 „

4. Abspülen in 70 proz. Alkohol (kurze Zeit), um das überschüssige Orcein zu entfernen.
5. Abspülen in Wasser.
6. Färben in polychromem Methylenblau 10—30 Min. bis 2 Stunden (bei Alkohol- und Sublimatfixierung nicht länger als höchstens 1 Stunde).
7. Abspülen in destilliertem Wasser.
8. Gründliches Differenzieren in Glycerinäthergemisch UNNA.
9. Abspülen in Wasser.
10. Alkohol 70 Proz. Alkohol absol. Xylol. Balsam.

Bakterien dunkelblau bis schwarzblau, Kernstrukturen dunkelblau, sehr deutlich, Protoplasma hellgraublau bis hellgraubraun, elastische Fasern rotbraun, Untergrund farblos, bei Verwendung älterer Orceinlösung bräunlich.

Die Methode eignet sich besonders für schwer färbbare Bazillen, Rotz- und Typhusbazillen, Streptobazillen (DUCREY-UNNA), Gonokokken usw.

### β) Nach E. Fraenkel.

Fixierung beliebig.

1. Färben in polychromem Methylenblau (15 Min. bis 24 Stunden, Überfärbung ist nicht zu befürchten).
2. Gutes Abspülen in Wasser.
3. Differenzieren in einem Gemisch von
  - $\frac{1}{2}$  proz. wässriger Säurefuchsinlösung oder Orangelösung,
  - 33 proz. Tanninlösung
  - und Glycerinäthermischung (UNNA) zu gleichen Teilen.

Die Entfärbung in diesem Gemisch muß unter Kontrolle des Mikroskopes geschehen; es ist nicht möglich, bestimmte Zeitmaße für ihre

Dauer anzugeben. Indes reichen auch bei 24 stündiger Färbung nur wenige Minuten aus.

4. Abspülen in Leitungswasser, bis ein reiner blauer Farbenton hervortritt.

5. Entwässern in Alkohol usw.

Bazillen tief dunkelblau, Kerne heller blau, Bindegewebe rot oder orange.

Auch die einfache Färbung mit polychromem Methylenblau (15 bis 30 Min.), Abspülen in Wasser, Differenzieren in Glycerinäthernischung (2—3 Min.), Abspülen in Leitungswasser usw. gibt gute Resultate.

Auch die S. 192 zur Granulafärbung angegebenen Methoden von SCHRIDDE (GIEMSA-Lösung) und ZIELER (MAY-GRÜN WALDSches Gemisch) sowie besonders das von PAPPENHEIM angegebene Methylgrün-Pyroningemisch (S. 124) geben gute Bakterienfärbung im Schnittpräparat. Auch die schwer färbbaren sind tief blauschwarz gefärbt.

Ferner lassen sich viele Bakterien im Schnittpräparat mit Silber mittelst der LEVADITISCHEN Methode zum Nachweis der Spirochaete pallida mehr oder minder gut darstellen, doch bietet diese Darstellungsweise keine wesentlichen Vorteile.

### Färbung nach Gram

ist wie oben erwähnt, nur für eine Reihe von Bakterien anwendbar (s. S. 276), gibt aber bei diesen, zumal Doppelfärbungen leicht zu erzielen sind, außerordentlich instruktive Bilder. Die Färbung der Schnittpräparate geschieht nach derselben Vorschrift, wie sie für Deckglaspräparate gegeben wurde, nur empfiehlt es sich, die Färbung etwas zu verlängern. Sehr empfehlenswert ist Vorfärbung mit Lithionkarmin, Nachfärbung mit Bismarckbraun beeinträchtigt mitunter die Bakterienfärbung.

Außerordentlich klare, von Niederschlägen freie Präparate erhält man durch die

### Weigertsche Modifikation,

die sich eng an die von demselben Autor angegebene Fibrinfärbung anschließt.

1. Die ungefärbten bzw. mit Lithionkarmin vorgefärbten Schnitte werden 5—10 Min. in Anilinwassergentiana- oder Anilinwassermethylviolettlösung gefärbt.

2. Abspülen in Wasser oder 0,6 proz. Kochsalzlösung.

3. Abtrocknen der Schnitte mit Fließpapier (bei Celloidinschnitten nach vorherigem Übertragen auf den Objektträger).

4. Behandeln mit GRAMscher Jodjodkaliumlösung 1—3 Min.

5. Sorgfältiges Abtrocknen mit Fließpapier.

6. Entfärben mit Anilinöl, bis die Schnitte gelblichgrau bezw. bei mit Karmin vorgefärbten Präparaten rot erscheinen.

7. Gründliches Auswaschen in Xylol. Balsam.

Die Bakterien heben sich durch ihre tiefblauschwarze Farbe scharf von dem ungefärbten bezw. in der Kontrastfarbe gefärbten Gewebe ab.

Anm. Anstatt der bei der GRAMschen Methode gebrauchten Jodjodkaliumlösung kann auch eine  $\frac{1}{2}$ proz. wässrige oder alkoholische Pikrinsäurelösung angewendet werden. Sie geht wahrscheinlich ebenso wie die Jodjodkaliumlösung mit der angewandten Anilinfarbe eine Verbindung ein, die bei der Behandlung mit Alkohol aus den Geweben leicht ausgewaschen wird, während sie an Bakterien, die nach GRAM färbbar sind, festhaftet. (S. auch WEIGERT, Virch. Arch. Bd. 84.) Man färbt dabei die Schnitte mit Anilinwassergentianaviolett oder Karbolfuchsin 10—15 Min. unter leichtem Erwärmen und behandelt sie nach oberflächlichem Abspülen mit Wasser mit der Pikrinsäurelösung  $\frac{1}{2}$ —1 Min. Differenzierung in Alkohol, Chloroform (CLAUDIUS) bezw. nach gutem Abtrocknen in Anilinöl.

Vorfärbungen mit Lithionkarmin (bei Gentianaviolett färbung) oder mit Hämatoxylin (bei Anwendung von Karbolfuchsin) geben sehr schöne Bilder.

Es färben sich nach dieser Methode sämtliche nach GRAM färbbare Bakterien.

### Färbung nach Nicolle mit Karbolthionin.

Man färbt Schnittpräparate (Paraffinschnitte) 2—5 Min. in Karbolthionin von folgender Zusammensetzung:

Gesättigte Lösung von Thionin in 50 proz. Alkohol	10 ccm
1 proz. Karbolwasser	100 „

Hierauf spült man in Wasser ab, entwässert in absolutem Alkohol, hellt in Xylol auf und schließt in Balsam ein.

Man kann die Methode auch für Deckglaspräparate anwenden.

Die Methode ist auf alle Mikroorganismen anwendbar und ist dadurch sehr brauchbar, daß eine metachromatische Färbung eintritt. Kerne hellblau, Bakterien blauviolett.

Eine zweite sehr brauchbare von NICOLLE angegebene Methode ist folgende: Die mit LÖFFLERSchem oder Karbol-Methylenblau gefärbten und in Wasser abgespülten Schnitte werden mit einer 10 proz. Tanninlösung kurz abgewaschen, in Alkohol entwässert und nach Aufhellung in Balsam eingeschlossen. Besonders für Typhusbazillen, Bazillen der Pseudotuberkulose, Hogcholera, Hühnercholera geeignet.

Zur leichteren Orientierung sollen im folgenden die bis jetzt be-

kannten pathogenen Mikroorganismen, soweit sie allgemeines Interesse beanspruchen, in alphabetischer Ordnung bezüglich der auf sie anwendbaren Färbemethoden im einzelnen besprochen werden.

## A. Mikroorganismen, die für den Menschen pathogen sind.

### a) Bazillen und Spirillen.

#### Cholerabazillen

sind der GRAMschen Methode nicht zugänglich.

a) Ausstrichpräparate färbt man 10 Min. in einer konzentr. wässrigen Fuchsinlösung oder in zur Hälfte mit Wasser verdünntem Karbolfuchsin unter leichtem Erwärmen.

b) Schnittpräparate werden am zweckmäßigsten mit LÖFFLERSchem Methylenblau 5—10 Min. behandelt.

Die Anwendung von Säuren ist beim Differenzieren möglichst zu vermeiden.

Auch starke wässrige Methylenblau- und Fuchsinlösungen sind zu brauchen, man färbt 24 Stunden.

#### Coli-Bacillus

färbt sich leicht mit wässrigen Anilinfarben. Für Ausstrichpräparate und Schnitte ist die Färbung nach LÖFFLER oder mit Karbolfuchsin zu empfehlen.

Die GRAMsche Methode ist nicht anwendbar.

#### Diphtheriebazillen

sind der GRAMschen Methode zugänglich, es ist aber Vorsicht beim Jodieren und Differenzieren in Alkohol bzw. Anilin geboten, man läßt die Jodjodkaliumlösung nur  $\frac{1}{2}$  Min. einwirken und kontrolliert die Entfärbung in Alkohol unter dem Mikroskop.

a) Für Ausstrichpräparate (Ausstrich aus Membranen) empfiehlt sich Färbung mit LÖFFLERSchem Methylenblau oder verdünntem Karbolfuchsin. Abspülen in Wasser. Trocknen. Balsam.

b) Für Schnitte, abgesehen von der GRAMschen Methode, Färbung nach LÖFFLER.

c) Zur Sicherstellung der Diagnose bei Diphtheriebazillen, die in Kulturen auf LÖFFLERSchem Rinderblutserum bei 35—36° C. gewachsen sind, fertigt man bei 6—8stündigen Kulturen Klatschpräparate an, d. h. man legt auf die zu untersuchende Kultur ein Deckglas auf, drückt es mäßig an, hebt es mit einer spitzen Pinzette vorsichtig ab, trocknet, fixiert und färbt mit verdünntem Karbolfuchsin. Man sieht dann bei Vorhandensein von Diphtheriebazillen, daß

diese ziemlich langen, schlanken, gewöhnlich an einem oder an beiden Enden zugespitzten, sehr häufig leicht gekrümmten Bazillen in eigenartiger Anordnung liegen: mittelgroße, lose Haufen, in denen die Bazillen in charakteristisch unregelmäßiger Anordnung liegen, ein Bild, das man sich vergegenwärtigen kann, wenn man die gespreizten Finger der einen Hand in verschiedenen Kombinationen über oder neben die der anderen legt (NEISSER).

Bei 9—24stündigen Kulturen ist die NEISSERSche Färbung für die Diagnose wichtig.

Zur Lösung sind folgende 3 Lösungen nötig:

Lösung A.		Lösung B.	
Methylenblaupulver	1,0 g	Kristallviolett Höchst	1,0 g
Alkohol	20,0 ccm	Alkohol	10,0 ccm
Aq. dest.	1000,0 „	Aq. dest.	100,0 „
Acid. acet. glac.	50,0 „		

#### Lösung C.

Chrysoïdin 1,0 g gelöst in 300 ccm heißem Wasser.

1. Man mischt von Lösung A 2 Teile, von Lösung B 1 Teil und färbt mit dem stets frisch herzustellenden Gemisch 10—15 Sekunden.

2. Abspülen mit Wasser.

3. Nachfärben mit filtrierter Lösung C 10—15 Sekunden.

4. Abspülen mit Wasser.

Die Diphtheriebazillen sind dadurch gekennzeichnet, daß sie bei dieser Färbung sich gelbbraun färben und in ihrem Innern 2—3 blaue Körnchen erkennen lassen. „Sehr häufig und charakteristisch sind zwei stumpfwinklig aneinander liegende Bazillen mit zusammen 3—4 Körnchen.“ Die Körnchen liegen meist an den Polen.

Bezüglich der übrigen für die Polkörperchenfärbung empfohlenen Methoden sei auf das Literaturverzeichnis verwiesen.

### **Bacillus emphysematosus**

färbt sich im Ausstrich- und Schnittpräparat leicht mit den gewöhnlich gebrauchten Anilinfarbstoffen und ist grampositiv.

### **Influenzabazillen**

werden bei der GRAMschen Methode entfärbt.

a) Ausstrichpräparate werden mit einer stark verdünnten, blaßroten Lösung von Karbolfuchsin (3 Tropfen auf 10 ccm H<sub>2</sub>O) 5—10 Minuten gefärbt.

b) Schnittpräparate ebenfalls mit der verdünnten Karbolfuchsinlösung  $\frac{1}{2}$ —1 Stunde. Differenzieren in ganz schwach angesäuertem Alkohol (1 Essigsäure : 1000 Alkohol abs.). Sobald der ursprünglich schwarze Farbenton zu einem eigentümlich rotviolett abgeblaßt ist, rasches Abspülen in absoluten Alkohol, Xylol. Balsam.

Sehr gut Resultate ergibt auch die Färbung mit polychromem Methylenblau nach E. FRAENKEL.

Färbung im nichtentparaffinierten Schnitt sehr zu empfehlen.

### Keuchhustenbacillus (BORDET)

verhält sich färberisch wie der Influenzabacillus.

### Koch-Weckscher Bacillus der akuten Conjunctivitis.

Sehr feine, dem Mäusesepetikämieerreger ähnliche Bazillen, die häufig in Zellen liegen.

Sie entfärben sich nach GRAM.

Ausstrichpräparate färbt man mit ganz verdünntem Karbolfuchsin 5—10 Minuten.

Schnittpräparate mit Karbolthionin nach NICOLLE.

### Leprabazillen

färben sich nach GRAM sowie mit den einfach wässrig-alkoholischen Farblösungen. Recht brauchbare Präparate erhält man mittelst der RUSSEL'schen Färbung (S. 122) (FICK).

Sie sind ferner mit denselben Methoden wie die Tuberkelbazillen (s. diese) färbbar, nehmen aber die Färbung schneller an und sind nicht so säurefest wie jene. Man lasse die Säurelösung nicht länger als 1—2 Minuten einwirken.

Handelt es sich um die Differentialdiagnose zwischen Lepra- und Tuberkelbazillen, so ist ausschlaggebend:

a) die leichte Färbbarkeit der Leprabazillen mit den gewöhnlichen wässrig-alkoholischen Farbstofflösungen (Färbung 5—10 Minuten), in denen die Tuberkelbazillen viel schwerer und erst bei längerer Einwirkung des Farbstoffes tingierbar sind.

b) die von v. BAUMGARTEN angegebene Färbung:

1. 5—7 Minuten langes Färben in verdünnter alkoholischer Fuchsinlösung (5 Tropfen konz. alkohol. Fuchsinlösung auf 5 ccm Wasser).

2. Entfärben  $\frac{1}{4}$ — $\frac{1}{2}$  Minute in einem Gemisch von Alkohol 10 ccm und Salpetersäure 5 ccm.

3. Abspülen in Wasser.

4. Nachfärben mit verdünnter wässriger Methylenblaulösung 3 Min.

5. Abspülen in Wasser.

6. a) Für Deckglaspräparate: Trocknen. Balsam.

b) Für Schnitte: Färben 10—15 Min. Entwässern in Alkohol absol. Xylol. Balsam.

Event. vorhandene Leprabazillen färben sich nach dieser Methode rot auf blauem Grund, während Tuberkelbazillen ungefärbt bleiben.

### Bazillen des malignen Ödems

sind nach der GRAMschen Methode bei längerem Färben und vorsichtigem Differenzieren färbbar.

- a) Ausstrichpräparate werden mit den gewöhnlichen Farblösungen,
- b) Schnittpräparate nach LÖFFLER oder mit 2 proz. Gentianaviolett oder nach GRAM gefärbt.

### Milzbrandbazillen

sind der GRAMschen Methode zugänglich.

a) Ausstrichpräparate werden mit den gewöhnlichen wässrigen Farbstofflösungen (Gentianaviolett zu empfehlen) bezw. nach der GRAMschen Methode gefärbt.

b) Schnittpräparate entweder mit der S. 287 erwähnten 2 proz. Gentianaviolettlösung oder nach GRAM. Ausgezeichnete Bilder gibt die WEIGERTSche Methode bei Vorfärbung mit Lithionkarmin.

Um die Gallerthüllen der Milzbrandbazillen nachzuweisen, verfährt man nach JOHNE folgendermaßen:

1. Die lege artis fixierten Deckglaspräparate werden mit 2 proz. wässriger Gentianaviolettlösung beschickt und 2 Min. unter leichtem Erwärmen über der Flamme (bis leichter Dampf aufsteigt) gefärbt.

2. Abspülen in Wasser.

3. Eintauchen in 2 proz. wässrige Essigsäurelösung 8—10 Sek.

4. Abspülen in Wasser.

5. Untersuchen in Wasser, nicht in Balsam, da bei letzterem infolge des hohen Lichtbrechungsvermögens die Gallerthüllen schwer oder gar nicht zu sehen sind.

Die dunkelblau gefärbten Milzbrandstäbchen sind von einer blaßblau gefärbten, ovalen Hülle umgeben.

Nach LÜPKE bringt man auf das Deckglas eine 0,2 proz. Gentianaviolettlösung, erhitzt bis zum Aufkochen, spült gründlich ab und untersucht in Wasser.

Eine weitere sehr gute Methode ist die von RÄBIGER angegebene, bei der die Fixierung und Färbung der Präparate zusammengezogen ist. Man bedient sich dazu einer Formalin-Gentianaviolettlösung, die man sich in der Weise herstellt, daß man 100 ccm reines Formalin mit 15 g Gentianaviolett verrührt, 12 Stunden stehen läßt und dann filtriert. Mit dem glyzerinartigen Filtrat färbt man die lufttrocknen Deckglaspräparate 2—3 Minuten, spült dann in Wasser ab, trocknet



und bettet in Balsam ein. Die Bazillen sind dunkelviolett, die Gallert-hüllen rötlichviolett gefärbt.

In Schnittpräparaten habe ich bei Sublimatfixierung und Paraffin-einbettung die Kapseln sehr schön metachromatisch rot gefärbt erhalten bei blauer Bazillenfärbung, wenn ich die Präparate mit NICOLLE-schem Karbolthionin färbte. Leider ist die Färbung nicht allzulange haltbar.

Die Gallerthülle ist nach JOHNE differentialdiagnostisch gegen-über gewissen, dem Milzbrandbazillus morphologisch sehr ähnlichen Fäulnisbakterien von Wichtigkeit.

### Pestbacillus

ist der GRAMSchen Methode nicht zugänglich. Er färbt sich leicht mit allen wässrigen Farblösungen; oft, zumal bei Blut- und Gewebsausstrichen ist es vorteilhaft, das Präparat vor der Färbung mit  $\frac{1}{2}$  proz. Essigsäure  $\frac{1}{2}$  Minute zu behandeln, dann abzuspülen und zu färben. Man erhält so oft die charakteristische Polfärbung.

Um letztere sicher darzustellen, darf man die lufttrocknen Präparate nicht in der Flamme fixieren, sondern man behandelt sie 1 Min. mit absolutem Alkohol, läßt den Alkohol abtropfen und rasch (in der Nähe einer Flamme) verdunsten. Die Präparate werden dann mit alkalischer wässriger Methylenblaulösung (LÖFFLER) oder verdünntem Karbolfuchsin 2—3 Minuten oder mit Boraxmethylenblau (Methylenblau 2 g, Borax 5 g, Wasser 100 ccm)  $\frac{1}{2}$  Minute gefärbt. Abspülen mit Wasser. Sind die Präparate überfärbt, so ist eine Differenzierung in Alkohol oder ganz verdünnter Essigsäure nötig.

Schöne Resultate erhält man auch mit der ROMANOWSKYSchen Methode (s. u.), besonders in der von KOSSEL ad hoc gegebenen Modifikation:

Konzentrierte wässrige Methylenblaulösung (Methylenblau officin. Höchst) wird mit der zehnfachen Menge Wasser verdünnt und auf jeden Kubikzentimeter der unverdünnten Stammlösung 3 Tropfen einer 5proz. wässrigen Lösung von kristallisierter Soda hinzugefügt. Nun wird unter Umschütteln eine 1proz. wässrige Lösung von Eosin A extra Höchst tropfenweise zugesetzt (auf jeden ccm der Stammlösung des Methylenblaus kommen etwa 0,5—1 ccm Eosinlösung). Das Auftreten eines Niederschlags muß vermieden werden.

In dieser jedesmal frisch zu bereiten den Lösung werden die mit Alkohol fixierten Präparate 8 Min. lang kalt gefärbt, dann kräftig mit Wasser abgespült, ganz kurz in stark verdünnte Essigsäure (1 Öse auf eine Petrischale Wasser) eingetaucht, sofort abgespült und getrocknet.

Zur Schnittfärbung fixiert man die Gewebe am besten in Alkohol oder Sublimat (Formalin nicht zweckmäßig). Zur Färbung dient LÖFFLERSches Methylenblau, polychromes Methylenblau mit oder ohne

Glyzerinätherdifferenzierung und die oben erwähnte Methylenblaeosinlösung nach KOSSEL, in der die Schnitte 2 Stunden bleiben, dann Abspülen in Wasser, Differenzieren in der stark verdünnten Essigsäurelösung (s. o.), bis der Schnitt den rosa Eosinton zeigt, gründliches Abspülen in Wasser, schnelles Entwässern, Xylol, Balsam.

Um die Kapseln der Pestbazillen zu färben, verfährt man nach PITTFIELD (zitiert nach ALBRECHT und GHON) folgendermaßen:

Die in dünnen Schichten ausgestrichenen und vorsichtig (am besten in Alkohol) fixierten Präparate werden mit einem Gemisch gefärbt, das unmittelbar vor dem Gebrauch aus folgenden zwei Lösungen hergestellt wird:

I. Konzent. Alaunlösung	1,0 ccm
Konzentr. alkohol. Gentianaviolettlösung	10,0 „
II. Acid. tannic.	1,0 „
Aq. dest.	10,0 „

Die Färbung geschieht unter leichtem Erwärmen, kurzes Abspülen in verdünntem Alkohol oder verdünnter Essigsäure. Wasser. Trocknen. Balsam.

#### Pneumoniebacillus (Friedländer)

läßt sich, was gegenüber dem FRAENKELschen Diplococcus der Pneumonie wichtig ist, nach GRAM nicht färben.

a) Ausstrichpräparate färbt man mit wässrigen Farblösungen. Um die Kapsel sichtbar zu machen, kann man sich der oben besprochenen Methode JOHNES für die Darstellung der Gallerthülle der Milzbrandbazillen bedienen, oder nach RIBBERT der von EHRlich angegebenen Lösung zur Färbung der Mastzellen.

1. Man löst Dahlia in der Wärme in einem Gemisch von	
Wasser	100,0 ccm
Alkohol	50,0 „
Eisessig	12,5 „

und färbt damit 1—2 Sek.

2. Abspülen in Wasser.
3. Trocknen. Balsam.

b) Schnittpräparate entweder nach LÖFFLER oder, wenn es auf die Darstellung der Kapseln ankommt, nach FRIEDLÄNDER.

1. Färben 2—24 Stunden in einem Gemisch von	
konzentr. alkohol. Gentianaviolettlösung	50,0 ccm
Dest. Wasser	100,0 „
Eisessig	10,0 „

2. Entfärben in 0,1 proz. Essigsäure 1—2 Min.
3. Entwässern in Alkohol. Nelkenöl. Balsam.

Die Entfärbung erfordert, um den richtigen Grad zu treffen, große Aufmerksamkeit.

Bei richtiger Entfärbung erscheint die Kapsel schwächer blau gefärbt als der Bacillus. Ist die Entfärbung zu schwach, so zeigt auch die Kapsel eine intensiv blaue Farbe und ist nicht vom Bacillus zu unterscheiden, bei zu starker Entfärbung verliert sie völlig ihre Farbe.

Die letzterwähnte Methode ist auch für Ausstrichpräparate anwendbar.

Andere Kapselbazillen, die man gelegentlich bei pathologischen Prozessen findet, zeigen im allgemeinen ein gleiches Färbeverhalten, wie die FRIEDLÄNDERSCHEN Pneumoniebazillen.

### **Bacillus pyocyaneus**

ist mit allen wässrigen Farblösungen gut zu färben. Für Schnitte ist die LÖFFLERSCHE Methode zu empfehlen.

### **Rhinosklerombazillen**

färben sich nach der GRAMSCHEN Methode und sind dadurch von den FRIEDLÄNDERSCHEN Pneumoniebazillen, denen sie morphologisch sehr ähnlich sind, leicht zu unterscheiden.

Bei der Färbung nach GRAM, event. bei Vorfärbung mit Lithionkarmin läßt man die Farbstofflösung zweckmäßig 2—24 Stunden einwirken.

Die Kapseln lassen sich leicht mit den oben beim Pneumonie- bzw. Milzbrandbacillus angegebenen Methoden darstellen. Die hyalinen Massen, die im Rhinosklerom vorkommen, färben sich leicht mit den meisten basischen Anilinfarben (Methyl- bzw. Gentianaviolett, Fuchsin), sind aber auch der Eosinfärbung zugänglich. Doppelfärbungen mit Hämatoxylin und Eosin geben gute Bilder.

UNNA empfiehlt folgende Methode:

Fixierung in Alkohol oder Formalin. Einbetten in Paraffin oder Celloidin. (Vor der Färbung Entfernung des Celloidins).

1. 20 Min. langes Färben in folgendem Gemisch:

Polychromes Methylenblau	70,0
1 proz. wässrige Safraninlösung	30,0

2. Gutes Abspülen in Wasser.

3. Vorsichtiges Entfernen des Wassers von dem auf dem Objektträger liegenden Schnitt durch Fließpapier.

4. Übertragen in ein Gemisch von Alkohol und Xylol zu gleichen Teilen auf 2 Min.

5. Xylol 1 Min.

Kapseln der Rhinosklerombazillen rot, ebenso hyaline Massen. Bazillen blau.

An Stücken, die in Osmiumsäure fixiert und gründlich ausge-

waschen wurden, lassen sich die Kapseln durch Hämatoxylin darstellen, das ihnen einen hellgraublauen Farbenton verleiht, während die Bazillen dunkelblau gefärbt sind.

### Rotzbazillen

lassen sich nach GRAM nicht färben.

a) Ausstrichpräparate färbt man am besten nach folgender, von LÖFFLER stammenden Vorschrift:

1. Färben 5 Minuten lang in Anilinwasserfuchsin oder Anilinwassergentianaviolett, das mit einem gleichen Volumen Kalilauge 1 : 10000 oder  $\frac{1}{2}$  proz. Lösung von Liq. Ammon. caust. versetzt ist, oder in LÖFFLERSchem Methylenblau unter leichtem Erwärmen.

2. Abspülen in Wasser.

3. Eintauchen in 1 proz. Essigsäurelösung, die durch Tropäolin 00 (wässrige Lösung) schwach gelblich (rheinweingelb) gefärbt ist, 1 Sek.

4. Abspülen in dest. Wasser.

5. Trocknen. Balsam.

Auch GIEMSAfärbung (verdünnte Lösung: 1 Tropfen auf 1 ccm Wasser. 20—30 Min.) gibt gute Resultate.

b) Schnittpräparate, am besten Paraffinschnitte:

#### Nach LÖFFLER.

1. Färben mit LÖFFLERSchem Methylenblau 5—10 Min.

2. Entfärben in einem Gemisch von

Aq. dest.	10,0 ccm
konz. wässr. Lösung von schwefliger Säure	2 Tropfen
5 proz. Lösung von Oxalsäure	1 Tropfen

etwa 3—5 Sek. je nach der Dicke der Schnitte.

3. Auswaschen und Entwässern in absolutem Alkohol.

4. Xylol. Balsam.

#### Nach NONIEWICZ.

1. Färben in LÖFFLERSchem Methylenblau 2—5 Min.

2. Abspülen in dest. Wasser.

3. Eintauchen in ein Gemisch von

$\frac{1}{2}$ proz. Essigsäure	75,0 ccm
$\frac{1}{2}$ proz. wässrige Tropäolinlösung 00	25,0 „

je nach der Dicke der Schnitte 2—5 Sek.

4. Auswaschen in dest. Wasser.

5. Übertragen der Schnitte auf den Objektträger und (bezw. bei aufgeklebten Paraffinschnitten sofortiges) Abtrocknen mit Fließpapier,

völliges Trocknen an der Luft bezw. durch vorsichtiges Erwärmen über der Flamme.

#### 6. Aufhellen durch Xylol. Balsam.

Die Bazillen sind schwarzblau, das Gewebe, das allerdings mitunter bedenkliche Schrumpfung aufweist, hellblau gefärbt.

Bei Färbung der Rotzbazillen in Schnitten gibt die Seite 70 angegebene Methode der Färbung unentparaffinierter Schnitte ausgezeichnete Resultate, da man bei ihr den zur Entwässerung dienenden Alkohol, der die Färbung der Rotzbazillen schädigt, ganz vermeiden kann. Man braucht dann nur mit LÖFFLERSchem Methylenblau 15 Min. zu färben.

Ferner sind Färbungen mit polychromem Methylenblau sehr zu empfehlen (s. S. 286).

### Tetanusbazillen

färben sich leicht mit den gewöhnlichen Farblösungen und sind nach GRAM darstellbar.

### Tuberkelbazillen.

Die Tuberkelbazillen nehmen bezüglich ihrer Färbbarkeit eine Sonderstellung ein, indem sie sich einerseits viel schwerer als andere Bazillen färben, andererseits aber selbst bei Anwendung starker Mineralsäuren die Farbe intensiver festhalten, als dies bei anderen Bakterien der Fall ist. Diese Eigentümlichkeit ermöglicht es, die Tuberkelbazillen völlig gesondert von den anderen Bakterien zur Darstellung zu bringen. Man färbt zunächst mit einer durch eine Beize verstärkten Farblösung, zweckmäßig unter Erwärmen, entfärbt in starken konzentrierten Mineralsäuren und Alkohol, die allen anderen Bazillen und den Gewebselementen die Farbe entziehen, und färbt in einer Farblösung, welche die Kontrastfarbe zu der für die Tuberkelbazillenfärbung angewandten bildet, nach. Die Tuberkelbazillen sind dann leicht und sicher unter den in anderer Farbe erscheinenden Gewebselementen und anderen Bakterien aufzufinden.

Aus der großen Anzahl der für die Tuberkelbazillenfärbung angegebenen Rezepte erwähnen wir folgende, die sich für die Praxis am meisten bewährt haben.

Die Ausstrichpräparate aus Flüssigkeiten, Gewebssaft usw. werden in gewöhnlicher Weise hergestellt und fixiert. Handelt es sich um die Untersuchung von Sputum, so sucht man sich die käsigen Bröckel (sogenannte Linsen) auf, entnimmt sie mit einer spitzen Pinzette und überträgt sie auf Deckgläser oder Objektträger, wo sie, in der ge-

wöhnlichen Weise ausgestrichen, an der Luft getrocknet und in der Flamme fixiert werden. Finden sich käsige Bröckel nicht, so wählt man die schleimig-eitrigen Partien aus den zentralen Teilen des Sputumballens zur Untersuchung.

Anm. Sind voraussichtlich nur spärliche Tuberkelbazillen in dem zu untersuchenden Sputum vorhanden, so kann man häufig mit großem Vorteil die Sedimentierungsmethoden anwenden.

#### Methode von HEMPEL.

Man erwärmt die Sputumprobe 4—8 Minuten auf 65—75 C., zentrifugiert und macht Präparate vom Sediment.

#### Methode von ELLERMANN und ERLANDSEN.

1. Ein Volumen Sputum (10—15 ccm) wird in einem verkorkten Maßzylinder mit  $\frac{1}{2}$  Volumen 0,6 proz. Sodalösung geschüttelt und 24 Stunden bei 37° stehen gelassen.

2. Der größte Teil der überstehenden Flüssigkeit wird abgegossen und der Bodensatz zentrifugiert. Vom Sediment kann man Präparate herstellen. Besser ist es aber

3. den Bodensatz mit 4 Volumina 0,25 proz. Natronlauge vorsichtig zu verrühren, aufzukochen und dann zu zentrifugieren. Vom Bodensatz macht man Präparate und erhält so die größte Ausbeute. Die Arbeit von ELLERMANN und ERLANDSEN gibt eine gute Übersicht und Kritik über die gebräuchlichen Sedimentierungsmethoden. Zeitschr. f. Hyg. u. Infekt.-Krankheiten. Bd. 61, S. 219.

Sehr gute Resultate ergibt folgende Methode, bei der alle im Sputum enthaltenen Teile mit Ausnahme der Tuberkelbazillen durch Antiformin zur Auflösung gebracht werden.

Man stellt sich eine Lösung von 15 Teilen des käuflichen Antiformins auf 160 Teile Wasser her und verfährt folgendermaßen:

1. Man vermischt 1 Teil des zu untersuchenden Sputums mit 20 Teilen der 15 proz. Antiforminlösung in einem Spitzglas und läßt das Gemisch unter öfteren Umschütteln  $\frac{3}{4}$  Stunde stehen, die Flüssigkeit nimmt dabei ein homogenes leicht getrübbtes Aussehen an.

2. Man zentrifugiert und gießt die überstehende Flüssigkeit vorsichtig von dem geringen Bodensatz ab.

3. Das Sediment wird mit einer geringen Menge desselben nicht mit Antiformin behandelten Sputums auf dem Objektträger in dünner Schicht ausgestrichen und in gewöhnlicher Weise gefärbt.

Diese Methode eignet sich auch, um geringe Mengen von Tuberkelbazillen in anderen zellreichen Flüssigkeiten nachzuweisen. Man kann auch Gewebsteile, in denen man geringe, mit den gewöhnlichen Methoden nur schwer oder gar nicht nachweisbare Mengen vermutet, mit Antiformin zur Auflösung bringen und in dem sich beim Zentrifugieren

ergebenden Sediment durch Färbung nachweisen; hier bedient man sich zur Fixierung des Sediments auf dem Objektträger einer geringen Menge von Eiweiß. Ferner ist das Verfahren auch von großem Vorteil, wenn es sich darum handelt, mit einem durch andere Bakterien verunreinigtem Material (Urin usw.) Tuberkelbazillen durch den Tierversuch nachzuweisen, da durch das Antiformin alle Bakterien mit Ausnahme der Tuberkelbazillen, die durch ihre Wachshülle vor der Einwirkung des Antiformins geschützt sind, abgetötet werden. Nur darf man in einem solchen Falle das Antiformin nicht allzulange einwirken lassen.

### a) Färbung im Ausstrichpräparat.

#### A. Nach KOCH-EHRLICH

in RINDFLEISCHS Modifikation mit Erwärmen der Farblösung:

1. Färben in frisch bereitetem Anilinwasserfuchsin oder Anilinwasserargentianviolett 3—5 Min. unter Erwärmen, bis Dämpfe aufsteigen
2. Entfärben in 33 proz. Salpetersäure  $\frac{1}{2}$ —2 Min.
3. Auswaschen in 60 proz. Alkohol, bis keine Farbstoffwolken mehr abgegeben werden, 3—5 Min.<sup>1)</sup>
4. Nachfärben mit wässrigem Methylenblau (bei roter Bazillenfärbung) oder mit Bismarckbraunlösung (bei blauer Bazillenfärbung). Trocknen. Balsam.

Die Tuberkelbazillen sind rot bzw. blauschwarz, die übrigen Bazillen und Gewebselemente hellblau bzw. braun gefärbt.

Anm. Anstatt der 33proz. Salpetersäure kann auch 3proz. Salzsäure zur Entfärbung benutzt werden.

#### B. Nach ZIEHL-NEELSEN.

1. Färben in Karbolfuchsin 3—5 Min. unter Erwärmung.
  2. Abspülen in Wasser.
  3. Entfärben in 25 proz. Schwefelsäure 20—25 Sek.
  4. Abspülen in 90 proz. Alkohol.
  5. Nachfärben in alkoholischer Methylenblaulösung 2—3 Min.
  6. Abspülen in Wasser. Trocknen. Balsam.
- Tuberkelbazillen rot, alles übrige blau.

---

1) Vollständige Entfärbung der Präparatenseite ist nicht nötig, da etwa noch vorhandene Färbung anderer Bakterien oder Gewebsteile durch die nachfolgende Kontrastfärbung vollständig aufgehoben wird.

## C. Nach B. FRAENKEL.

Die Methoden unter A und B sind von B. FRAENKEL und GABBET dadurch vereinfacht worden, daß Entfärbung und Nachfärbung in einem Akt zusammengezogen sind.

Nach FRAENKEL verfährt man folgendermaßen:

1. Färben in heißer Anilinwassergentiana- bezw. Fuchsinlösung 3—5 Min.
2. Entfärben in einem filtrierten Gemisch von 50 ccm Alkohol, 30 ccm Wasser, 20 ccm Salpetersäure und so viel Bismarckbraun bezw. Methylenblau, als sich nach längerem Schütteln löst, 1—2 Min.
3. Abspülen in Wasser. Alkohol abs. Trocknen. Balsam.

Die GABBETSche Methode, bei der mit heißem Karbolfuchsin vorgefärbt (2 Min.) und nach Abspülen in Wasser mit Schwefelsäure-Methylenblaulösung (100 Teile 25 proz.  $\text{SO}_4\text{H}$  und 1 Teil Methylenblau) nachgefärbt wird, gibt unsichere Resultate, da auch andere Bazillen als die Tuberkelbazillen dabei die rote Farbe behalten. Sie ist daher für die Praxis nicht brauchbar.

## D. Nach CZAPLEWSKI.

Um eine Entfärbung einzelner Tuberkelbazillen durch die starken Mineral-säuren zu verhüten, was zu Irrtümern Veranlassung geben könnte, wendet CZAPLEWSKI das von KÜHNE zur Entfärbung empfohlene Fluoresceïn an. Er verfährt folgendermaßen:

1. Färben in heißem Karbolfuchsin 3 Min.
2. Abtropfenlassen der Farblösung und Entfärben in einer konzentr. alkoholischen Lösung von gelbem Fluoresceïn, der Methylenblau im Überschuß zugesetzt ist. 6—8 maliges Eintauchen der Präparate und langsames Abtropfenlassen der Lösung.
3. Nachfärben in konzentr. alkoholischer Methylenblaulösung.
4. Rasches Abspülen in Wasser. Trocknen. Balsam.

## E. Nach WEICHSELBAUM.

1. Färben in heißem Karbolfuchsin 2—3 Min.
2. Abspülen mit Wasser.
3. Nach- und Umfärben mit konzentr. alkoholischer Methylenblaulösung.
4. Abspülen in Wasser. Trocknen. Balsam.

Wie neuere Untersuchungen gezeigt haben, kommen Tuberkelbazillen vor, die weder der KOCH-EHRLICHschen noch der ZIEHL-NEELSENSchen Färbung zugänglich sind, aber durch eine Modifikation der GRAMSchen Methode zur Darstellung gebracht werden können, es ist dies die MÜCHSche granuläre Form des Tubercillus. Zu ihrer Darstellung ist folgendes Verfahren nach WIRTHS am geeignetsten: Man färbt

1. in Karbolmethylviolett 24 Stunden bei Zimmertemperatur  
10 ccm gesättigte Lösung von Methylviolett B.N. werden mit 100 ccm 2 proz. Karbolwasser gemischt.



2. Jodieren in Jodjodkaliumlösung (LUGOL) 5—15 Min.
3. Behandeln mit 5 proz. Salpetersäure 1 Min.
4. Behandeln mit 3 proz. Salzsäure 10 Sekunden.
5. Vorsichtiges Differenzieren in einem Gemisch von Aceton und Alkohol absol. zu gleichen Teilen.

Zur Gegenfärbung dient stark verdünnte Karbolfuchsinlösung (1 Tropfen auf 50 ccm Wasser).

Die Präparate müssen sehr gut ausdifferenziert sein. Die Färbung gelingt nicht konstant, nur bei größerer Übung kann man auf einigermaßen gute Resultate rechnen, doch bleiben auch da Mißerfolge nicht aus. Die Präparate sind nicht lange haltbar, bei längerer Jodierung ist sie schon innerhalb von 24 Stunden verschwunden. Man kann aber jederzeit von neuem färben.

Die Säurefestigkeit ist keine spezifische Eigentümlichkeit der Tuberkelbazillen. Sie teilen sie mit einer Reihe von anderen Bakterien, von denen freilich eine Anzahl kaum zu Verwechslung Veranlassung geben können, da sie sich durch ihre Form und Größe leicht von den Tuberkelbazillen unterscheiden lassen. Es gibt aber auch eine Reihe in und auf dem menschlichen Körper vegetierender Bazillen, die morphologisch die größte Ähnlichkeit mit den Tuberkelbazillen besitzen, und die unter Umständen zu schwerwiegenden Verwechslungen führen können. Besonders finden sich solche der Gruppe der Smegmabazillen angehörige Bazillen an den Genitalien, im Harn, am After, in der Achselhöhle (gelegentlich auch im Munde und in den Luftwegen [sehr selten]). Hat man daher Se- oder Exkrete von diesen Gegenden zu untersuchen, so wird man in der Beurteilung etwaiger Tuberkelbazillenbefunde sehr vorsichtig sein müssen; es ist unter solchen Umständen unbedingt nötig, die zur Unterscheidung von Tuberkelbazillen und Smegmabazillen angegebenen Färbemethoden in Anwendung zu ziehen:

a) Methode von BUNGE und TRANTENROTH.

1. Einlegen der nicht in der Flamme fixierten Präparate in absoluten Alkohol auf 3 Stunden.
2. Behandeln mit 5 proz. Chromsäure 15 Minuten.
3. Gründliches Auswaschen in Wasser.
4. Färben mit Karbolfuchsin 2 Minuten unter Aufkochen der Lösung.
5. Entfärben in 25 proz. Schwefelsäure 3 Minuten.
6. Abspülen in Alkohol.
7. Nachfärben in konzentrierter alkoholischer Methylenblaulösung 5 Min.

8. Abspülen in Wasser. Trocknen. Balsam.

Bei dieser Färbung behalten nur die Tuberkelbazillen ihre Färbung.

#### b) Methode von PAPPENHEIM.

1. Färbung in einer bis zum Sieden erhitzten Karbolfuchsinlösung kurze Zeit hindurch.
2. Ablaufenlassen des überschüssigen Karbolfuchsin.
3. Ohne Abwaschung Entfärbung und Gegenfärbung durch 3- bis 5 maliges Eintauchen und langsames Abfließenlassen folgender Farblösung:

In 100 Teilen absoluten Alkohol wird 1 Teil Korallin gelöst und dann Methylenblau bis zur vollständigen Sättigung hinzugefügt, wozu recht beträchtliche Mengen erforderlich sind. Diese Lösung wird mit 20 Teilen Glycerin versetzt.

4. Kurzes Abspülen in Wasser. Trocknen. Einbetten.

Dauer des ganzen Verfahrens knapp 3 Minuten.

Tuberkelbazillen sind rot, alle übrigen Bazillen blau gefärbt.

Zum Nachweis der unter gewissen Verhältnissen auftretenden Strahlpilzformen des Tuberkelbazillus siehe die von FRIEDRICH und NOESKE angegebene Methode (Zieglers Beitr. Bd. 26).

Ferner lassen sich die Strahlpilzformen des Tuberkelbazillus mit der von BIRCH-HIRSCHFELD zur Färbung des Aktinomyces angegebenen Färbemethode (S. 308) und mit der WEIGERTSchen Modifikation der GRAMSchen Methode nachweisen.

#### b) Tuberkelbazillen in Schnittpräparaten

lassen sich gut mit der KOCH-EHRLICHschen bzw. ZIEHL-NEESENSchen Methode färben, nur ist es nötig, daß man die Farblösungen längere Zeit einwirken läßt, und zwar färbt man bei Zimmertemperatur am besten 24 Stunden, bei Bruttemperatur  $\frac{1}{2}$ —2 Stunden. Zur Entfärbung verwendet man nicht die hochkonzentrierten Mineralsäurelösungen, da diese die Gewebsstruktur außerordentlich schädigen, sondern entweder 3 proz. Salzsäure oder den oben erwähnten Salzsäurealkohol (1 Salzsäure, 100 Alkohol von 70 Proz.).

Sehr schöne Resultate gibt folgende Methode:

1. Überfärben der Schnitte in Hämatoxylinlösung 20—30 Min.
2. Gründliches Auswaschen in Wasser  $\frac{1}{2}$  Stunde.
3. Färben in Karbolfuchsin  $\frac{1}{2}$ —1 Stunde bei 37° C.
4. Entfärben der der warmen Lösung entnommenen Schnitte in Salzsäurealkohol 1 Min.
5. Auswaschen in 70 proz. Alkohol 2—3 Min.

6. Abspülen in Wasser.
7. Übertragen in verdünnte Lösung von Lithion carbonic. (1 Teil konzent. Lösung: 10 Teile Wasser), bis die Schnitte blau erscheinen.
8. Abspülen in Wasser 5—10 Min.
9. Alkohol absolut. Xylol. Balsam.

Die tiefrot gefärbten Bazillen heben sich von den distinkt gefärbten Kernen scharf ab. Hat man Sublimathärtung angewendet, so kann man zwischen 8 und 9 noch eine Färbung in Eosin einschieben mit längerem Abspülen in Wasser; es erscheinen dann die roten Blutkörperchen sehr schön eosinrot gefärbt.

Eine der hier angeführten Methode ähnliche ist die von KÜHNE, der zur Entfärbung Fluoresceïn in konzentrierter alkoholischer Lösung anwendet.

Über gleichzeitige Färbung von Tuberkelbazillen und elastischen Fasern s. S. 135.

Anm. Beim Färben der Schnitte bei Bruttemperatur ist es nötig, die Schalen sorgfältig zuzudecken, um eine stärkere Verdunstung der Farblösung, die zu häßlichen Niederschlägen Veranlassung geben kann, zu verhüten. Auch empfiehlt es sich, die Schnitte aus der noch warmen Farblösung in das Entfärbungsgemisch zu bringen, da beim Erkalten ebenfalls Farbniederschläge auftreten. Haben sich trotz aller Vorsicht Niederschläge gebildet, was bei älterer Karbolfuchsinlösung selbst nach vorsichtigem Filtrieren vorkommen kann, und will man die Präparate nicht ohne weiteres opfern, so bringt man sie auf einige Minuten in Acid. carbol. liquef., worin sich die Niederschläge lösen, spült in Alkohol ab und nimmt die Prozedur des Färbens von neuem vor.

Die Tuberkelbazillen färben sich auch nach GRAM, es ist aber längeres Färben in Anilinwassergentianaviolett nötig. Formalinfixierung scheint die Färbbarkeit der Tuberkelbazillen zu beeinträchtigen (s. S. 27).

### Typhusbazillen

färben sich nicht nach GRAM.

a) Ausstrichpräparate werden entweder 5 Min. mit LÖFFLERSchem Methylenblau oder mit Karbolfuchsin gefärbt.

b) Schnittpräparate 10—30 Min. in LÖFFLERSchem Methylenblau. Abspülen in  $\frac{1}{2}$ proz. wässriger Essigsäure 5 Sek. Differenzieren in Alkohol 2—3 Min., Entwässern in absol. Alkohol. Xylol. Balsam oder die S. 286 angegebenen Methoden mit polychromem Methylenblau.

Die zahlreich zusammenliegenden Bazillen sucht man mit schwäche-

ren Vergrößerungen auf, bei den sich die schwarzblau gefärbten Bazillenhaufen scharf von den hellblauen Kernen abheben.

### Ducrey-Unnascher Bacillus des Ulcus molle

färbt sich nach KRUSE leicht mit LÖFFLERSchem Methylenblau, nur ist bei Schnittpräparaten dafür zu sorgen, daß die zur Entwässerung dienenden Reagentien (Alkohol und Anilinöl) nur kurze Zeit einwirken. Man färbt 15 Min., spült in Wasser ab, trocknet mit Fließpapier, taucht den Schnitt einen Moment in Alkohol ein, trocknet wieder und hellt in Xylol auf. Einschluß in Balsam.

## b) K o k k e n .

### Gonokokken

sind nach der GRAMSchen Methode (Originalvorschrift!) nicht färbbar, was anderen ähnlichen Diplokokken gegenüber differentialdiagnostisch von größter Bedeutung ist.

a) Ausstrichpräparate färbt man am zweckmäßigsten mit LÖFFLERSchem Methylenblau, darauf 1—2 Min. Abspülen in Wasser (NEISSER).

Will man eine Grundfärbung haben, so wendet man Eosinfärbung an (FRAENKEL).

1. Färben 3—5 Min. in erwärmter konzentrierter alkoholischer Eosinlösung.

2. Absaugen des Eosins mit Fließpapier.

3. Nachfärben mit konzentr. alkohol. Methylenblaulösung  $\frac{1}{4}$  Min.

4. Abspülen mit Wasser, Trocknen. Balsam.

Gonokokken und Zellkerne dunkelblau. Protoplasma eosinrot. Die eosinophile Granulierung der Eiterkörperchen tritt sehr deutlich hervor.

Sehr schöne Färbungen erhält man mit folgender von PAPPENHEIM angegebenen Methode.

1. Färben in folgendem Gemisch:

Methylgrün	2,0 g
Pyronin	1—3,0 „
5 proz. Karbolwasser	100,0 ccm

3—5 Minuten.

2 Abspülen in Wasser. Trocknen.

Kerne blaugrün bis lila, Kokken leuchtend rot.

Um das Protoplasma zu färben, kann man mit Orange G vorfärben.

Recht gute Färbungen erhält man mit dem von LÖFFLER angegebenen Verfahren:

Die Präparate werden in Ätheralkohol fixiert. Zur Färbung braucht man folgende Lösungen:

- A. 2,5 proz. Lösung von Borax,
- B. 1 proz. Lösung von Methylenblau,
- C. UNNAS polychromes Methylenblau.

Je vier Teile von A und B werden mit einem Teil von C gemischt und hierzu die gleiche Menge von einer 0,05 proz. Lösung von Bromeosin B extra oder extra AG (Höchst) gegeben. Bei älteren Lösungen von Boraxmethylenblau nimmt man eine 0,05 promillige Lösung von Bromeosin.

Man färbt unter leichtem Erwärmen eine Minute und differenziert dann die Präparate in einer Lösung von

Alkohol	177,0 ccm
1 promill. Bromeosinlösung	20,0 „
Essigsäure	3,0 „

und wäscht mit Wasser aus. Die Gonokokken sind intensiv dunkelblau, die Kerne blaßblau.

Bei Anwendung der GRAMschen Methode zu differentialdiagnostischen Zwecken ist es angezeigt, die entfärbten Gonokokken durch Nachfärbung mit Bismarckbraun 1—2 Min. oder mit ganz verdünnter Fuchsinlösung (1 Teil einer 1 proz. Fuchsinlösung auf 15—20 Teile Wasser) 10—20 Sekunden wieder hervortreten zu lassen.

b) In Schnittpräparaten sind die Gonokokken schwer zu färben. Am zweckmäßigsten ist nach eigenen Erfahrungen längere Färbung (1—2 Stunden) in LÖFFLERSchem Methylenblau oder verdünntem Karbofuchsin (6:20), kurzes Eintauchen in Essigsäure (1:1000 Aq.), Alkohol (2 Min.), Entwässern. Xylol. Balsam.

Gute Resultate geben noch die Färbungen mit polychromem Methylenblau (s. S. 286).

Auch die S. 70 angegebene Methode (Färbung unentparaffinierter Schnitte) gibt gute Resultate.

### Diplococcus catarrhalis

färbt sich nicht nach GRAM, ist im Ausstrichpräparat leicht mit allen gebräuchlichen Methoden zu färben, ebenso im Schnitt.

### Meningococcus intracellularis

ist der GRAMschen Methode nicht zugänglich (WEICHELBAUM). Er ist aber

a) im Ausstrichpräparat mit allen Anilinfarben leicht zu färben, am besten mit LÖFFLERSchem Methylenblau und NICOLLESchem Karbothionin bei vorsichtiger Differenzierung.

Eine Doppelfärbung erhält man nach FRAENKEL in Ausstrichpräparaten, wenn man mit folgender Lösung 5 Min. färbt:

20 ccm Wasser + 8 Tropfen gesättigte wässrige Methylenblaulösung,

hierzu 45—50 Tropfen Karbolfuchsin.

Abspülen in Wasser. Zellen rot, Mikroorganismen blau.

b) im Schnittpräparat: Fixierung in Alkohol, Sublimat, Formalin. Färbung mit LÖFFLERSchem oder polychromem Methylenblau (s. S. 286) oder verdünntem Karbolfuchsin. Die Färbung im Schnitt ist sehr schwierig und mißlingt meist. Am meisten hat sich mir die Färbung im unentparaffinierten Schnitt (S. 70) bewährt, doch gibt auch sie keine sicheren Resultate.

#### **Mikrococcus melitensis (Maltafieber)**

ist der GRAMSchen Methode nicht zugänglich. Zur Darstellung im Ausstrich- und Schnittpräparat dienen die gewöhnlichen Methoden.

#### **Pneumoniekokken (Fraenkel-Weichselbaum).**

Die kapseltragenden Diplokokken der Pneumonie (Meningitis, Eiter usw.) färben sich leicht nach der GRAMSchen Methode.

a) Ausstrichpräparate färbt man mit wässrigen Farblösungen oder nach GRAM mit Karminvor- oder Bismarckbraunnachfärbung. Färbung der Kapsel geschieht nach der von JOHNE für die Gallert-hülle der Milzbrandbazillen angegebenen Methode (S. 292) oder nach einer der für die FRIEDLÄNDERSchen Bazillen gegebenen Vorschriften (S. 294).

b) Schnittpräparate am besten nach der WEIGERTSchen Modifikation der GRAMSchen Methode (Karminvorfärbung). Die WEIGERTSche Fibrinfärbung gibt sehr instruktive Bilder.

#### **Streptokokken**

des Eiters und des Erysipels färben sich nach GRAM, es ist hier Vorfärbung mit Karmin zu empfehlen, da Nachfärbung mit Bismarckbraun häufig Entfärbung bezw. Umfärbung der Kokken bewirkt.

a) Ausstrichpräparate nach GRAM bezw. mit den gewöhnlichen wässrigen Farblösungen.

b) Schnittpräparate: GRAM-WEIGERT.

#### **Staphylokokken.**

Für sie gilt das von den Streptokokken Gesagte, sie sind gegen Bismarckbraunfärbung weniger empfindlich.

**Tetragenus.**

- a) Ausstrichpräparate mit wässrigen Lösungen oder nach GRAM.
- b) Schnittpräparate nach GRAM-WEIGERT.

**Aktinomyces.**

Bei diagnostischer Untersuchung eines auf Aktinomyces verdächtigen Eiters sieht man am besten von jeder Färbung ab. Man sucht zunächst nach den außerordentlich charakteristischen weißlichgelben bis gelbbraun gefärbten Körnchen, bringt sie auf den Objektträger und zerquetscht sie vorsichtig mit dem aufgedeckten Deckglas event. kann man zur stärkeren Aufhellung Essigsäure oder Kalilauge zusetzen. Die charakteristischen Pilzdrusen fallen meist schon bei schwachen Vergrößerungen in die Augen. Bei der Anfertigung von Ausstrichpräparaten werden die charakteristischen Pilzdrusen meist zerdrückt und zerrissen und entziehen sich so dem Nachweis; man bekommt in Ausstrichpräparaten, die man mittelst einer der für Schnittpräparate passenden Methode färben kann, meist nur Rudimente der Drusen zu Gesicht, aus denen häufig eine sichere Diagnose nicht zu stellen ist.

Schnittpräparate färbt man, wenn es sich nur um den Nachweis der Pilzdrusen handelt, mit Hämatoxylin und Eosin oder nach der WEIGERTSchen Modifikation der GRAMSchen Methode mit Karminvorfärbung. Letztere Methode bringt das Mycel schön zur Darstellung, während bei ersterer die Kolben gut hervortreten. Doch ist zu bemerken, daß es Aktinomycesarten gibt, bei denen das Mycel gramnegativ ist (BENDA). Auch die VAN GIESONSche und BIONDI-HEIDENHAINsche Methode gibt recht brauchbare Resultate. Zur Darstellung des Mycels eignet sich auch die von LEVADITI zur Färbung der Spirochaete pallida angegebene Silbermethode (BENDA).

Will man eine Färbung erzielen, bei der die Kolben in einer von dem Mycel differenten Farbe erscheinen, so stehen verschiedene Methoden zur Verfügung; es ist dabei aber zu bemerken, daß man mit ihnen nicht in jedem Falle gute Resultate erhält; eine Methode, die in dem einen Fall Vorzügliches geleistet hat, läßt in dem anderen mehr oder minder zu wünschen übrig. Es bleibt unter diesen Umständen nichts anderes übrig, als durch Probieren festzustellen, welche Methode im gegebenen Fall das Beste leistet.

Eine Methode, die nach eigenen Erfahrungen ziemlich gleichmäßig gute Resultate gibt, ist folgende:

1. Färben nach der WEIGERTSchen Modifikation der GRAMSchen Methode.

2. Übertragen der Schnitte aus dem Anilinöl in Alkohol, 2 bis 3 Minuten.

3. Färben in einer hellroten Lösung von Säurefuchsin (3 Tropfen einer konzentrierten wässrigen Lösung auf 15 ccm Wasser) 3 Minuten.

4. Abspülen in Wasser, 2 Minuten.

5. Entwässern in Alkohol, Xylol, Balsam.

Das Mycel dunkelblau, die Kolben fuchsinrot, Kerne farblos. Will man die Kerne in differenter Farbe haben, so läßt man eine Färbung in Bismarekbraun vorangehen.

#### Methode von BOSTROEM.

1. Färbung in Anilinwassergentianviolett 10—15 Minuten.

2. Abtropfenlassen der Farblösung und direktes Übertragen in WEIGERTSches Pikrokarmine, 5—10 Minuten.

3. Gründliches Auswaschen in Wasser.

4. Auswaschen in Alkohol, bis die Schnitte rotgelb erscheinen.

5. Origanumöl. Balsam.

Diese Methode gibt bei menschlicher Aktinomykose sehr gute Resultate; das Mycel ist blaßblau, die Kolben rot und die Kerne rotgelb gefärbt; bei Aktinomykose des Rindes haben mich die Resultate mitunter weniger befriedigt.

#### Methode von BIRCH-HIRSCHFELD.

1. Vorfärbung mit Hämatoxylin oder Lithionkarmin.

2. Färben in mäßig erwärmter 2 proz. Kristallviolettlösung 5 Min.

3. Abspülen in  $\frac{1}{2}$  proz. alkohol. Pikrinlösung  $\frac{1}{2}$ —1 Minute.

4. Auswaschen in absolutem Alkohol, bis das Präparat bläulichgrün erscheint, bis eine halbe Stunde.

5. Differenzieren in mehrmals zu wechselndem Origanumöl.

6. Xylol. Balsam.

Das Mycel ist blau gefärbt, die Randpartie der Kolben gelb. Will man die Kolben different färben, so bringt man die Schnitte vor der Kristallviolettfärbung in Karbolfuchsinlösung für 5 Minuten, spült in Alkohol ab und verfährt, wie oben angegeben. Anstatt des Karbolfuchsin ist auch Anilinwasserfuchsin oder Anilinwassersafranin zu gebrauchen.

Die WEIGERTSche Orseillefärbung (Virchows Archiv Bd. 84) hat nur noch historisches Interesse.

#### Streptothricen und Leptothrix

färben sich leicht mit den gebräuchlichen Anilinfarben. Zur Schnittfärbung ist besonders LÖFFLERSches Methylenblau und verdünntes



Karbolfuchsin zu empfehlen. Manche Streptothrixarten, insbesondere die bei Tieren vorkommenden, färben sich nach GRAM.

### B. Mikroorganismen, die für Tiere pathogen sind.

Aktinomykose	} s. oben unter A
Hühnertuberkulose	
Kolibazillen	
Kapselbazillen	
malignes Ödem	
Milzbrand	
Rotz	
Tetanus	
Tuberkulose,	)

welch letztere genau dasselbe färberische Verhalten wie die Bazillen der gewöhnlichen Tuberkulose zeigen.

Mäusesepdikämie-	} bazillen
Schweinerotlauf-	
Streptococcus equi (Druse)	

färben sich nach GRAM.

Hühnercholera-	} bazillen
Kaninchenseptikämie-	
Mäusetyphus-	
Nekrose-	
Pseudotuberkulose-	
Schweinepest-	
Schweineseuche-	
Wildseuche-	)

werden nach der GRAMschen Methode entfärbt. Ausstrichpräparate färbt man mit wässriger Methylenblau- oder Fuchsinlösung bzw. mit LÖFFLERSchem Methylenblau.

Der *Diplococcus intracellularis equi* (JOHNE) färbt sich mit allen gebräuchlichen Anilinfarben. Am schärfsten tritt seine charakteristische Form bei Färbung mit Karbolfuchsin, hierauf folgendem leichten Abspülen in 2proz. Essigsäure und Nachspülen mit Wasser hervor. Gegen die GRAMsche Methode zeigt er kein konstantes Verhalten.

Schnittpräparate werden mit LÖFFLERSchem Methylenblau 5—10 Min. gefärbt, nach Abspülen in Wasser in  $\frac{1}{2}$ proz. Essigsäure eine halbe Minute differenziert und nach Entwässerung in Alkohol und Aufhellung in Balsam eingeschlossen.

Literatur s. am Schluß von Kapitel XVI.

## SECHZEHNTE KAPITEL.

**Faden-, Sproß- und Schimmelpilze.**

Die Untersuchung wird am besten in ungefärbtem frischen Zustand vorgenommen. Man zerzupft die Pilzauflagerungen bzw. die von den Pilzrasen durchwucherten Gewebe in Kochsalzlösung oder Wasser und untersucht nach Zusatz von 3proz. Kali- oder Natronlauge, welche die Pilzfäden bzw. Gonidien wenig verändert, während die Gewebselemente stark aufgehellt bzw. aufgelöst werden.

Schimmelpilze, die sich mit Wasser oder Kochsalzlösung wenig oder gar nicht benetzen, zerzupft man in 50proz. Alkohol, dem man einige wenige Tropfen Ammoniak zugesetzt hat, saugt dann das Alkohol-Ammoniakgemisch vorsichtig mit Fließpapier ab und untersucht nach Zusatz eines Tropfens Glyzerin; will man die Präparate aufbewahren, so umzieht man den Rand des Deckglases mit Asphaltlack.

Färbungen mit Anilinfarben sind die Schimmelpilze schwer zugänglich, am meisten ist LÖFFLERSches Methylenblau zur Färbung zu empfehlen. In Schnittpräparaten gibt diese Lösung besonders bei längerem Färben (1—2 Stunden) sehr schöne Resultate. Nachfärbung mit Eosin läßt die Pilzfäden besonders deutlich hervortreten. Gute Färbungen erhält man auch, wenn man Schnitte von in Formalin bzw. Formalin-Müller fixierten Objekten mit verdünnter GIEMAScher Lösung (1:10) 12—24 Stunden färbt, nach Abspülen in destill. Wasser kurze Zeit in  $\frac{1}{4}$ proz. Essigsäure differenziert, wieder in Wasser gründlich auswäscht und nach Entwässerung in Alkohol in Balsam einschließt. Kerne blau, Protoplasma rot, Mycel blaßblau, Fruktifikationsorgane grünlich. Auch Karbolfuchsin- und Bismarckbraunfärbungen sind besonders bei längerem Auswaschen in Alkohol gut zu gebrauchen. Meist färben sich übrigens die bei menschlichen und tierischen Mykosen am häufigsten vorkommenden Aspergillusarten mit Hämatoxylin, besonders mit WEIGERTSchem Eisenhämatoxylin ziemlich intensiv.

Der Soorpilz wird am besten in frischen Zerzupfungs- und Quetschpräparaten unter Zusatz von Essigsäure untersucht; er färbt sich leicht mit allen Anilinfarben. In Schnittpräparaten von Material, das in Alkohol, Sublimat oder Formalin gehärtet ist (Paraffineinbettung), gibt die GRAMSche oder GRAM-WEIGERTSche Methode bei Vorfärbung mit Lithionkarmin ausgezeichnete Bilder.

Die Färbung der auf der Haut vorkommenden Pilze erfordert besondere Maßnahmen wegen der starken Affinität, welche die

Hornsubstanz zu den basischen Anilinfarben besitzt. Bei gewöhnlicher Färbung würde die stark gefärbte Hornsubstanz die Bakterien bezw. Pilzfäden verdecken.

Zu orientierenden Untersuchungen ist das folgende von BOECK angegebene Verfahren sehr brauchbar.

Man bestreicht die zu untersuchende Hautstelle mit SAHLIS Borax-methylenblau:

5 proz. wässrige Boraxlösung 16 Teile,  
konzentrierte wässrige Methylenblaulösung 24 Teile,  
dest. Wasser 40 Teile,

trocknet mit Watte ab und kratzt von der gefärbten Stelle einige Schüppchen ab, die man in einem Gemisch von Glycerin und Wasser (1:3) zerzupft. Man untersucht in dem Glycerinwassergemisch, dem man einige Körnchen Resorcin zugesetzt hat.

Die Präparate halten sich einige Tage.

Anm. Unter der Einwirkung des Baroxmethylenblau heilen nach BOECK manche Pilzwucherungen, so z. B. Pityriasis versicolor.

Man kann auch in der Weise verfahren, daß man die abgekratzten Hautschuppen in Alkohol für einige Stunden einlegt, hierauf in Äther entfettet und nach Abspülen in Alkohol in Glycerin, das man durch Zusatz von Methylenblau hellblau gefärbt hat, zerzupft und untersucht.

Für Dauerpräparate sind folgende Methoden zu empfehlen:

a) Nach BIZZOZERO.

Man tupft die Deckgläser über die zu untersuchende Hautstelle, fixiert sie in gewöhnlicher Weise in der Flamme, entfettet in Chloroform oder Äther und färbt nach dem Trockenwerden in Methylenblau oder Fuchsin.

b) Nach UNNA.

Man befeuchtet die zu untersuchenden Hautschuppen mit Eisessig, zerreibt sie zwischen zwei Objektträgern und trocknet die voneinandergezogenen Objektträger rasch über der Flamme. Hierauf entfettet man durch Aufgießen von Äther-Alkohol und färbt mit Borax-Methylenblau:

Borax  
Methylenblau  $\bar{a}\bar{a}$  1,0 g  
Wasser 100,0 ccm.

Abspülen in Wasser. Trocknen. Sind die Hornschüppchen noch zu stark gefärbt, so differenziert man in der Glycerinäthermischung UNNAS

(von Grüber zu beziehen) 2 Min. oder in schwachen wässrigen Säurelösungen (1 proz. Essigsäure 10 Sek., 1 proz. Oxalsäure oder Zitronensäure oder Arsensäure 1 Min.).

c) Nach BOECK.

1. Man entfettet die Epidermisschüppchen in Äther-Alkohol.
2. Färbung in Boraxmethylenblau (s. ob.)  $\frac{1}{2}$ —5 Min.
3. Übertragen in ein Schälchen mit Wasser, dem einige Körnchen Resorcin zugesetzt sind,  $\frac{1}{2}$ —1 Min.
4. Entfärben in Alkohol einige Minuten bis einige Stunden; sollte die Entfärbung nicht genügend von statten gehen, so wendet man
  - 4a. eine schwache wässrige Lösung von Wasserstoffsuperoxyd einige Sekunden an.
5. Alkohol absol. Xylol. Balsam.

Hefen. Blastomyceten überfärben sich in Deckglaspräparaten mit den gewöhnlichen wässrigen Farbstoffen leicht. Man wendet daher stark verdünnte Methylenblau- oder Bismarckbraunlösungen an. Bei manchen Arten ist die GRAMSche Methode anwendbar. Für Schnittpräparate empfiehlt BUSSE Vorfärbung mit Hämalaun und Nachfärbung (2—3 Min.) in sehr verdünnter Karbolfuchsinlösung. (Kerne dunkelblaurot, Hefen rot.) Auch LÖFFLERSches Methylenblau ist anwendbar, doch heben sich dabei die ovalen und runden Hefezellen wenig von den in gleicher Nuance gefärbten Kernen ab. Gute Resultate gibt auch verdünnte GIEMSA Lösung.

Literatur zu Kap. XV u. XVI. AUJESZKY, Sporenfärbung. Zentrbl. f. Bakt. u. Parasitenk. Bd. 23. — BABES, Über einige pathologisch-histologische Methoden (Aktinomycesfärbung). Virch. Arch. Bd. 105. — BAUMGARTEN, Pathologische Mykologie. Braunschweig. — Derselbe, Über Tuberkel und Tuberkulose. Zeitschr. f. klin. Med. Bd. 9 u. 10. — BIZZOZERO, Darstellung der Mikrophyten der normalen Oberhaut. Virch. Arch. Bd. 1898. — BLUMENTHAL u. LIPSKEROW, Vergleichende Bewertung der differentiellen Methoden zur Färbung des Diphtheriebazillus. Zentrbl. f. Bakt. Orig. Bd. 38. — BOECK, Neues Verfahren bei der Färbung der Mikroparasiten auf der Oberfläche des Körpers. Monatsschr. f. prakt. Dermat. Bd. 18. — BOSTROEM, Aktinomykose. Zieglers Beitr. Bd. 9. — BUCHNER, Über das Verhalten der Spaltpilzsporen zu Anilinfarben. Münchn. ärztl. Intelligenzbl. 1884. — BUNGE, Über Geißelfärbung. Fortschr. d. Med. 1884. — BUNGE u. TRANTENROTH, Smegma- u. Tuberkelbazillen. Ibid. Bd. 1896. — BÜRGER, Eine neue Methode zur Kapselfärbung der Bakterien. Zentrbl. f. Bakt. Orig. Bd. 39. — CZAPLEWSKI, Die Untersuchung des Auswurfs auf Tuberkelbazillen. Jena 1891. (Zusammenfassung der Literatur.) — EBERTH, Zur Untersuchung des Auswurfs auf Tuberkelbazillen. Berl. 1891. — EHRLICH, Beiträge zur Theorie der Bazillenfärbung. Charité-Ann. 1886, s. auch Zeitschr. f. klin. Med. Bd. 1 u. 2. — EPSTEIN, A new simple method for staining the polar bodies of Diphtheriebacilli. The Journ. of Inf. Dis. Bd. 3. — VAN ERMENGEM, Nouvelle

methode de coloration des cils des bactéries. Trav. du labor. d'Hygiène et de Bactériolog. de l'univers. de Gand. Bd. 1. — ERNST, Färbungsversuche an Sporen mit Hilfe der Maceration. Zentrbl. f. Bakt. u. Parasitenk. Bd. 16. — Derselbe, Gabbets Färbung der Tuberkelbazillen. Korresp.-Bl. f. Schweizer Ärzte. Bd. 17. — FEINBERG, Bau der Bakterien. Zentrbl. f. Bakt. u. Parasitenk. Bd. 27. — FICK, Zur Färbung der Lebrabazillen. Petersburger Med.-Wochenschr. Nr. 27, 1907. — FICKER, Eine neue Methode der Färbung von Bakterienkörnchen. Hyg. Rundschau 1902. — FLÜGGE, Mikroorganismen. 2. Aufl. Leipzig 1896. — FORSTER, Über ein Verfahren zum Nachweis von Milzbrandbazillen in Blut und Geweben. Zentrbl. f. Bakt. Orig. Bd. 40. — B. FRAENKEL, Über die Färbung des KOCHSchen Bazillus. Berl. klin. Wochenschr. 1884. — Derselbe, Bakteriolog. Mitteilungen. Zeitschr. f. klin. Med. Bd. 10. (Pneumonekokkus.) — C. FRAENKEL, Bakterienkunde. — Derselbe, Meningokokkus. Zeitschr. f. Hyg. u. Infektionskrankheit. Bd. 31. — E. FRAENKEL u. SIMMONDS, Ätiologische Bedeutung des Typhusbazillus. Hamburg 1886. — FRIEDLAENDER, Notiz, die Färbung der Kapselmikrokokken betr. Fortschr. d. Med. Bd. 3. — GAFFKY, Zur Ätiologie des Abdominaltyphus. Mitt. a. d. Kais. Gesundheitsamt. Bd. 2. — GALLI-VALLERIO, Une méthode de coloration d'Actinomyces bovis. Zentrbl. f. Bakt. Orig. Bd. 43. — GRAM, Über die isolierte Färbung der Schizomyceten. Fortschr. d. Med. Bd. 2. — GRETHE, Smegma- und Tuberkelbazillen. Ibid. Bd. 14. — GÜNTHER, Bakteriologie. Berlin 1895. — Derselbe, Über die mikroskopische Färbung der wichtigsten pathogenen Bakterien. Deutsch. med. Wochenschr. 1887. — HAMM, Beobachtungen über Bakterienkapseln. Zentrbl. f. Bakt. Orig. Bd. 43. — JOHNE, Die Färbung der Milzbrandbazillen. Deutsch. Zeitschr. f. Tiermed. u. vergleich. Path. Bd. 19. — ISRAEL, Über Doppelfärbung mit Orcein (Aktinomykose). Virch. Arch. Bd. 105. — KOCH, R., Verfahren zur Untersuchung und zum Konservieren der Bakterien. Cohns Beitr. z. Biol. d. Pflanzen. Bd. 2. — Derselbe, Zur Untersuchung von pathogenen Organismen. Mitt. a. d. Kais. Gesundheitsamt. Bd. 1. — Derselbe, Die Ätiologie der Tuberkulose. Ibid. Bd. 2 und Berl. klin. Wochenschr. 1889. — v. LESZCZYNSKI, Eine klinisch-differentielle Methode der Gonokokkenfärbung. Arch. f. Dermat. u. Syph. Bd. 71. — LINDT, Über einige neue pathogene Schimmelpilze. Diss. Bern 1886. — LÖFFLER, Die Ätiologie der Rotzkrankheit. Arb. a. d. Kais. Gesundheitsamt. Bd. 1. — Derselbe, Untersuchungen über die Bedeutung der Mikroorganismen bei der Diphtherie. Mitt. a. d. Kais. Gesundheitsamt. Bd. 2. Derselbe, Eine neue Methode zum Färben der Mikroorganismen und ihrer Geißeln. Zentrbl. f. Bakt. u. Parasitenk. Bd. 6 u. 7. — Derselbe, Neues Verfahren zur Schnellfärbung von Mikroorganismen etc. Deutsch. med. Wochenschr. 1907. — Derselbe, Zur GRAMSchen Färbemethode. Ibid. 1906. — MÖLLER, Über eine neue Methode der Sporenfärbung. Zentrbl. f. Bakt. u. Parasitenk. Bd. 10. — NAKANISHI, Über eine neue Färbungsmethode zur Darstellung des feineren Baues der Bakterien. Münchn. med. Wochenschr. 1900. — NEBEL, Über den Nachweis der Tuberkelbazillen im Sputum. Arch. f. Hyg. Bd. 47. — NEISSER, Differentialdiagnose des Diphtheriebazillus. Zeitschr. f. Hyg. u. Infektionskrankh. Bd. 24. — Derselbe, Gonokokken. Zentrbl. f. d. med. Wiss. 1879 und in den Ergebn. d. allgem. Path. von LUBARSCHE u. OSTERTAG. Bd. 1. — NICOLLE, Pratique des colorations microbiennes (Méthode de GRAM et modifié et méthode directe). Ibid. Bd. 9. — NICOLLE et MORAX, Technique de la coloration des cils. Annal. de l'Inst. Pasteur ref. — NONIEWICZ, Über die innere Konstruktion der Rotzbazillen. Deutsch. Zeitschr. f. Tiermed. u. vergl. Path. Bd. 17. — NÖTZEL, Über den Nachweis der

Kapseln an Mikroorganismen. Fortschr. d. Med. Bd. 14. — ORSZÁG, Ein einfaches Verfahren zur Färbung der Sporen. Zentrbl. f. Bakt. Orig. Bd. 41. — PAPPENHEIM, Befund von Smegmabazillen. Berl. klin. Wochenschr. 1898. — Derselbe, Über Gonokokkenfärbung. Monatsh. f. prakt. Dermat. 1903. — RÄBGER, Zeitschr. f. Fleisch- u. Milchhyg. 1901 (Sporenfärbung). — RIBBERT, Zur Färbung der Pneumoniekokken. Deutsch. med. Wochenschr. 1885. — SAATHOFF, Die Methyl-Pyronin-Methode für elektive Färbung der Bakterien im Schnitt. Ibid. 1905. — SCHELLER, Beiträge zur Diagnose der Diphtherie. Zentrbl. f. Bakt. Orig. Bd. 40. — SCHULZE, Untersuchungen über die Strahlpilzformen der Tuberkelbazillen. Zeitschr. f. Hyg. u. Infektionskrankh. Bd. 31. — SCHÜTZ, Nachweis der Gonokokken. Münchn. med. Wochenschr. 1889. — SEEMANN, Die Brauchbarkeit des Antiformins zum Nachweis von Tuberkelbazillen. Berl. klin. Wochenschr. 1909. — SMITH, A method of staining sputum for bacteriological examination. Bost. and Surg Journ. 1902. — STICKER, Organabdrücke, ein Ersatz für Organ-schnitte. Zentrbl. f. Bak. Orig. Bd. 43. — STROSCHEN, Zur Untersuchung des tuberkulösen Sputums. Mitt. aus Brehmers Heilanstalt Wiesbaden. — UNNA, Zur Färbung der Leprabazillen. Monatsschrift für praktische Dermatologie. 1885 u. Bd. 12. — Derselbe, Das Rosanilin und Pararosanilin. Eine bakteriologische Farbenstudie. Dermatolog. Studien. Heft 4. — Derselbe, Entwicklung der Bakterienfärbung. Zentralbl. f. Bakt. u. Parasitenk. Bd. 3. — Derselbe, Die Färbung der Hautbakterien. Monatschr. f. prakt. Dermat. Bd. 13 u. 21. — Derselbe, Eine neue Methode zur tinktoriellen Isolierung von Bakterien. Berl. klin. Wochenschr. 1891. — Derselbe, Streptobazillus des weichen Schankers. Monatschr. f. prakt. Dermat. Bd. 14. — WASSERMANN, Handbuch d. pathog. Mikroorganismen. Jena 1902—1908. — WEICHELBAUM, Nachweis der Tuberkelbazillen. Wien. med. Wochenschr. 1884. — WEIGERT, Über Bakterien in der Pockenhaut. Zentrbl. f. d. med. Wiss. 1871 u. Berl. klin. Wochenschr. 1877. — WIRTHS, Über die MUCHEsche granuläre Form der Tuberkulosevirus. Münch. med. Wochenschr. 1908. — v. ZEBROWSKI, Zur Frage der Untersuchung der pleuritischen Exsudate auf Tuberkelbazillen. Deutsch. med. Wochenschr. 1905. — ZETNOW, Über Geißelfärbung. Zeitschr. f. Hyg. u. Infektionskrankh. Bd. 30. — Derselbe, Über den Bau der Bakterien. Ibid. Bd. 30. — ZIEHL, Bedeutung der Tuberkelbazillen. Deutsch. med. Wochenschr. 1883. Modifik. von NEELSEN s. PERLS Lehrbuch d. allgem. Path. 1894. — ZIELER, Färbung schwer färbbarer Bakterien in Schnitten. Zentrbl. f. allgem. Path. Bd. 14.

## SIEBZEHNTE KAPITEL.

### Die Spirochäten.

Die Spirochäten zeigen in ihrem färberischen Verhalten im Ausstrichpräparat viele Ähnlichkeiten mit den Bakterien. Im allgemeinen färben sie sich mehr oder minder gut mit den zur Bakterienfärbung benutzten Färbemethoden. Bevorzugt werden zu ihrer

Darstellung die Farbgemische, die Azur und eosinsaures Methylenblau enthalten, ausgezeichnete Dienste leistet hier die GIEMSA'sche Färbung. Zur Fixierung benutzt man entweder absol. Alkohol, den man 10 Min. und länger einwirken läßt, oder die von WEIDENREICH zur Blutfixierung angegebene Methode; auch Fixierung der feuchten Präparate in Formalindämpfen gibt gute Resultate. Für größere, rigidere Formen der Spirochäten empfiehlt PROVAZEK eine Fixierung der feuchten Ausstrichpräparate in Sublimatalkohol (konz. wässr. Sublimatlösung 2 Teile, 90 proz. Alkohol 1 Teil); man erhitzt das Gemisch, läßt das noch feuchte Präparat mit der Ausstrichseite auf die erwärmte Fixierflüssigkeit fallen und fixiert 10 Min.; nun wäscht man in Jodalkohol aus, färbt mit HEIDENHAIN'schem Eisenhämatoxylin oder Thionin und entwässert in steigendem Alkohol. Xylol. Balsam.

In Schnittpräparaten sind die Spirochäten im allgemeinen nur schwer mit den gebräuchlichen Bakterienfärbemethode darzustellen. Hier leistet das Versilberungsverfahren von LEVADITI (s. u.) sehr gute Dienste. Ob es alle Spirochätenarten im Schnitt zur Darstellung zu bringen vermag, ist fraglich, da in dieser Hinsicht abschließende Untersuchungen noch nicht vorliegen.

### **Spirochaete pallida (Schaudinn). (Trepanema palidum).**

Die Syphilisspirochäte läßt sich leicht im lebenden Zustande durch Untersuchung bei Dunkelfeldbeleuchtung nachweisen und an ihrem charakteristischen morphologischen Verhalten von anderen Spirochätenformen unterscheiden.

Zur Färbung der Spirochäte pallida im Ausstrichpräparat dienen möglichst dünne Ausstriche. Hat man Primäraffekte oder Sekundärausschläge zu untersuchen, so muß man die betr. Hautstelle erst gut reinigen, um die oberflächlich sitzenden Hautbakterien und insbesondere die hier parasitierenden saprophytischen Spirochäten- und Spirillenformen zu entfernen, da sie die Untersuchung erschweren können. Am zweckmäßigsten verwendet man zur Untersuchung Gewebssaft aus der Tiefe der erkrankten Stelle, indem man durch Abschaben mit einem Spatel oder Abkratzen mit einem kleinen scharfen Löffel die oberflächlichen Partien entfernt und nun das aus der frischen Wundfläche hervorsickernde Serum zur Anfertigung des Ausstrichpräparates verwendet. Verdächtige Drüsen punktiert man, wenn man sie nicht exzidieren kann. Die Punktionsmasse verarbeitet man zu einem bzw. mehreren Ausstrichpräparaten. Zum Nachweis der Spirochäten im Blut muß man mindestens 1 ccm Blut entnehmen, in der zehnfachen Menge 0,33 proz. Essigsäure auffangen, zentrifugieren und

das Zentrifugat austreichen. Man kann das Blut auch in Wasser auffangen, wodurch die roten Blutkörperchen ebenfalls zerstört werden.

Die Herstellung der Ausstrichpräparate hat möglichst rasch zu geschehen, da mitunter die Spirochäten schnell zugrunde gehen, die ausgestrichene Schicht muß möglichst dünn sein. Zur Fixierung der Ausstrichpräparate dient entweder abs. Alkohol, den man 10 Min. oder länger einwirken läßt, oder das WEIDENREICHSche Verfahren, bei dem die Form der Spirochäten ausgezeichnet erhalten bleibt, oder Formalindämpfe, denen die noch feuchten Präparate 15 Min. ausgesetzt werden.

Zur Färbung sind im Laufe der Zeit eine sehr große Anzahl von Methoden angegeben worden, doch leistet nach dem übereinstimmenden Urteil aller kompetenten Forscher keine einzige mehr oder Besseres als die ursprünglich von den Entdeckern SCHAUDINN und HOFFMANN angewendete GIEMSAsche Färbung, bei der insbesondere die charakteristischen morphologischen Verhältnisse der Pallida sehr scharf hervortreten, sie soll daher hier allein Erwähnung finden.

#### Vorschrift zur Färbung.

Bei der Färbung sind folgende Punkte genau zu beachten:

1. Die angegebene Verdünnung der Stammlösung ist streng einzuhalten, keinesfalls ist mehr Stammlösung zu verwenden.

2. Das Mischgefäß muß absolut rein sein. Geringste Spuren von Säuren stellen das Gelingen der Färbung in Frage, daher ist Ausspülen mit Alkohol und Nachspülen mit destilliertem Wasser dringend geboten.

3. Das Farbstoffgemisch ist in einem weiten graduierten Mischzylinder (mindestens 3 cm Durchmesser) herzustellen. Man schwenkt das Gefäß bereits um, während man den Farbstoff hineinträufelt, jedes unnötige Schütteln ist zu vermeiden.

4. Das Farbgemisch ist sofort nach seiner Fertigstellung unverzüglich auf das Präparat zu gießen.

Die Färbung verläuft folgendermaßen:

1. Härten des gut lufttrocknen, sehr dünnen Ausstrichs in Alkohol absol. (15—20 Minuten, oder nach Belieben länger). Abtupfen mit Fließpapier. Präparat zur Färbung zurechtlegen.

2. Verdünnen der Farblösung mit dest. Wasser in einem weiten graduierten Meßzylinder, 10 Tropfen der Farblösung (ev. auch weniger,



keinesfalls aber mehr) auf 10 ccm Wasser, wobei man die Lösung aus einer Tropfflasche hinzufließen läßt.

3. Übergießen der Präparate ohne jeden Verzug mit der soeben verdünnten Lösung. Färbedauer 10—15—30 Minuten, je nach Art und Alter der Präparate.

4. Kurzes, aber kräftiges Abspritzen mit Wasser, schnelles und behutsames Abtupfen mit Fließpapier, Trockenwerdenlassen (ja nicht Trocknen über der Flamme) und Einbetten in neutralem Kanadabalsam.

Anmerkungen: 1. Zum Hervorrufen besonders intensiver Färbungen ist es vorteilhaft, zu dem Wasser, bevor man es mit dem Farbstoff mischt, etwas Kaliumkarbonat (5—10 Tropfen einer 1promill. Lösung auf 10 ccm Wasser) hinzuzufügen.

2. Überfärbte Präparate lassen sich in destill. Wasser (1—5 Minuten) sehr gut differenzieren.

3. Sobald der Farbstoff aus der verdünnten Lösung ausgefallen ist, ist dessen Färbekraft erschöpft. Man kann verdünnte Lösungen daher nur zur einmaligen Färbung benutzen.

4. Frische Präparate beanspruchen in der Regel eine längere Härtung, dafür eine kürzere Färbung; bei alten Präparaten ist das Umgekehrte der Fall.

Neuerdings hat GIEMSA ein Verfahren angegeben, durch das die Färbedauer wesentlich abgekürzt wird.

Er gibt folgende Vorschrift:

1. Fixieren des lufttrocknen Präparates in absol. Alkohol 10 Min. oder länger. Abtupfen mit Fließpapier.

2. Färben. a) Einklemmen des Ausstriches in einen sauberen Objektträgerhalter nach ABEL<sup>1)</sup> (Schichtseite nach oben!). Noch bequemer läßt es sich arbeiten, wenn man den bestrichenen Objektträger quer über die Mitte mit einem Schreibdiamant anritzt und, ohne die Schicht mit den Fingern zu berühren, entzweibricht. Es genügt dann eine gewöhnliche Cornetpincette zum Halten.

b) Herstellung des frischen wässrigen Farbgemisches (10 Tropfen der Farbstammlösung aus einem Tropffläschchen auf 10 ccm destill. säurefreies(!) Wasser, unter gelindem Umschwenken bis zur gleichmäßigen Verteilung der beiden Flüssigkeiten (vorheriges Hinzufügen von 5—10 Tropfen einer 1promilligen Kaliumkarbonatlösung ist bei dieser Methode entbehrlich).

c) Sofortiges Übergießen des Ausstriches und Erwärmen (etwa 5 cm über der Flamme), bis schwache Dampfbildung auftritt;  $\frac{1}{4}$  Min. lang beiseite stellen. Farblösung abgießen. Ohne Verzug eine weitere Portion desselben Farbgemisches auf das noch feuchte Präparat gießen,

1) Bei Paul Altmann, Berlin NW, Luisenstr. 47, zu haben.

wiederum erwärmen,  $\frac{1}{4}$  Minute beiseite stellen und diese Prozedur im ganzen etwa 4 mal ausführen, nur mit dem Unterschiede, daß man die Farblösung das letzte Mal 1 Minute lang auf den Ausstrich einwirken läßt.

d) Ganz kurzes Abwaschen mit destilliertem Wasser oder — vorausgesetzt, daß das betr. Wasser sich dazu eignet (nicht sauer!) — im schwachen Strahl der Wasserleitung.

LÖFFLER hat folgende, sich an das GIEMSA'sche Verfahren eng anlehrende Methode angegeben, die nach seinen Angaben eine schnelle und intensive Färbung der Pallida ermöglicht.

Erforderlich sind folgende Lösungen:

- a) 0,5 proz. Lösung von Malachitgrün (Chlorzinkdoppelsalz).
- b) 0,5 proz. Lösung von Natrium arsenicosum.
- c) 0,5 proz. wässrige Lösung von reinem Glycerin.
- d) GIEMSA-Lösung.

Die möglichst dünn ausgestrichenen Präparate werden in Alkohol-Äther 10—15 Min. fixiert.

1. Man bringt auf die Präparate einen Tropfen der Arsenlösung (b) und einen Tropfen der Malachitgrünlösung (a) und erwärmt unter Dampfbildung. Färben 1 Min.

2. Abspülen im kräftigen Wasserstrahl.

3. Man bringt in ein Reagensglas 5 ccm Glycerinlösung (c) und läßt dazu aus einer Tropfflasche 5—10 Tropfen der GIEMSA-Lösung zufließen, erwärmt die Mischung bis zum Sieden und gießt sie heiß auf die Präparate, auf denen sie 5 Min. bleibt. Abgießen der Farblösung, Abspülen der Präparate. (Die Glycerin-GIEMSA-Lösung kann wiederholt benutzt werden.)

Die Spirochäten sind violettrot gefärbt.

Mitunter ist es vorteilhaft (besonders bei Organen von Neugeborenen mit angeborener Syphilis) die Ausstrichpräparate von Geweben herzustellen, die in Formalin fixiert sind. Bei GIEMSA-Färbung erhält man dabei häufig reichlichere Spirochäten als in nativen Ausstrichpräparaten, sie sind auch meist intensiver als in diesen gefärbt (SCHMORL, ZABEL).

Im Schnittpräparat dient zum Nachweis der Spirochäte pallida die Silberimprägnation, die zuerst von VOLPINO und BERTARELLI in Anwendung gebracht wurde. Jetzt bedient man sich vorwiegend des LEVADITischen Verfahrens zum Nachweis der Pallida im Gewebe.

#### Levaditische Methode.

1. Fixierung dünner Gewebsscheiben in 10 proz. Formalinlösung 24 Stunden oder länger.

2. Übertragen in 90 proz. Alkohol auf 24 Stunden.
3. Einlegen in dest. Wasser, bis die Stücke untersinken.
4. Silberimprägnation in einer 1,5—3 proz. wässrigen Lösung von Argent. nitric. bei 37° 3—6 Tage.
5. Kurzes Auswaschen in dest. Wasser.
6. Reduktion in folgendem Gemisch:
 

Pyrogallussäure	2—4 g
Formalin (40 proz.)	5 ccm
dest. Wasser	100 „

24—48 Stunden bei Zimmertemperatur.

7. Auswaschen in Wasser. Einbettung in Paraffin.

Prozedur 4—6 werden möglichst unter Lichtabschluß vorgenommen (Flasche aus dunklem Glas).

Man fertigt möglichst dünne Schnitte an. Die obersten Schichten der Präparate sind meist stark durch Silberniederschläge verunreinigt und infolge dessen nicht zu gebrauchen.

Diese Methode, die übrigens auch an Material, das in Formalin-MÜLLER oder Alkohol fixiert ist, sich anwenden läßt, gibt im allgemeinen gute und sichere Resultate, mitunter aber versagt sie, trotzdem die Vorschriften peinlich genau befolgt sind. Es ist infolgedessen ein einmaliger negativer Befund nicht beweisend für die sichere Abwesenheit der Spirochaete pallida, man muß, um sicher zu gehen, die Methode an anderen Stücken wiederholen. Die Spirochäten sind tief schwarz gefärbt, das Gewebe gelb bis gelbbraun. Es färben sich mitunter auch die kollagenen und elastischen Fasern, jedoch mehr oder minder dunkelbraun, so daß sie zu Verwechslungen nicht Veranlassung geben können. Nur im Zentralnervensystem färben sich mitunter feinste Nervenfasern tief schwarz; da sie auch fein gewunden sein können, so ist hier manchmal eine sichere Unterscheidung von Spirochäten und Nervenfasern unmöglich (SCHMORL, BENDA). Die Kerne treten in den Schnitten meist mit hinreichender Deutlichkeit hervor, will man sie durch Färbung stärker hervorheben, so kann man eine Nachfärbung mit GIEMSALösung (verdünnt) oder Toluidinblau (Differenzieren in Alkohol mit einigen Tropfen UNNAScher Glycerinäthermischung) oder mit verdünnter Karbolfuchsinlösung (Differenzieren in 0,5 proz. Essigsäure) oder Safraninlösung oder Neutralrotlösung vornehmen. Die Schnitte müssen im Dunkeln aufbewahrt werden, anderenfalls die Silberimprägnation zugrunde geht.

Will man die Spirochäten in Knochenpräparaten nachweisen, so entkalkt man die in Formalin fixierten und in Alkohol nachgehärteten Objekte zunächst in wässriger oder alkoholischer Salpetersäure und unterwirft sie nach gründlicher Auswässerung der LEVADITischen Me-

thode (man bringt die Stücke aus dest. Wasser in Silber!). Ich habe hierbei öfter Mißerfolge gehabt.

LEVADITI hat neuerdings seine Methode folgendermaßen modifiziert:

1. Fixierung in 10proz. Formalinlösung 24 Stunden.
2. Nachhärtung in 90proz. Alkohol 12—16 Stunden.
3. Übertragen in dest. Wasser, bis die Stücke untersinken.
4. Imprägnation in 90 ccm einer 1,5proz. Silbernitratlösung, der unmittelbar vor dem Gebrauch 10 ccm reinstes Pyridin zugesetzt werden. Die an Zwirnfäden aufgehängten Stücke bleiben in dieser Lösung in dunkler Flasche 2—3 Stunden bei Zimmertemperatur und werden dann 4—6 Stunden bei 50 Grad gehalten.

5. Rasches Abwaschen in reinem Pyridin.

6. Reduktion in folgender Lösung: Man mischt unmittelbar vor dem Gebrauch 90 ccm 4proz. Pyrogallussäurelösung mit 10 ccm reinstem Aceton und setzt zu 85 ccm dieses Gemisches 15 ccm Pyridin zu. Die Stücke bleiben in dieser Lösung etwa 12 Stunden in dunkler Flasche.

7. Übertragen in Alkohol und rasche Einbettung in Paraffin.

Diese Methode, bei der die Spirochäten zarter erscheinen, ist nach meinen Erfahrungen, die sich in dieser Hinsicht mit der anderer Autoren deckt, weniger sicher als die Originalmethode LEVADITI.

Zur Entfernung des Silbers aus den nach LEVADITI behandelten Schnitten bedient man sich (um die Schnitte in gewöhnlicher Weise zu färben) entweder eines Gemisches von

10proz. Ferricyankaliumlösung 10 Teile,

25proz. Fixiernatronlösung 90 „

in der die Schnitte verbleiben, bis der gelbe Farbenton verschwunden ist (event. weiteres Hinzufügen von Ferricyankaliumlösung bei eintretender Entfärbung der Lösung), oder der WEIGERTSchen Boraxferridcyanalkaliumlösung. Man kann ferner auch in der Weise verfahren, daß man die Schnitte zunächst in LUGOLSche Lösung auf 1—2 Stunden einlegt und dann nach kurzem Abspülen in Wasser mit 10proz. Fixiernatronlösung bis zur Entfärbung behandelt. Gründliches Auswaschen der Schnitte im Wasser ist bei sämtlichen Entsilberungsmethoden notwendig, die selbstverständlich die Spirochätenfärbung zerstören.

Um die Spirochäten im Schnitt nach GIEMSA zu färben, verfährt man nach SCHMORL folgendermaßen:

Man fixiert in Formalin (4proz. Lösung d. h. die käufliche Stammlösung mit 10 Teilen Wasser verdünnt). Nach genügender Fixierung fertigt man ohne Alkoholhärtung möglichst dünne Gefrierschnitte von dem am besten nicht ausgewässertem Material an. Man fängt sie in dest. Wasser oder Formalin auf und färbt sie nach GIEMSA. Bei der Herstellung der Farblösung sind besondere Vorsichtsmaßregeln geboten, bei deren Außerachtlassung allzuleicht Mißerfolge sich einstellen. Zunächst müssen die

Schalen, in denen die Färbung vorgenommen wird, peinlich sauber gereinigt werden; in sie bringt man nun die zur Verdünnung der GIEMSA-Lösung nötige Menge dest. Wasser, überträgt in letzteres die Schnitte mit gut gereinigter, am besten frisch ausgeglühter Glasnadel und tropft nun erst die zur Färbung nötige Menge des GIEMSAfarbstoffs zu und zwar genau je einen Tropfen auf je einen ccm Wasser. Durch vorsichtiges Umschwenken verteilt man den Farbstoff gleichmäßig und breitet die Schnitte möglichst gut mit Glasnadeln aus. Nach etwa einer Stunde überträgt man die Schnitte in eine frisch hergestellte Farbflotte und beläßt sie darin mindestens 5 Stunden. Längeres Färben ist von großem Vorteil, ich lasse die Schnitte gewöhnlich 12 bis 24 Stunden in der Farbe und glaube gefunden zu haben, daß die Färbekraft der verdünnten GIEMSA-Lösung keineswegs so rasch erlischt, wie vielfach und auch von dem Entdecker der Farblösung selbst angegeben wird. Nach genügender Färbung müssen die Schnitte einen tiefdunkelrotviolettblauen Farbenton zeigen. Sie werden nun in destilliertem Wasser 5—10 Minuten ausgewaschen, mit dem Objektträger oder Deckglas aufgefangen und mit faserfreiem, glatten Fließpapier abgetrocknet. Man läßt nun den Schnitt vollständig trocken werden, hellt ihn dann in Xylol auf und schließt ihn in Cedernholzöl oder neutralem Kanadabalsam ein.

Man kann auch in der Weise verfahren, daß man — was besonders bei sehr intensiver Färbung empfehlenswert ist — die Schnitte nach der Färbung in destilliertem Wasser abspült und kurze Zeit (1—2 Minuten) mit konzentrierter Kalialaunlösung behandelt. Man spült die Schnitte mit destilliertem Wasser ab, überträgt sie auf den Objektträger und schließt sie in Glyzeringelatine ein.

Die Spirochäten sind zart rotviolett gefärbt, heben sich aber nur wenig scharf von dem intensiv gefärbten Gewebe ab. Die Methode ist unsicher und bisher nur bei *Lues congenita* ausprobiert.

### Spirochaete Obermeier (Recurrentspirillen).

a) Ausstrichpräparate färben sich leicht mit den gewöhnlichen wässrigen Anilinfarblösungen, besonders bei etwas längerer Einwirkung unter Erwärmen. Um sie zwischen den roten Blutkörperchen besser hervortreten zu lassen, legt man die sorgfältig, am besten bei 75° im Thermostaten getrockneten Ausstrichpräparate auf 10 Sekunden in 5 proz. Essigsäure, bläst letztere mittelst eines Glasrohres rasch weg und hält die Präparate wenige Sekunden mit der beschickten Seite nach unten über eine starke Lösung von Ammoniak, spült hierauf in Wasser ab und färbt sie in gewöhnlicher Weise oder besser mit Anilinwassergentianaviolett, durch das sie fast momentan eine tiefblaue Färbung annehmen. Durch die Essigsäure werden die roten Blutkörperchen so beeinflusst, daß sie sich nicht mehr oder nur noch schwach färben.

Ferner ist zur Färbung der Ausstrichpräparate mit gutem Erfolg die GIEMSA'sche Methode und das LÖFFLER'Sche Verfahren

nach den oben bei der *Spirochaete pallida* gegebenen Vorschriften zu verwenden.

b) In Schnittpräparaten lassen sie sich ausgezeichnet mit der LEVADITISCHEN Silbermethode (s. o.) darstellen.

Mit Anilinfarben sind sie nur schwer im Schnitt zu färben. Am besten gelingt die Färbung bei Alkoholhärtung und Paraffineinbettung in einem Gemisch von

konzentriert. wässriger Methylenblaulösung	10,0 ccm
1proz. alkoholischer Tropäolinlösung	5,0 „
Wasser	10,0 „
Ätzkalilösung 1 : 1000	2—5 Tropfen.

24 Stunden.

2. Abspülen in Wasser.
3. Entwässern in einem Gemisch von Äther und Alkohol absol. ää.
4. Aufhellen in Bergamottöl. Xylol. Balsam.

#### Spirochäten der Afrikanischen Recurrens (Zeckenfieber),

verhalten sich färberisch im Ausstrich und wohl auch im Schnittpräparate wie die OBERMEIERSCHEN Spirochäten.

Die Spirochäten der *Framboesia tropica*, *Spirochaete pallidula* oder *pertenuis*, werden im Ausstrichpräparat nach GIEMSA gefärbt, der Silbermethode sind sie zugänglich.

Die übrigen pathogenen Spirochäten (*Spirochaete anserina*, *gallinarum*, *Theileri* bei Rindern) lassen sich mit den gewöhnlichen Anilinfarblösungen färben, sie sind sämtlich mit der GIEMSA'SCHEN Färbung gut darstellbar, im Schnittpräparat mittelst der LEVADITISCHEN Methode.

Die Spirochäten bei der Angina PLAUT-VINCENT färben sich sehr leicht mit verdünnter Karbolfuchsin- oder anderen wässrigen Anilinfarblösungen. Im Schnitt lassen sie sich am besten mit der LEVADITISCHEN Methode darstellen.

Die bei geschwürigen Hautprozessen vorkommende *Spirochaete refringens* färbt sich leicht nach GIEMSA, im Schnitt nach LEVADITI.

Die Spirochäten, die sich bei ulzerösen und gangräneszierenden Prozessen sehr häufig finden und offenbar verschiedenen Arten angehören (Angina Ludovici, Noma, Balanitis, ulzerierenden Carcinomen, Lungengangrän) färben sich leicht nach GIEMSA, in Schnitten sind sie meist mit der Silberimpragnation nachzuweisen.

Literatur: BENDA, Zur Levaditifärbung der *Spirochaete pallida*. Berl. klin. Wochenschr. 1907. — BERTARELLI u. VOLTINO, Untersuchungen über die *Spirochaete pallida* SCHAUDINN bei Syphilis. Zentralbl. f. Bakt. Orig. Bd. 40.

-- GIEMSA, Beitrag zur Färbung der Spirochaete pallida (SCHAUDINN) in Ausstrichpräparaten. Deutsche med. Wochenschr. 1907. — GÜNTHER, Färbung der Recurrensspirillen. Fortschr. d. Med. Bd. 3. — LEVADITI, Sur la coloration du Spirochaete pallida (SCHAUDINN) dans les coups. Compt. Rend. de la Soc. de biol. Tom. 59. — LEVADITI et MAUQUELIAN, Nouvelle méthode rapide pour la coloration des Spirochaete sur coupes. Ibid. 1906. — NIKIFOROFF, Färbung der Spirochaete des Rückfallfiebers. Wratsch 1887. — PROWAZEK, Technik der Spirochaeteuntersuchungen. (Zusammenfassendes Referat.) Zeitschr. f. wissenschaftl. Mikrosk. Bd. 23. — SCHAUDINN u. HOFMANN, Vorläufiger Bericht über das Vorkommen von Spirochäten in syphilitischen Krankheitsprodukten und Papillomen. Arbeit. d. Kaiserl. Gesundheitsamtes 1905, Bd. 22. — SCHMORI, Die Färbung der Spirochaete pallida im Schnittpräparat nach GIEMSA. Deutsch. med. Wochenschr. 1907. — ZABEL, Medizin. Klinik 1907.

## ACHTZEHNTE KAPITEL.

### Tierische Parasiten.

Die Untersuchung auf kleinere Darmparasiten bezw. auf Eier oder Eingeweidewürmer nimmt man in der Weise vor, daß man kleine Mengen Darminhalts in dünner Schicht auf Objektträger austreibt und in feuchtem Zustande untersucht.

Handelt es sich um die Untersuchung von Flüssigkeiten auf tierische Parasiten (Echinokokkus-Haken, Distomeneier), so läßt man zunächst im Spitzglas sedimentieren oder zentrifugiert; vom Sediment bringt man kleine Quantitäten unter das Mikroskop.

Sehr gute Dienste leistet zum Nachweis von Parasiteneiern im Koth folgende von TELEMANN angegebene Methode: Man entnimmt von 3—5 Stellen erbsengroße Kotpartikel, schüttelt sie mit einem Gemisch von Äther und Salzsäure  $\bar{a}\bar{a}$  gründlich durch, gießt die Aufschwemmung durch ein feines Haarsieb und zentrifugiert. Im Sediment lassen sich die Eier leicht nachweisen.

Die Köpfe von Bandwürmern untersucht man mit schwacher Vergrößerung in Kochsalzlösung, Wasser oder Glycerin; Bandwurmglieder behandelt man, um die charakteristische Uterusform zu Gesicht zu bekommen, entweder mit Essigsäure oder zerquetscht sie zwischen zwei Objektträgern. Scolices von *Cysticercus cellulosae* öffnet man mit einer feinen Schere oder zerquetscht sie zwischen zwei Objektträgern, Hakenkranz und Saugnäpfe sind bei schwacher Vergrößerung leicht zu sehen.

Die lamellöse Struktur der Wand der Echinokokkusblasen erkennt man leicht an Schnitten, die man mit dem Rasiermesser oder

der Schere herstellt. Echinokokkusscolices gewinnt man zur Untersuchung, wenn man von der innern Wand einer Echinokokkusblase geringe Mengen abschabt. Untersuchung in Wasser oder Glyzerin mit mittelstarken Vergrößerungen. Von abgestorbenen Echinokokken, bei denen der Inhalt eingedickt oder verkalkt ist, stellt man eventuell nach vorheriger Entkalkung mit Salzsäure Zerzupfungspräparate her, in denen man häufig noch die charakteristischen Haken nachweisen kann.

Zum mikrochemischen Nachweis von dem bei Darmparasiten vorkommenden Chitin dient die Jod-Chlorzinkreaktion. Man bringt das zu untersuchende Objekt in Wasser unter das Deckglas und saugt etwas Jodjodkalium unter das letztere, dann bringt man einen Tropfen 33 $\frac{1}{3}$  proz. wässriger Chlorzinklösung an den Rand des Deckglases, saugt auch diese durch Fließpapier unter dem Deckglas hindurch und entfernt das Chlorzink durch Wasser, das man ebenfalls mit Fließpapier ansaugt. Das Chitin färbt sich dann in den inneren Schichten violett, in den äußeren braun.

Muskeltrichinen weist man an Zerzupfungspräparaten oder an nicht zu dünnen, mit flachen Scherenschnitten entnommenen Scheibchen nach, die man zwischen zwei Objektträgern zerquetscht und ohne jeden Zusatz mit schwachen Systemen untersucht. Das zu untersuchende Material entnimmt man aus dem der Sehne benachbarten Teil der Muskeln, und zwar am zweckmäßigsten aus den Zwerchfellschenkeln, der Zunge, den Interkostal- und Kiefermuskeln. Liegen verkalkte Trichinen vor, so ist Entkalkung durch verdünnte Salzsäure am Platze. Um die feineren, durch die Trichinen hervorgerufenen Veränderungen zu erkennen, zieht man die gewöhnlichen Hilfsmittel der mikroskopischen Technik (Härtung bes. in Sublimat und Sublimatgemischen zum Nachweis der Eosinophilie, Einbettung usw.) zu Rate. Zum Nachweis der Trichinen im Blut dient das S. 325, Abs. 2 angegebene Verfahren.

#### Parasitische Protozoen

untersucht man am besten im frischen Zustande in dem Medium, in dem sie im menschlichen oder tierischen Körper vorkommen, eventuell unter Verdünnung mit physiologischer (isotonischer) Kochsalzlösung oder entsprechendem Blutserum. Bei Protozoen, die im Gewebe schmarotzen (MIESCHERSche Schläuche, Coccidien), ist vorsichtiges Zerzupfen angebracht. Will man die Lebensäußerungen der bei warmblütigen Tieren parasitierenden Protozoen studieren, so ist meist Anwendung des heizbaren Objektisches notwendig. Gute Dienste leistet auch hier die vitale Färbung, indem man der zu untersuchenden Flüssigkeit einen kleinen Tropfen einer sehr verdünnten (1 : 2000) Neutralrotlösung zusetzt, oder indem man auf dem Objektträger, auf dem



man die Untersuchung vorzunehmen beabsichtigt, ein Tröpfchen alkoholischer Methylenblaulösung oder wässriger Brillantkresylblau- oder Neutralrotlösung verdunsten läßt, und nun an den Rand des Methylenblau Niederschlags einen Tropfen des zu untersuchenden Materials bringt. Um stärkeren Druck von seiten des Deckglases zu vermeiden, stützt man das letztere durch Wachsfüßchen oder durch kleine Deckglassplitter.

Der Nachweis von im Blut schmarotzenden Parasiten wird, wenn letztere nur in geringer Zahl vorhanden sind, wesentlich durch ein von STRÄUBLI angegebene Verfahren erleichtert, bei dem die roten Blutkörperchen durch Essigsäure stark aufgehellt und dadurch unsichtbar gemacht werden. Zur Erzielung guter Resultate ist peinlich sauberes Arbeiten und Vermeidung jeder Fibringerinnung unbedingt nötig. Man macht in eine sehr sorgfältig gereinigte Hautstelle einen kleinen Einstich und aspiriert den frisch hervorquellenden Blutstropfen mit einer Aufsaugpipette, die man mit 3%iger Essigsäure ausgespült hat. Diesen Blutstropfen mischt man sofort mit der 10–15fachen Menge von 3%iger Essigsäure. Man bedient sich dabei am besten der im THOMASCHEN Blutkörperchenzählapparat enthaltenen Mischpipette für die Zählung weißer Blutkörperchen oder einer andern geeigneten Mischpipette. Man bläst das Gemisch dann in ein kleines, gut gereinigtes Zentrifugierröhrchen zentrifugiert und untersucht das Sediment. Man kann von letzteren auch Ausstrichtrockenpräparate herstellen und sie färben (GIEMSA, MAY-GRÜN WALD etc.)

Die Methode ist auch für den Nachweis von Bakterien im Blut gut brauchbar.

Zur Fixierung von Geweben, in denen nach der frischen Untersuchung Protozoen vorhanden sind, oder in denen man solche vermutet, ist besonders Sublimat, warme Osmiumsäure (FLEMMINGSches Gemisch) und CARNOYSches Gemisch (Seite 23) zu empfehlen; dabei ist zu beachten, daß man bei der Übertragung der Präparate aus einer Flüssigkeit in die andere große Konzentrationsschwankungen möglichst vermeiden muß, bezw. die Konzentration (beim Alkohol) ganz allmählich steigert. Aber selbst unter Einhaltung dieser Vorsichtsmaßregel sind häufig mehr oder minder starke Schrumpfungen nicht zu vermeiden, durch welche die Protozoen, besonders ihre Jugendformen bis zur Unkenntlichkeit entstellt werden können. Zur Färbung ist die HEIDENHAINsche Eisenhämatoxylinmethode, Safranin, Thionin, Gentanviolett, das BIONDI-HEIDENHAINsche Gemisch und Hämatoxylin-Eosin zu empfehlen. Inwieweit die ROMANOWSKYSche Methode die Protozoen in Gewebsschnitten differenziert, darüber liegen genaue Untersuchungen noch nicht vor.

Für die bei Spezialstudien über Protozoen anzuwendende Technik sei angelegentlichst auf das Buch von DOFLEIN über Protozoen (Fischer, Jena 1901) sowie auf das Handbuch der pathogenen Mikroorganismen von KOLLE und WASSERMANN und auf das Taschenbuch der mikroskopischen Technik der Protistenuntersuchung von S. v. PROWAZEK, Leipzig 1907, hingewiesen.

Anm. 1. R. PFEIFFER empfiehlt zur Herstellung von Deckglasdauerpräparaten von Coccidien folgende Methode:

1. Ausstreichen des Inhalts der Leberknoten oder kleiner Teile der Darm-schleimhaut auf Deckgläschen mittelst eines Spatels.

2. Übertragen des noch feuchten Präparates in 1proz. Überosmiumsäure  $\frac{1}{2}$  Stunde.

3. Abspülen in Wasser, wobei, um die nur lose am Deckglas haftenden Partikelchen nicht abzuwaschen, große Vorsicht geboten ist.

4. Härtung in Alkohol absol.  $\frac{1}{2}$  Stunde.

5. Färben mit Hämatoxylin und Eosin.

Während dieser verschiedenen Manipulationen darf das Deckglaspräparat niemals lufttrocken werden.

Anm. 2. Auf die zahlreichen Methoden, die zur Darstellung der in Geschwülsten gefundenen, als Protozoen gedeuteten Gebilde angegeben worden sind, kann hier, da ihre parasitäre Natur mehr als zweifelhaft ist, nicht eingegangen werden.

#### Malariaplasmodien.

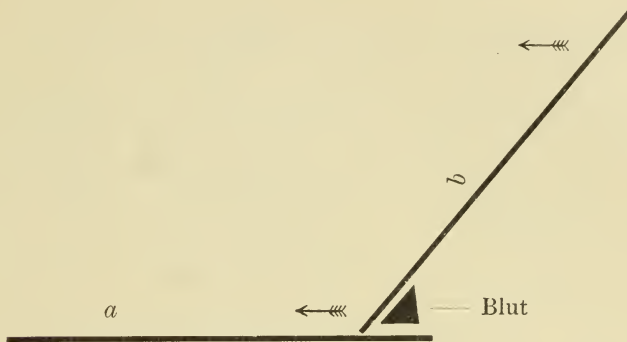
Die Untersuchung der lebenden Parasiten geschieht in der Weise, daß man ein Tröpfchen Blut zwischen Objektträger und Deckglas ausbreitet und den Rand des letzteren rasch mit Paraffin umzieht. Die Untersuchung erfolgt mit Immersionssystemen, event. unter Zuhilfenahme des heizbaren Objektisches, wenn man die Lebensäußerungen der Parasiten längere Zeit verfolgen will. Setzt man dem Bluttröpfchen eine geringe Menge Ascitesflüssigkeit oder Blutserum zu, die durch Zusatz von Methylenblau ganz schwach blau gefärbt sind, so nehmen die lebenden Parasiten den Farbstoff auf und treten deutlicher hervor.

Zur Herstellung von gefärbten Dauerpräparaten verfährt man folgendermaßen:

Man bringt ein kleines Tröpfchen Blut an den Rand des Deckgläschens und streicht es durch einen der Breite des letzteren entsprechend zurecht geschnittenen Streifen nicht zu dicken Kartonpapiers (Visitkarte) in dünner Schicht möglichst gleichmäßig über die ganze Fläche des Deckglases aus und läßt trocknen.

Schonender ist das von JANCZO und ROSENBERGER angegebene Verfahren, bei dem jeder Druck auf das zu untersuchende Blut vermieden wird. Es wird durch die beifolgende Skizze am besten illustriert (nach SCHÜFFNER).

Objektträger *b* berührt mit seiner unteren Kante eben den auf *a* befindlichen Blutropfen, der bei der Berührung ohne Hilfe von selbst längs der Kante ausfließt. Durch Vorwärtsgleiten von *b* auf *a* wird das Blut nachgeschleppt und in eine gleichmäßige Schicht ausgezogen.



Hierauf fixiert man sofort in absolutem Alkohol oder in einem Gemisch von Äther-Alkohol zu gleichen Teilen 10—15 Min.

#### Färbung.

##### a) Nach MANSON-R. KOCH.

Bei diagnostischen Untersuchungen erhält man die sicherste und schnellste Färbung mit dem verdünnten MANSON'SCHEN Gemisch:

Methylenblau med. pur. Höchst 2 g wird in einem kochenden Gemisch von

{	Borax	5 g
{	Aq. dest.	100 ccm

gelöst.

Die Lösung hält sich nur etwa 6 Wochen.

Man verdünnt diese Methylenblaulösung so weit mit Wasser, bis sie in einer Schicht von 1 cm Dicke eben anfängt durchscheinend zu werden. In diese Lösung wird das aus Alkohol genommene und sorgfältig getrocknete Präparat mehrere Male eingetaucht und mit gewöhnlichem Wasser gespült, bis es einen grünlichblauen Farbenton angenommen hat. Es wird zwischen Fließpapier getrocknet und in Zedernholzöl untersucht. Leukocytenkerne dunkelblau, Parasiten kräftig blau, von den hell-grünlichblau gefärbten roten Blutkörperchen sich scharf abhebend (R. KOCH).

##### b) Methylenblau-Eosin.

Zur Färbung kann folgende Methode empfohlen werden:

konzentr. wässrige Lösung von Methylenblau	60,0 ccm
1/2 proz. Lösung von Eosin in 75 proz. Alkohol	20,0 „
Aq. dest.	20,0 „
20 proz. Kalilauge	12 Tropfen

5—10 Min.

Die Farblösung ist vor dem Gebrauch zu filtrieren.

Abspülen in Wasser. Trocknen. Balsam.

Die blaßblau gefärbten Plasmodien heben sich von den rot gefärbten roten Blutkörperchen, in deren Protoplasma sie zum Teil (je nach dem Entwicklungsstadium und der Form der Malaria) eingeschlossen sind, scharf ab. Leukocytenkerne tiefblau, eosinophile Granulationen rot gefärbt.

Gute Resultate erzielt man auch durch das Seite 305 angegebene LÖFFLERSche Färbeverfahren (Boraxmethylenblau-Polychrom. Methylenblau usw.). Die Plasmodien treten in den blassen roten Blutkörperchen scharf blau gefärbt hervor.

Da das Hämoglobin der roten Blutkörperchen mitunter die kleineren Plasmodienformen verdeckt, ist es in manchen Fällen wünschenswert, es zu entfernen. Nach SCHÜFFNER verfährt man zu diesem Zwecke folgendermaßen:

1. Ausziehen des Bluttropfens auf einem Objektträger (s. o.).
2. Lufthärtung an einem etwas vor Licht geschützten Orte ca. 6 bis 30 Stunden lang.
3. Vorsichtiges Einlegen, Schicht nach unten, in eine flache Schale mit 1 proz. Formalinlösung und 5 Proz. Glycerin. Die eine Kante des Objektträgers auf den Rand der Schale auflegen! 5 bis 10 Min. lang.
4. Ebensoledes Einlegen in Brunnenwasser 1/4—1 Min.
5. Färben mit Hämatoxylin je nach dessen Färbekraft 1—10 Min.
6. Auswässern.
7. Trocknen. Kanadabalsam.
8. Besichtigung zuerst mit schwächeren Systemen.

Rote Blutkörperchen farblos, die in ihnen enthaltenen Parasiten heben sich durch ihre blaue Farbe scharf ab.

Bei diesem Färbeverfahren tritt auch die eigentümliche für Tertianafieber diagnostisch wichtige Tüpfelung, welche die von den Plasmodien des Tertianafiebers befallenen roten Blutscheiben zeigen (SCHÜFFNER, MAURER, RUGE usw.) deutlich hervor.

Sehr geeignet zum Nachweis der Malariaplasmodien und besonders zum Studium ihrer Struktur ist

### die Romanowskysche Färbung.

Sie färbt den Kern der Parasiten rot, das Protoplasma blau.

Die ursprüngliche ROMANOWSKYSche Vorschrift gibt ganz unsichere Resultate. Im Laufe der Zeit ist über diese Färbemethode eine ganze Literatur entstanden. Grundlegende Untersuchungen über sie haben ZIEMANN und NOCHT angestellt, sie haben die Methode, die für die moderne Protozoenforschung wie für viele andere Gebiete der Mikrobiologie so große Bedeutung erlangt hat, erst brauchbar gemacht. Auf ihren Untersuchungen haben dann andere Autoren weiter gebaut. Aus der großen Zahl der Vorschriften, die für die ROMANOWSKYSche Methode gegeben worden sind, führe ich hier nur die GIEMSA'sche an, da sie allein sichere Resultate gewährleistet:

#### Vorschrift nach GIEMSA.

Die dazu nötige Farblösung bezieht man am besten von Grübler, der sie unter dem Namen GIEMSA'sche Lösung für die ROMANOWSKY-Färbung in den Handel bringt.

Sie besteht aus einem Gemisch von:

Azur II-Eosin	3,0 g und
Azur II	0,8 „
chem. rein. Glycerin (Merck)	250,0 „
Methylalkohol (Kahlbaum)	250,0 „

Das Azur II-Eosin und Azur II werden im Exsiccator über Schwefelsäure gut getrocknet, aufs feinste gepulvert, durch ein feinmaschiges seidenes Sieb gerieben, in Glycerin bei 60° unter Schütteln gelöst und Methylalkohol unter Schütteln zugefügt, den man vorher auf 60° angewärmt hat. Man läßt die Lösung 24 Stunden bei Zimmertemperatur stehen und filtriert.

1. Härten des gut lufttrocknen, sehr dünnen Ausstrichs in Alkohol absol. (15—20 Minuten, oder nach Belieben länger). Abtupfen mit Fließpapier. Präparat zur Färbung zurechtlegen.

2. Verdünnen der Farblösung mit dest. Wasser in einem weiten graduierten Meßzylinder, 10 Tropfen der Farblösung (ev. auch weniger, keinesfalls aber mehr) auf 10 ccm Wasser, wobei man die Lösung aus einer Tropfflasche hinzuffießen läßt.

3. Übergießen der Präparate ohne jeden Verzug mit der soeben verdünnten Lösung. Färbedauer 10—15—30 Minuten, je nach Art und Alter der Präparate.

4. Kurzes, aber kräftiges Abspritzen mit Wasser, schnelles und behutsames Abtupfen mit Fließpapier, Trockenwerdenlassen und Einbetten in neutralem Kanadabalsam.

Anmerkungen: 1. Zum Hervorrufen besonders intensiver Färbungen,

ist es vorteilhaft, zu dem Wasser, bevor man es mit Farbstoff mischt, etwas Kaliumkarbonat (5—10 Tropfen einer 1 promill. Lösung auf 10 ccm Wasser) hinzuzufügen.

2. Überfärbte Präparate lassen sich in destill. Wasser (1—5 Minuten) sehr gut differenzieren.

3. Sobald der Farbstoff aus der verdünnten Lösung ausgefallen ist, ist dessen Färbekraft erschöpft. Man kann verdünnte Lösungen daher nur zur einmaligen Färbung benutzen.

4. Frische Präparate beanspruchen in der Regel eine längere Härtung, dafür eine kürzere Färbung; bei alten Präparaten ist das Umgekehrte der Fall.

Vergleiche die Seite 316 und 317 angegebenen bei der GIEMSA-Färbung zu beobachtenden Vorsichtsmaßregeln.

Auch die Seite 318 angegebene LÖFFLERSche Methode gibt gute Resultate.

Nach der ROMANOWSKYSchen Methode lassen sich nur frisch hergestellte Deckglaspräparate gut färben. Bei älteren Präparaten versagt die Methode häufig, nur wenn letztere absolut trocken (im Exsiccator über Schwefelsäure oder Chlorcalcium) aufbewahrt wurden, gelingt es, sie zu färben, besonders mit der GIEMSA-schen Methode.

Um die Plasmodien in Schnittpräparaten nachzuweisen, ist Fixierung in saurer Sublimatlösung oder Formalin dringend zu empfehlen. Zur Färbung dient Hämatoxylin und Eosin, konzentrierte wässrige Methylenblaulösung oder LÖFFLERSches Methylenblau, die man 5—10 Minuten einwirken läßt. Abwaschen in absol. Alkohol. Xylol. Balsam. Durch vorsichtiges Nachfärben in 1 proz. Eosinlösung 1—2 Minuten, Auswaschen in Wasser, Entwässern in Alkohol usw. kann man leicht Doppelfärbungen erzielen.

STERNBERG empfiehlt folgende Methode:

1. Fixierung in Alkohol (weniger gut Formalin oder Sublimat).
2. Einbetten in Paraffin. Sehr dünne Schnitte.
3. Färben in verdünnter GIEMSA-Lösung (10 Tropfen Stammlösung auf 10 ccm ausgekochtes dest. Wasser) 20—24 Stunden.
4. Abspülen in Wasser.
5. Kurzes Differenzieren in 0,5 proz. Essigsäure, bis der Schnitt rötlich aussieht.
6. Auswaschen in dest. Wasser. Abtrocknen.
7. Kurzes Differenzieren in absolutem Alkohol, bis der Schnitt blaßblau aussieht.
8. Abtrocknen. Xylol. Balsam.

Kerne dunkelrot, rote Blutkörperchen rosa, Malariaplasmodien blaßblau, ihr Chromatin leuchtend rot.

### Trypanosomen.

Die Trypanosomen sind in Anbetracht ihrer meist nicht unbeträchtlichen Größe leicht im lebenden Zustand zu beobachten. Ein Tropfen trypanosomenhaltigen Blutes wird auf den Objektträger gebracht und vorsichtig mit einem Deckglas bedeckt und direkt beobachtet. Bei sehr starker Infektion tut man gut, das Blut mit isotonischer Kochsalzlösung zu verdünnen. Sind nur wenig Trypanosomen vorhanden (z. B. in der Cerebrospinalflüssigkeit), so muß man zentrifugieren.

Um sie in gefärbtem Präparat zu untersuchen, fertigt man in gewöhnlicher Weise Ausstrichpräparate an, wobei besondere Vorsicht geboten ist, damit man die zarten Gebilde nicht deformiert. Zur Fixierung benutzt man entweder absol. Alkohol, in den man die lufttrocknen Ausstriche auf 15—30 Min. einlegt, oder man läßt auf die noch feuchten Ausstriche 5—10 Sekunden Osmiumsäuredämpfe einwirken und nun erst trocknen. Durch kurzes Abspülen in Wasser entfernt man die im Präparat zurückgebliebenen Reste der Osmiumsäure. Bei der Osmiumfixierung wird die undulierende Membran gut fixiert. Zur Färbung benutzt man das GIEMSA'sche Verfahren, wie es oben geschildert wurde. Die Färbedauer beträgt 15—20 Min. Um die Färbung haltbar zu machen, legt man nach LAVERAN die mit Wasser abgespülten gefärbten Präparate auf 1 Min. in 5 proz. wässrige Tanninlösung und spielt dann gründlich in Wasser ab. Die Chromatinfärbung wird hierdurch dunkler. Die Präparate werden in neutralem Kanadabalsam oder eingedicktem Zedernöl aufbewahrt. Ferner gibt die LÖFFLER'sche Malachitgrün-GIEMSA-Methode sehr gute Resultate (s. S. 318).

Auch nach der LEISHMAN'schen Methode erhält man gute Resultate. Man bezieht den dazu nötigen LEISHMAN'schen Farbstoff von Grüber. Zur Färbung löst man davon 0,15 g in 100 ccm Methylalkohol, von dieser Lösung gibt man 2 Tropfen auf das mit Alkohol fixierte Präparat, nach 1 Minute fügt man tropfenweise solange destilliertes Wasser zu, bis sich ein Niederschlag zu bilden beginnt. Nach 5 Minuten spült man mit destilliertem Wasser ab, das zu gleicher Zeit differenzierend wirkt. Man kontrolliert die Differenzierung unter dem Mikroskop, ist sie genügend, so spült man rasch in Wasser ab, trocknet und schließt in Balsam ein.

Diese Methode ist besonders geeignet zum Nachweis der parasitären Protozoen bei Kala Azár.

Um in Schnittpräparaten die Trypanosomen nachzuweisen, empfiehlt sich Fixierung in Sublimat, MÜLLER-Formalin oder Alkohol. Dünne

Paraffinschnitte. Meist treten schon bei den gewöhnlichen Färbungen mit Hämatoxylin und Eosin sowie besonders bei Färbungen mit HEIDENHAIN'schem oder HANSEN'schem oder WEIGERT'schem Eisenhämatoxylin und Nachfärbung nach VAN GIESON die Parasiten deutlich hervor. Sehr gut werden die Parasiten durch die von STERNBERG angegebene Methode (s. S. 330) dargestellt. Zu beachten ist, daß in Objekten, die nicht sofort nach dem Tode fixiert wurden, nicht selten Zerfallserscheinungen an den Trypanosomen auftreten, die ihre Erkennung erschweren können.

#### Pirop lasmen.

Zur Fixierung und Färbung dieser Parasiten dienen dieselben Methoden, wie sie zum Nachweis der Malariaplasmodien und der Trypanosomen angegeben wurden.

#### Negrische Körperchen.

Ob diese Gebilde Parasiten darstellen oder nicht, ist z. Z. noch nicht sicher festgestellt, sie beanspruchen aber große diagnostische Bedeutung für die Tollwut. Im frischen, ungefärbten Zustand sind sie nur schwer zu erkennen, ebenso im Ausstrichpräparat. Am meisten ist zu ihrem Nachweis die Anfertigung von Schnittpräparaten zu empfehlen. Zur Fixierung der Gehirnstücke, die bei diagnostischen Untersuchungen am besten dem mittleren Abschnitt des Ammonshorns, wo die Gebilde am reichlichsten vorhanden sind, entnommen werden, eignen sich nach NEGRI alle in der histologischen Praxis üblichen Flüssigkeiten, am meisten wird Sublimat bzw. ZENKER'sche Flüssigkeit empfohlen. Einbettung in Paraffin. An sehr feinen Schnitten kann man bei aufmerksamer Beobachtung die Körperchen schon durch einfache Hämatoxylin-Eosinfärbung nachweisen, wobei die Eosinfärbung vorsichtig vorgenommen werden muß.

Als das beste Verfahren zum Nachweis der Körperchen empfiehlt LENTZ folgende Färbung: Fixierung in Alkohol oder Aceton. Einbettung in Paraffin.

Als Farblösungen dienen:

I. Eosin extra B Höchst	0,5
60 proz. Äthylalkohol	100,0

II. LÖFFLER'sches Methylenblau:

Gesättigte alkohol. Lösung von Methylenblau B Patent Höchst	30,0
0,01 proz. Kalilauge	100,0



Als Differenzierungsmittel dienen:

I. Alkalischer Alkohol:

Alkohol absolut.	30,0	.70 0
1proz. Lösung von Natr. caustici in Alkohol absolut.		5 Tropfen.

II. Saurer Alkohol:

Alkohol absolut.	30,0
50 proz. Essigsäure	1 Tropfen.

Zur Färbung werden Ausstriche<sup>1)</sup> wie Schnitte aus dem absoluten Alkohol unmittelbar in die alkoholische Eosinlösung übertragen. Der Gang der Färbung ist folgender:

1. Färben in der Eosinlösung 1 Minute lang.
2. Abspülen in Wasser.
3. Färben in der Methylenblaulösung 1 Minute lang.
4. Abspülen in Wasser.
5. Abtrocknen durch vorsichtiges Aufdrücken auf Fließpapier.
6. Differenzieren in alkalischem Alkohol, bis das Präparat nur noch schwache Eosinfärbung erkennen läßt.
7. Differenzieren in saurem Alkohol, bis bei Schnitten die Ganglienzüge noch eben als schwach blau gefärbte Linien zu sehen sind bzw. bei Ausstrichen an den dünneren Stellen alles Blau (makroskopisch) verschwunden ist.

8. Kurzes Abspülen in Alkohol absolutus.

9a. Für Schnitte: Xylol, Kanadabalsam. Deckglas. Ölimmersion.

b. Für Ausstriche: Trocknen, ohne Deckglas mit Ölimmersion untersuchen.

Die Farb- und Differenzierungslösungen sind längere Zeit verwendbar, wichtig ist, daß der alkalische Alkohol wasserfrei bleibt, da sonst die Färbung mißlingen kann.

Die NEGRISCHEN Körperchen erscheinen karmoisinrot gefärbt und sind, auch wenn sie freiliegen, deutlich von den zinnoberrrot gefärbten Blutkörperchen zu unterscheiden und lassen in ihrem Inneren ein oder mehrere blau gefärbte Innenkörperchen erkennen.

Bezüglich der übrigen zum Nachweis der NEGRISCHEN Körperchen und zum Studium ihrer feineren Struktur empfohlenen Methoden sei auf die im Handbuch der pathog. Mikroorganismen von KOLLE-WASSERMANN angegebene Literatur (Ergänzungsband, Heft 2, S. 650) verwiesen.

1) Man fertigt sie in der Weise an, daß man kleine mohnkorn- bis hirsekorngroße Stückchen aus dem Ammonshorn zwischen zwei Objektträgern zerquetscht und die beiden Objektträger von einander abzieht.

### Vaccinekörperchen.

(GUARNIERISCHE Körperchen.)

Zur Darstellung dieser in ihrer Natur noch nicht sicher aufgeklärten Gebilde, die in der neueren Literatur vielfach erwähnt werden, bedient man sich der HEIDENHAINschen Hämatoxylinfärbung, durch die sie intensiv schwarz gefärbt werden, oder der BIONDI-HEIDENHAINschen Färbung, bei der sie eine blaue Färbung annehmen, während die Leukocytenkerne ebenso wie die Mitosen grün, die Kerne der Bindegewebs- und Epithelzellen blau (mit roten Nukleolen) und das Protoplasma der Zellen rot erscheinen (weiteres siehe HÜCKEL, Die Vaccinekörperchen, II. Supplementheft zu ZIEGLERS Beiträgen 1898).

### Dysenterieamöben.

Die Amöben finden sich am reichlichsten in den blutig gefärbten Schleimflocken. Ihr Nachweis gelingt nur in ganz frisch entleerten Dejektionen, die lebenswarm, womöglich auf dem geheizten Objektisch untersucht werden müssen, wo die Amöben durch ihre eigentümlichen Bewegungen in die Augen fallen.

Um sie im Ausstrichpräparat nachzuweisen, fixiert man den feuchten Ausstrich nach WEIDENREICH in Osmiumsäuredämpfen (s. S. 183) und färbt mit Safranin.

Nach JÄGER verfährt man folgendermaßen:

1. Die noch feuchten, mit einer blutigen Schleimflocke hergestellten Abstrichpräparate werden in folgendem Gemisch fixiert:

1 proz. Sublimat	100,0 ccm
Alkohol. absol.	50,0 „
Eisessig	5 Tropfen

10 Minuten.

2. Übertragen in 70 proz. Alkohol, dem einige Tropfen Jodjodkalilösung (bis zur blaßgelben Farbe) zugesetzt sind.

3. Abspülen in Wasser.

4. Färben in Hämatoxylin (GRENACHER) 10 Minuten.

5. Abspülen in Wasser, bis ein blauer Farbenton hervortritt.

6. 1 promill. Eosinlösung (wässrig) 1—2 Minuten.

7. Alkohol. — Xylol. — Balsam.

Die Kerne der Amöben sind rot, die übrigen Zellen blau.

Für Schnittpräparate fixiert man in dem JÄGERSchen Sublimatgemisch oder ZENKERSchem Gemisch mehrere Stunden, wäscht in fließendem Wasser aus, behandelt mit Jodalkohol, bettet in Paraffin ein und färbt mit Hämatoxylin und Eosin, Eisenhämatoxylin oder Safranin.

Literatur: BOHNE, Beitrag zur diagnostischen Verwertung der NEGRISchen Körperchen. Zeitschr. f. Hyg. u. Infektionskrankh. Bd. 52. — GIEMSA, Zentrbl. f. Bakt. u. Parasitenkde. Bd. 32. u. 37. — GRASSI u. FELETTI, Beitrag zur

Kenntnis der Malariaparasiten. Ref. in der Zeitschr. f. wissensch. Mikrosk. Bd. 9. — JÄGER, Fixierung und Färbung der Amöben bei Dysenterie. Zentrbl. f. Bakt. u. Parasitenk. Bd. 31. — JOHNE, Der Trichinenschauer. — LAURENT, Über eine neue Färbungsmethode mit neutraler Eosin-Methylenblaumischung. Zentrbl. f. path. Anat. Bd. 11. — LENTZ, Ein Beitrag zur Färbung der NEGRISCHEN Körperchen. Zentrbl. f. Bakt. Orig. Bd. 44. — MANNABERG, Die Malariaparasiten. Wien 1893. (Literatur.) — MAURER, Die Malaria perniciosa. Zentrbl. f. Bakt. u. Parasitenk. Bd. 32. — MAY, R., Eine neue Methode der ROMANOWSKY-Färbung. Münch. med. Wochenschr. 1906. — MICHAELIS, Über das Methylenblau und seine Zersetzungsprodukte. Zentrbl. f. Bakt. u. Parasitenk. Bd. 29. — MIGULA, Methode zur Konservierung niederer Mikroorganismen. Zeitschr. f. wissensch. Mikrosk. Bd. 7. — NOCHT, Zur Färbung der Malariaplasmodien. Zentrbl. f. Bakt. u. Parasitenk. Bd. 24 u. 25. — L. PFEIFFER, Protozoen als Krankheitserreger. Jena. — R. PFEIFFER, Die Coccidienkrankheit der Kaninchen. Berlin 1892. — PLEHN, Ätiologische und klinische Malariastudien. Berlin 1890. — SCHÜFFNER, Beitrag zur Kenntnis der Malaria. Deutsch. Arch. f. klin. Med. Bd. 69. — STRÄUBLI, Beitrag zum Nachweis von Parasiten im Blut. Münch. med. Wochenschr. 1908. — STERNBERG, Eine Schnittfärbung nach der ROMANOWSKYSCHEN Methode. Zentrbl. f. allgem. Path. Bd. 16. — SUDAKIEWITSCH, Über Metachromasien in den Sporozoen. Wratsch 1892. Ref. Zeitschr. f. wissensch. Mikroskop. Bd. 9. — TELEMANN, Eine Methode zur Erleichterung der Auffindung von Parasiteneiern in den Faeces. Deutsch. med. Wochenschr. 1908. — ZIEMANN, Zur Färbung der Malariaplasmodien. Zentrbl. f. Bakt. u. Parasitenk. Bd. 24.

---

## Autoren-Register.

---

- Abbé 1. 2. 3. 4. 5. 6. 7.  
Abel 276. 317.  
Albrecht, E. 13. 29.  
Albrecht, H. 4. 294.  
Alfieri 158.  
Altmann 32. 62. 120. 121. 174. 191. 196.  
254. 258. 267.  
Ambron 6.  
Apáthy 109.  
Arndt 210.  
Arnold 14. 16. 122. 178. 180. 196. 213.  
Askanazy 196.  
Assmann 187. 193. 196. 197.  
Aujeszki 281.  
Axhausen 205.
- B**abes 98.  
Barberio 263.  
Barfurth 163.  
Barthel 140. 242. 244. 255.  
v. Baumgarten 291.  
Beale 43. 105.  
Benda 89. 95. 98. 118. 119. 147. 172. 240.  
243. 246. 258. 261. 307. 319.  
Beneke 127. 138. 206. 257. 266. 267. 268.  
Berner 173.  
Bertarelli 318.  
Best 128. 163. 204.  
Bibergeil 180.  
Bielschowsky 142. 143. 157. 197. 212.  
231. 237. 256. 258. 261.  
Biondi 24. 103. 119. 125. 184. 196. 254.  
307. 325. 334.  
Birch-Hirschfeld 160. 302. 308.  
Bizzozero 311.  
Boeck 311. 312.
- Böhm 138. 257.  
Böhmer 90. 94. 164. 218. 246.  
Bonnet 262.  
Bordet 291.  
Bostroem 308.  
Brauer 237.  
Bunge 280. 301.  
Busch 218.  
Busse 312.  
Buzzi 265.
- C**arnoy 23. 196. 259. 325.  
Chilesotti 229.  
Claudius 288.  
Cohnheim 48. 108. 109.  
Collasak 31.  
Cooper 169. 252.  
Cornet 10. 276. 277.  
Courmont 259.  
Curschmann 161.  
Czaplewski 277. 300.
- D**addi 143  
Deetjen 179. 181.  
Delafield 89 91. 104. 164.  
Dietrich 212.  
Dimmer 80.  
Doflein 326.  
Drasch 246  
Dreuw 268.  
Druse 309.  
Ducrey 286. 304.  
Dürck 137. 212. 213. 221.
- v. **E**bner 39. 103. 203. 205. 206.  
Ebstein 259.

Edens 161.  
 Edinger 4.  
 Ehrlich 27. 91. 163. 182. 183. 184. 185.  
 188. 189. 190. 191. 193. 195. 196. 197.  
 234. 271. 294. 299. 300. 302.  
 Ellermann 298.  
 Eppinger 255.  
 Erlandsen 298.  
 van Ermengem 281.  
 Ernst 104. 165. 168. 268.

**F**ahr 27.  
 Falkenberg 153.  
 Fasoli 210.  
 Fick 291.  
 Field 81.  
 Fischer, A. 20. 84.  
 Fischer, B. 47. 131. 133. 134. 146. 177.  
 Fischler 93. 147. 149. 152. 171.  
 Flemming 31. 32. 34. 41. 42. 98. 116.  
 117. 118. 119. 125. 131. 146. 147. 169.  
 170. 174. 175. 183. 196. 200. 211. 212.  
 218. 247. 252. 253. 254. 256. 257. 258.  
 262. 325.  
 Florence 263.  
 Fol 32.  
 Fraenkel, B. 278. 300.  
 Fraenkel, E. 128. 137. 164. 227. 286.  
 291. 294. 304. 305.  
 Fresemann 76.  
 Freud 234.  
 Frey 43. 45. 46.  
 Friedländer 101. 278. 294. 295. 306.  
 Friedrich 304.

**G**abbet 300.  
 Gayl 37.  
 Gerote 48.  
 Ghon 294.  
 Giemsa 181. 188. 191. 192. 193. 257. 261.  
 272. 276. 287. 296. 310. 312. 315. 316.  
 317. 318. 319. 320. 321. 322. 325. 329.  
 330. 331.  
 van Gieson 93. 104. 105. 134. 138. 165.  
 168. 169. 173. 174. 175. 176. 203. 211.  
 212. 216. 217. 229. 245. 253. 261. 262.  
 265. 268. 307. 332.  
 Gmelin 157.  
 Goetsch 210.

Golgi 210. 234. 236. 257.  
 Gram 70. 118. 119. 125. 127. 134. 135.  
 165. 212. 268. 276. 277. 278. 284. 285.  
 287. 288. 289. 290. 291. 292. 293. 294.  
 295. 296. 297. 300. 302. 303. 304. 305.  
 306. 307. 308. 309. 310. 312.  
 Greef 247.  
 Grenacher 87. 88. 101. 334.  
 Guarnieri 334.  
 Günther 276.

**H**all 156.  
 Hamburger 240.  
 Hanau 205.  
 Handwerck 31. 147.  
 Hansen 95. 105. 138. 332.  
 Hart 133.  
 Haug 37. 39.  
 Hayem 180.  
 Heidenhain 24. 32. 85. 94. 103. 119. 165.  
 171. 174. 196. 212. 254. 258. 262. 268.  
 307. 315. 325. 332. 334.  
 Helbing 76.  
 Held 238.  
 Helly 25. 140. 174. 183. 191. 195. 196.  
 197.  
 Hempel 298.  
 Henke 65. 66.  
 Hermann 32. 98. 119. 141. 174. 196. 262.  
 Herxheimer 80. 138. 144. 145.  
 Hirschberg 179.  
 Hoffmann 69.  
 Hoffmann, E. 316.  
 Honegger 99.  
 Hoppe 243.  
 Hoyer 129.  
 Hueppe 278.

**J**adassohn 124.  
 Jäger 334.  
 Jancso 180. 182. 276. 326.  
 Jelinek 41. 75.  
 Jenner 186.  
 Johne 283. 292. 293. 294. 306. 309.  
 Jordan 77.  
 Jores 27.  
 Israel 54.  
 Juliusburger 239.

- Kaiserling** 27. 28. 59. 163. 261.  
**Kaplan** 228.  
**Kleinenberg** 32.  
**Klett** 284.  
**Klotz** 171.  
**Kobert** 263.  
**Koch** 27. 270. 271. 291. 299. 300. 302. 327.  
**Kockel** 128.  
**Kokubo** 254.  
**Kolle** 326. 333.  
**v. Kölliker** 205.  
**v. Kóssa** 151.  
**Kossel** 295. 296.  
**Kromayer** 266. 267.  
**Kruse** 306.  
**Kühne** 271. 302.  
**Kultschitzky** 81. 226.  
**v. Kupffer** 257.
- Landsteiner** 171.  
**Langhans** 81. 159. 162. 163.  
**Laveran** 331.  
**Leishman** 331.  
**Lenhartz** 180.  
**Lenhossék** 234. 237. 250.  
**Lentz** 332.  
**Levaditi** 157. 289. 307. 315. 318. 319. 320. 322.  
**Levinsohn** 146.  
**Löffler** 18. 97. 124. 136. 177. 185. 190. 197. 212. 260. 264. 271. 275. 277. 280. 281. 285. 288. 289. 292. 293. 294. 295. 296. 297. 303. 304. 305. 306. 308. 309. 310. 312. 318. 321. 328. 330. 331. 332.  
**Löwenstein** 140. 257.  
**Lubarsch** 38. 65. 165.  
**Lüpke** 50. 292.  
**Lugol** 18. 149. 159. 163. 190. 260. 301. 320.
- Mallory** 139. 140. 165. 175. 197. 230. 244. 257. 258.  
**Manchot** 138.  
**Manson** 327.  
**Marchi** 51. 147. 169. 212. 215. 216. 217. 218. 229. 246. 247. 252. 254. 257.  
**Maresch** 142. 143. 197. 212. 256. 258. 261.
- Martin** 81.  
**Maurer** 328.  
**Mayer, P.** 24. 68. 80. 88. 89. 93. 101. 105. 129. 158. 163. 265.  
**May-Grünwald** 186. 187. 188. 191. 192. 193. 196. 287. 325.  
**Melnikow-Raswedenkow** 27.  
**Merkel** 131.  
**Metschnikoff** 278.  
**Metzner** 130.  
**Meyer** 239.  
**Meyer, S.** 71.  
**Michaelis** 71. 84. 143.  
**Minot** 130.  
**Miescher** 324.  
**Möller** 279.  
**Morpurgo** 210.  
**Much** 300.  
**Müller** 16. 25. 27. 29. 30. 35. 40. 41. 42. 51. 59. 87. 88. 89. 96. 103. 104. 105. 121. 122. 125. 126. 131. 136. 141. 144. 147. 151. 153. 162. 168. 169. 170. 171. 173. 174. 184. 191. 192. 193. 196. 199. 200. 201. 202. 203. 206. 207. 208. 209. 210. 211. 212. 213. 214. 215. 216. 217. 218. 220. 224. 225. 226. 228. 229. 230. 234. 235. 239. 245. 247. 248. 252. 253. 254. 260. 261. 262. 264. 283. 286. 310. 319. 331.  
**Müller, Fr.** 127.  
**v. Müllern** 186.
- Nägeli** 181. 185. 186. 191.  
**Nakanishi** 270.  
**Negri** 332. 333.  
**Neisser** 278. 290. 304.  
**Neumann** 101. 175. 199.  
**Nicolle** 209. 288. 291. 293. 305.  
**Nikiforoff** 183. 196.  
**Nissl** 214. 215. 236. 237. 238. 239. 246. 250.  
**Nocht** 329.  
**Noeske** 302.  
**Noniewicz** 296.
- Obermeier** 320. 322.  
**Obersteiner** 226.  
**Olt** 60.  
**Oppel** 138.

Oppler 265.  
 Orgler 261.  
 Orth 27. 30. 71. 87. 140. 183. 220.

**P**acini 180. 194.  
 Pal 93. 224. 225. 226. 246. 250.  
 Panse 248. 249.  
 Pappenheim 84. 123. 184. 188. 189. 191.  
 196. 238. 270. 272. 276. 287. 302. 304.  
 Partsch 42.  
 Perls 154.  
 Peter 82.  
 Petri 187.  
 Pfeiffer, L. 7.  
 Pfeiffer, R. 285. 326.  
 Pianese 104.  
 Pick 27.  
 Pittfield 294.  
 Plato 270.  
 Plaut-Vincent 322.  
 Plenge 213.  
 Plien 237.  
 Pommer 201. 202. 203.  
 Pranter 64. 134. 136. 286.  
 v. Prowazek 315. 326.

**Q**uinecke 155.

**R**abl 32.  
 Rübiger 292.  
 Raissin 194.  
 Ramón y Cajal 233. 234. 235.  
 Ranvier 15. 50. 102. 109. 228. 265.  
 v. Recklinghausen 109. 165. 202. 204.  
 205. 206.  
 Reinbach 183.  
 Ribbert 139. 175. 276. 294.  
 Richardson 43.  
 Rieder 146.  
 v. Rindfleisch 184. 299.  
 Roehl 150. 151.  
 Röthig 135.  
 Romanowsky 181. 283. 293. 325. 329.  
 330.  
 Rosenberger 180. 274. 326.  
 Rosenthal 144.  
 Rosin 180. 239.  
 Rossolimo 218.  
 Rubinstein 183.

Ruge 328.  
 Russel 122. 165. 166. 173. 261. 291.

**S**achs-Mücke 9.  
 Sahli 311.  
 Salge 204.  
 Sata 147.  
 Saxer 126.  
 Schaffer 34. 35. 36. 37. 39. 40. 217. 248.  
 Schaudinn 315. 316.  
 Schlagenhauer 51.  
 Schmaus 31. 147. 229.  
 Schmelzer 156.  
 Schmidt, M. B. 245.  
 Schmorl 153. 206. 318. 319. 320.  
 Schneider 157.  
 Schneider, R. 154.  
 Schreiber 157.  
 Schridde 106. 121. 191. 192. 193. 196.  
 197. 257. 267. 287.  
 Schüffner 326. 328.  
 Schultze, W. 122. 191.  
 Schwalbe 228.  
 Seligmann 247.  
 Senator 260.  
 Sharpey 127. 205. 206.  
 Siegert 162.  
 Smith 71.  
 Smith, L. 145.  
 Spalteholz 17.  
 Stein 140.  
 Steinach 12.  
 Sternberg 330. 332.  
 Stieda 154.  
 Stilling 161.  
 Stöltzner 204. 260.  
 Strasser 71.  
 Strähuber 231.  
 Sträubli 274. 325.  
 Stroebe 230.  
 Strzyzowski 195.

**T**aenzer 136. 138.  
 Takayama 263.  
 Tandler 44.  
 Teichmann 48. 194.  
 Telemann 323.  
 Thiersch 44.  
 Thoma 34. 38. 325.

- Tirmann 156.  
 Toldt 46.  
 Trantenroth 301.  
 Türk 181. 190.  
 Turnbull 156.
- U**hlenhuth 194.  
 Ungar 264.  
 Unna 11. 123. 127. 136. 137. 138. 141.  
 147. 158. 190. 254. 257. 265. 266. 267.  
 268. 284. 286. 295. 305. 306. 311. 319.
- V**assale 226.  
 Verocay 26.  
 de Vescovi 9.  
 Volpino 318.  
 Wassermann 326. 333.  
 Weck 291.  
 Weichselbaum 300. 305.  
 Weidenreich 183. 196. 315. 316. 334.  
 Weigert 26. 30. 70. 78. 80. 92. 93. 102.  
 105. 112. 115. 117. 119. 125. 126. 127.  
 128. 129. 131. 133. 134. 135. 137. 138.  
 148. 151. 152. 160. 165. 168. 172. 173.  
 203. 206. 212. 213. 215. 217. 218. 219.  
 220. 221. 223. 224. 225. 226. 227. 229.
231. 239. 243. 244. 245. 246. 252. 255.  
 256. 257. 258. 266. 268. 270. 276. 287.  
 292. 302. 306. 307. 308. 310. 320. 332.
- Welch 112.  
 Westenhöffer 28. 259.  
 Westphal 190.  
 Wiesel 260. 261.  
 Winiwarter-Sainmont 119.  
 Wirths 300.  
 Wittmaack 248. 249.  
 Wolff 60.  
 Wolters 226. 231.  
 Wooley 140. 197. 258.
- Z**abel 318.  
 Zeller 65. 66.  
 Zenker 25. 29. 127. 139. 140. 169. 173.  
 174. 183. 191. 192. 193. 196. 212. 247.  
 252. 262. 264. 332. 334.  
 Zeroni 165.  
 Zettnow 12. 284.  
 Ziegler 40.  
 Ziehl 27. 271.  
 Ziehl-Nelsen 299. 300. 302.  
 Zieler 192. 196. 197. 286. 287.  
 Ziemann 329.  
 Zoth 6.



## Sach-Register.

- Abbéscher Beleuchtungsapparat 1.  
— Zeichenapparat 3.  
Abbildung, mikrophotographische 4.  
Abnutzungspigmente, Färbung 157.  
Absoluter Alkohol, wasserfrei erhalten 22.  
Abstrichpräparate von Geweben 15.  
Aceton, Fixierung 23. 64.  
Aceton-Fettponceaugemisch zur Fettfärbung 145.  
Aceton-Methylenblau-Gemisch nach Held 238.  
Aceton-Paraffineinbettung 64. 65.  
Achromatische Spindel, Darstellung 119.  
Achsenzylinder 227—236.  
— Darstellung mit van Giesonfärbung 229.  
— — — Karminfärbungen 228. 229.  
— — — — Ammoniakkarmin 228.  
— — — — nach Schwalbe in Celloidinschnitten 228.  
— — — — Urankarmin nach Schmaus-Chilesotti 229.  
— — — Nigrosin 230.  
— — nach Mallory 230.  
— — — Sträuber 231.  
— — — Stroebe 230.  
— — — Wolters 231.  
— Imprägnation nach Bielschowsky 231.  
— — — Cohnheim 108.  
— — — Freud 234.  
— — — Golgi 234—236.  
— — — — Modifikation von Ramón y Cajal 233.  
Acidophiles Gemisch nach Ehrlich 189.  
Äther, Entfettung 42.  
Äther, Verwendung bei Celloidineinbettung 73 ff.  
Äther-Alkohol, Fixierung von Blutaustrichpräparaten 183.  
— Verwendung zur Celloidineinbettung 73.  
Ätherische Öle, Aufhellung gefärbter Schnittpräparate 111—113.  
Äthyläther zum Gefrierverfahren 57.  
Ätzkali-Alkohol, Differenzierung 234.  
Agar-Agargemisch zur Beobachtung der Blutplättchen im überlebenden Zustand 181.  
— — — — amöboiden Bewegung der Leukocyten 179.  
Aktinomyces 307. 308.  
— Färbung im Schnittpräparat nach Birch-Hirschfeld 308.  
— — — — — Bostroem 308.  
— — — — — Schmorl 307.  
— Nachweis im frischen Präparat 307.  
Alaun zum Differenzieren von Hämatoxylinfärbungen 90.  
— — Entsäuren entkalkter Präparate 35.  
Alauncochenille zur Stückfärbung 106.  
Alaunkarmin nach Grenacher 87.  
— alkoholisches zur Stückfärbung 105.  
Alaunkarmin-Formalin zur gleichzeitigen Fixierung und Färbung ganzer Stücke 106.  
Alaun-Natriumbicarbonicumlösung zum Nachweis der Gitterfiguren 205.  
Alaun-Salpetersäuregemisch nach Gayl zur Entkalkung 37.

- Alaunwasser-Gentianaviolett-färbung nach Unna 127. 266.
- Alaunwasser-Gentianaviolett-Tanninlösung zur Kapsel-färbung nach Pittfield 294.
- Albuminöse Degeneration, Differenzierung von fettiger Degeneration 18. 171.
- Alferis Verfahren eisenfreie Pigmente zu bleichen 158.
- Alizarin-Sodalösung zur Kalkreaktion 150.
- Alkohol, Aufbewahrung bakterienhaltiger Präparate 283.
- Fixierung 21—23.
- Konzentration zur Fixierung 21.
- Maceration 15.
- Verdünnungsformel 22.
- wasserfrei erhalten 23.
- Alkohol-Eisessig-Chloroformgemisch nach Carnoy 23.
- Alkohol-Formalinfixierung 22.
- der Deckglastrockenpräparate 184.
- Alkohohlärtung 21—23.
- Alkohol-Pikrinsäure zum Differenzieren 98.
- Alkohol-Salpetersäure zur Entkalkung 38.
- Alkohol-Salpetersäure-Kochsalzlösung zur Entkalkung 39.
- Alkohol-Salzsäure-Kochsalzlösung zur Entkalkung 39.
- Alkohol-Toluolgemisch zur Differenzierung 131.
- Altmanns Darstellung der Zellgranula 120.
- Fixierungsgemisch 32.
- Paraffin-Stearin-Wachsgemisch zur Einbettung 62.
- vitale bez. supravitale Granulafärbung 14. 122.
- Ameisensäure zur Entkalkung 40.
- — Reduktion von Goldimprägnationen 109.
- Chromameisensäure-Fixierung nach Rabl 32.
- Chromogen-Ameisensäure-Natriumsulfid-lösung, Reduktionsflüssigkeit für die Weigertsche Neurogliafärbung 240.
- Ameisensäure-Alkohol zur Differenzierung 228.
- Ameisensäure-Amylalkohol 109.
- Ameisensäure-Formalinalgemisch, Entkalkung 40.
- Ammoniak-Argentum nitricum-Lösung nach Bielschowsky 232.
- Ammoniak-Alkoholgemisch zur Differenzierung 106.
- zum Zerzupfen von Schimmelpilzen 310.
- Ammoniakkarmin 99.
- Färbung der Achsenzylinder 228.
- — des Knochens zum Nachweis des Kalkgehalts 201. 202.
- nach Honegger 99.
- Ammoniakkarmin-Hämatoxylinfärbung für Knochen 200.
- Ammoniakkarminleim nach Frey zur Injektion 45.
- Ammonium bichromat-Fixierung 28.
- Ammonium bichromat-Chromalaun-gemisch nach Weigert 224.
- Ammoniummolybdat zum Nachweis des phosphorsauren Kalks 152.
- Amyloid 159—163. 173.
- Doppelfärbung nach Birch-Hirschfeld 160.
- Reaktion im frischen Präparat 18.
- — an unentparaffinierten Schnitten zur Herstellung von Dauerpräparaten 160. 161.
- — kombiniert mit Fettfärbung 146.
- — mit Jod 159.
- — — Jodgrün 161.
- — — Jodschwefelsäure 159.
- — — Methyl- und Gentianaviolett 160.
- — — Methylgrün 161.
- — — polychromem Methylenblau 161.
- Amylumkörner, Nachweis 162.
- Analysator für Polarisation 5.
- Angina Plaut-Vincentii, Färbung der Spirochäten 322.
- Anilinblau-Safraninfärbung nach Stroebe für Achsenzylinder 230.

- Anilublau - Goldorange - Säurefuchsin-  
methode nach Mallory zur Neuroglia-  
färbung 245.  
— — — — — Anwendung zur Färbung  
der kollagenen Fasern 139.  
— — — — — Modifikation nach Löwen-  
stein zur Kollagenfärbung 140.  
— — — — — Wooley zur Kol-  
lagenfärbung 140.  
Anilinblau-Kochsalzlösung zur Selbst-  
injektion 48.  
Anilinfarbstoffe, allgemeines 84.  
— Differenzierungsflüssigkeiten 273.  
— Erhöhung der Färbekraft 271.  
— für frische Präparate 18. 19.  
— zu Bakterienfärbungen 271—273.  
— — — Herstellung der Farblösungen  
271.  
— — Kernfärbungen 96—98.  
Anilinöl, Aufhellung gefärbter Schnitt-  
präparate 113.  
— Einbettung bindegewebsreicher Prä-  
parate 65.  
— Entfärbung des Celloidins 126.  
— Entwässerung einzubettender Prä-  
parate 61.  
— wasserhell zu erhalten 236.  
Anilin-Safranin nach Babes 98.  
Anilinwasser, Herstellung 125.  
Anilinwasser - Gentianaviolettlösung  
nach Gram 271.  
— — Weigert für Fibrin 125.  
Anilinwasser-Methylviolettlösung nach  
Weigert zur Fibrinfärbung 125. 266.  
Anilinwasser - Säurefuchsin für Zell-  
granula 121.  
Anilinoxylol, Aufhellung gefärbter  
Schnittpräparate 113.  
— Differenzierung 126.  
— — der Gewebsfasern nach Beneke 127.  
Antiformin, Anwendung zum Nachweis  
der Tuberkelbazillen 298.  
Aorta, mikroskopische Untersuchung 213.  
— Darstellung der Zellgrenzen der En-  
dothelzellen 110.  
Apáthys Goldimprägnation 109.  
Apochromatobjektive 5.  
Arbeitsraum, pathologisch - histologi-  
scher, Einrichtung 1.  
Argentum nitricum-Imprägnation s. u.  
Silberimprägnation.  
Arndts Doppelsäge zur Herstellung  
feiner Knochenschnitte 211.  
Arnolds Jodjodkaliumlösung zur Isola-  
tion 16.  
— Verfahren, frische Blutpräparate  
längere Zeit beobachten zu können 178.  
— — Zellen im überlebenden Zustand  
zu beobachten 14.  
— — Zellgranula am überlebenden Ob-  
jekt zu studieren 122.  
Arterien 213.  
— Darstellung der Zellgrenzen der En-  
dothelzellen 110.  
— Injektion 43—48.  
Askanazys Färbung der Osteoblasten  
und Ostoklasten 196.  
Aspergillus, Färbung 310.  
Assmanns Färbung der Leukocyten-  
granula 187.  
— — — — im Schnittpräparat 193.  
Atheromatöse Prozesse, Reaktion auf  
fettsauren Kalk 148. 152.  
Atrophie, Pigmente der braunen, Nach-  
weis 157.  
— Untersuchung der Gewebe auf solche  
170.  
Aufbewahrung bakterienhaltiger Or-  
gane 283.  
— von Celloidinblöcken 75. 76.  
— — Paraffinblöcken 73.  
Aufhellung 110—113.  
— frischer Schnittpräparate 17. 18.  
— gefärbter Schnittpräparate in ätheri-  
schen Ölen und Kohlenwasserstoffen  
111—113.  
— von bakterienhaltigen Schnitten 286.  
Aufkleben der Celloidinschnitte 78—81.  
126.  
— frischer Gewebstücke auf Holzblöcke  
zur Herstellung von Schnittpräparaten  
51.  
— der Gefrierschnitte 59. 60.  
— — Paraffinschnitte durch Kapillar-  
attraktion 67.  
— — — mit der Dextrinzucker-Pho-  
toxylinmethode 72.

- Aufkleben der Paraffinschnitte nach der japanischen Methode 68.  
 — unentparaffinierter gefärbter Schnitte 70.  
 Auge, mikroskopische Untersuchung 247.  
 — Chorioidea, Bleichen der Pigmente 158.  
 — Conjunctivitis, akute, Färbung der Erreger 291.  
 — Cornea, Imprägnierung 109.  
 Aujezkys Sporenfärbung 279.  
 Aurantia-Eosin-Indulin-Glyzeringemisch nach Ehrlich 189.  
 Auronatrium chloratum 108. 109., s. a. Goldimprägnation.  
 Auspinseln und Ausschütteln von Schnittpräparaten 54.  
 Ausschabungen (Auskratzen), Herstellung mikroskopischer Präparate 176—178. 262.  
 Ausstrichpräparate, Anfertigung für Bakterienuntersuchungen 273.  
 — — — Blutuntersuchungen 182.  
 — — — Malaria plasmodienuntersuchungen 326. 327.  
 — — — Spirochätenuntersuchungen 315.  
 — — — von frischen Organen 15.  
 — — — Knochenmark 195.  
 Auswurf, Sedimentierung 298.  
 — Untersuchung auf Geschwulstteile 177.  
 — — — Tuberkelbazillen 297.  
 Auswaschapparate für Gewebsstücke und -schnitte 11.  
 Axhausens Darstellung der Gitterfiguren 205.
- Babes' Anilin-Safraninfärbung für Kernstrukturen 98.**  
 Bacillus emphysematosus, Färbung 290.  
 — pyocyaneus, Färbung 295.  
 Bakterien 269—309.  
 — Aufbewahrung bakterienhaltiger Objekte 283.  
 — Ausstrichpräparate, Anfertigung 273.  
 — — Färbung 275.  
 — — — mit Anilinwassergentianaviolett 271.  
 — — — — Gentianaviolett 275.  
 — — — — Giemsalösung 272.
- Bakterien, Ausstrichpräparate, Färbung mit Löfflers Methylblau 271.  
 — — — — Karbolfuchsin 272.  
 — — — — verdünntem Karbolfuchsin 285.  
 — — — — Karbolmethylblau 272.  
 — — — — Karbolthionin 272.  
 — — — — Karbolwassergentianaviolett 272.  
 — — — — Methylgrün-Pyronin nach Pappenheim 272.  
 — — — — polychromem Methylblau 272.  
 — — — — nach Gram 276.  
 — — — — — Modifikation von Czaplowski 277.  
 — — — — — Löffler 277.  
 — Färbung, allgemeines 270. 271.  
 — — Differenzierungsflüssigkeiten 273.  
 — — — — — Erhöhung der Färbekraft 271.  
 — — — — — zur Isolation der Bakterien 275.  
 — — — — — im frischen Präparat 19.  
 — — — — — Schnittpräparate, Färbung 283—289.  
 — — — — — kombiniert mit Elastinfärbung 134.  
 — — — — — mit Gentianaviolett 285.  
 — — — — — Karbolfuchsin, verdünntem 285.  
 — — — — — Löfflers Methylblau 285.  
 — — — — — nach E. Fränkel mit polychromem Methylblau 286.  
 — — — — — Gram 276. 287.  
 — — — — — Weigertsche Modifikation 287.  
 — — — — — Nicolle 288.  
 — — — — — Pappenheim mit Methylgrün-Pyronin 124.  
 — — — — — Schridde mit Giemsalösung 192.  
 — — — — — Zieler mit May-Grünwaldschem Gemisch 192.  
 — — — — — polychromem Methylblau-Orcein 286.  
 — — — — — in unentparaffinierten Schnitten 70.  
 — — — — — Untersuchung im ungefärbten Zustand 270.  
 — — — — — Geißelfäden 280—282.  
 — — — — — Kapsel 282.

- Bakterien, Sporen 278—280.  
 — Trockenmethode 284.  
 — Untersuchung bei Dunkelfeldbeleuchtung 6.  
 — — im Blut 325.  
 — — in Flüssigkeiten 269.  
 — — im hängenden Tropfen 269.  
 — — — ungefärbten Zustand 269. 270.  
 — — vitale Färbung 270.  
 Balsam s. Kanadabalsam.  
 Bandwürmer, Untersuchung 323.  
 Barberios Spermareaktion 263.  
 Barfurths Glykogenreaktion 163.  
 Bartels Modifikation der Malloryschen Neurogliafärbung 244.  
 — — — Weigertschen Neurogliafärbung 242.  
 Basophile Granulationen 190.  
 — Färbung mit Methylenblau 191.  
 — — nach Ehrlich 190.  
 — — — Türk 190.  
 — — — Westphal 190.  
 v. Baumgartens differentialdiagnostische Färbung zwischen Lepra- u. Tuberkelbazillen 291.  
 Bazillen, Färbung 289—304.  
 — — der Cholerabazillen 289.  
 — — — Colibazillen 289.  
 — — — Diphtheriebazillen 289.  
 — — — Emphysembazillen 290.  
 — — — Influenzabazillen 290.  
 — — — Keuchhustenbazillen 291.  
 — — — Koch-Weckschen Bazillen der akuten Conjunctivitis 291.  
 — — — Leprabazillen 291.  
 — — — Milzbrandbazillen 292.  
 — — — Ödembazillen 292.  
 — — — Pestbazillen 293.  
 — — — Pneumoniebazillen (Friedländer) 294.  
 — — des Pyocyaneus 295.  
 — — der Rhinosklerombazillen 295.  
 — — — Rotzbazillen 296.  
 — — — Tetanusbazillen 297.  
 — — — Tuberkelbazillen 297—303.  
 — — — Typhusbazillen 303.  
 — — des Ducrey-Unnaschen Bazillus des Ulcus molle 304.  
 Beales Karmin zur Stückfärbung 105.  
 Beales Karminmasse zur Gefäßinjektion 43.  
 Beckers Einbettungsrähmchen 63.  
 Becker-Sartorius' Kohlensäuregefriermikrotom 56.  
 — Studentenmikrotom 52.  
 Beize für Geißelfäden 280—282.  
 — — Markscheiden nach Weigert 223.  
 — — Neuroglia nach Weigert 239.  
 Beleuchtung zum Mikroskopieren, künstliche 8.  
 — — — natürliche 8.  
 — zur Untersuchung auf Doppelbrechung 5.  
 — — — bei Dunkelfeldbeleuchtung 7.  
 Beleuchtungsapparat zum Mikroskopieren 1. 9.  
 Bendas Darstellung der Kernteilungsfiguren 118.  
 — — — Mitochondria 119.  
 — — peripherer Nerven und Ganglien 246.  
 — Eisenhämatoxylinfärbung 95.  
 — Modifikation der Weigertschen Neurogliafärbung 243.  
 — Reaktion auf fettsauren Kalk 172. 257.  
 — — — Modifikation von Fischler zum Nachweis der Fettsäure 148.  
 — Safranin-Lichtgrünfärbung der Kernstrukturen 98.  
 Benekes Modifikation der Weigertschen Fibrinfärbung zur Darstellung der Gewebefasern 127.  
 Benzin, Paraffineinbettung osmierter Präparate 31. 64.  
 Benzin-Xylolkolophonium zur Konservierung gefärbter Schnittpräparate 236.  
 Bergamottöl, Aufhellung gefärbter Schnittpräparate 112.  
 Berlinerblau-Reaktion eisenhaltiger Pigmente 154.  
 Bests Glykogenfärbung 163. 164.  
 — — Anwendung nach Schmorl zur Darstellung der verkalkten Partien im künstlich vollständig entkalkten Knochen 204.  
 Bibergeil und Rosins Färbung frischer Blutpräparate 180.

- Bichromat-Chromalaunbeize nach Weigert 224.  
 Bichromat-Kupferoxydbeize nach Wolters 231.  
 Bielschowskys Silber-Imprägnation der Achsenzylinder 231—233.  
 — — — Anwendung zur Darstellung der Bindegewebsfibrillen nach Maresch 142. 143.  
 — — — — in Paraffinschnitten 143.  
 Bielschowsky-Pliens Ganglienzellenfärbung 237.  
 Bilirubin, Nachweis 157.  
 Bindegewebe 138—143.  
 — Färbung nach Beneke 127.  
 — — — van Gieson 104.  
 — — — Hansen 138.  
 — — — Mallory 139.  
 — — — Ribbert 139.  
 — — — Unna 141.  
 — — — Weigert-van Gieson 105.  
 — — — Wooley 140.  
 — Imprägnation nach Bielschowsky-Maresch 142.  
 — Paraffineinbettung, Vermeidung der Sprödigkeit 62. 63. 64. 65.  
 — fibrinoide Degeneration, Nachweis 174.  
 Biondi-Heidenhains Methode der Methylgrün-Orange-Säurefuchsinfärbung 103.  
 Birch-Hirschfelds Aktinomycesfärbung 308.  
 — Amyloidreaktion 160.  
 Bismarckbraun 96; s. a. Vesuvin.  
 — Färbung der Kernstrukturen 96.  
 — — ganzer Stücke 105.  
 Bismarckbraun-Essigsäure, Färbung frischer Präparate 19.  
 Bismarckbraun-Gentianaviolett-färbung nach Birch-Hirschfeld für Amyloid 160.  
 Bizzozeros Methode. Dauerpräparate von Hautpilzen anzufertigen 311.  
 Blasensteine, mikroskopische Untersuchung 259.  
 Blastomyceten, Färbung 312.  
 Blenden, Anwendung beim Mikroskopieren 9.  
 Blenden, Anwendung zur Untersuchung bei Dunkelfeldbeleuchtung 6.  
 Blut 178—195, s. a. Leukocyten.  
 — Ausstrichpräparate, Herstellung 182.  
 — — Färbung nach Assmann mit May-Grünwaldschem Farbstoff 187.  
 — — — Ehrlich mit Hämatoxylin-Eosin 185.  
 — — — — — Triacid 188.  
 — — — — Giemsa 187.  
 — — — — Jenner mit May-Grünwaldschem Farbstoff 186.  
 — — — mit Methylenblau 185.  
 — — — nach v. Müllern mit Methylenblau-Eosin 186.  
 — — — — Pappenheim mit May-Grünwald-Giemsagemisch 188.  
 — — — — — Methylgrün-Pyronin 189.  
 — — Fixierung 182—184.  
 — — Untersuchung auf Malariaplasmodien 326.  
 — — — — Parasiten 325.  
 — — — — Rekurrensspirillen 324.  
 — — — — Spirochaeten 315.  
 — frisches 178—181.  
 — — Arnolds Hollundermarkplättchenmethode 178.  
 — — Blutplättchen, Darstellung 181.  
 — — Färbung nach Lenhartz 180.  
 — — — — Rosin und Bibergeil 180.  
 — kernhaltige rote Blutkörperchen, Färbung der Kerne 181.  
 — Nachweis in eingetrockneten Flecken für forensische Zwecke 193—195.  
 — Schnittpräparate 191—193.  
 — — Färbung mit Hämatoxylin-Eosin 102.  
 — — — nach Assmann 193.  
 — — — — Ehrlich mit Triacid 193.  
 — — — — Schridde 192.  
 — — — — Zieler 192.  
 — Verdünnungsflüssigkeiten 180.  
 Blutbildende Organe 195—197.  
 Blutgefäße 213.  
 — atheromatöse Prozesse, Reaktion auf fettsauren Kalk 148. 152.  
 — Darstellung der Endothelzellgrenzen mittelst Imprägnation 110.

- Blutgefäße, künstliche Injektion 43—48.  
 — Nachweis der Fettembolie 169.  
 — — — Thromben 169.
- Blutkörperchen, Bleichung für Spirochaeten- und Parasitenuntersuchungen 321.  
 — Darstellung der basophilen Granulierung und Polychromasie 191.  
 — kernhaltige, Darstellung der Kerne 181.  
 — Nachweis in eingetrockneten Blutspuren 193. 194.  
 — Schädigung durch Fixierung 22.
- Blutkristalle, Nachweis in eingetrockneten Blutspuren 194.
- Blutlaugensalz, Verwendung zum Nachweis eisenhaltiger Pigmente 154.
- Blutlaugensalz-Boraxlösung nach Weigert 219.
- Blutpigment, Färbung nach Unna 158.  
 Blutplättchen 181.  
 — Darstellung im überlebenden Zustand 181.  
 — Färbung im Ausstrichpräparat 181.  
 — — — Schnittpräparat 193.
- Blutserum 180.
- Blutspuren, Untersuchung 193—195.  
 — — auf Blutkörperchen 193. 194.  
 — — auf Hämatokristalle 194.
- Blutungen im Gewebe, Anfertigung von Präparaten 168.  
 — — — Färbemethode nach Ernst zur Altersunterscheidung 168.
- Boecks Verfahren, Haut auf Pilze zu untersuchen 311.  
 — — Dauerpräparate von solchen herzustellen 312.
- Böhmers Hämatoxylin-Alaun 90.
- Borax, Lösung von Harnsäuresteinen 259.
- Borax-Ferridcyanalkiumlösung nach Weigert 219.
- Boraxkarmin nach Grenacher 88.
- Borax-Methylenblau nach Manson 327.  
 — — Sahli 311.  
 — — Unna 311.  
 — zur Sporenfärbung der Pestbazillen 293.
- Borax-Methylenblau-Bromeosingemisch zur Gonokokkenfärbung nach Löffler 306.
- Bordets Keuchhustenbacillus, Färbung 291.
- Bostroems Aktinomycesfärbung 308.
- Brillantschwarz-Toluidinb'aufärbung nach Heidenhain 212.
- Bromeosin-Borax-Methylenblau zur Gonokokkenfärbung nach Löffler 306.
- Bronchen, mikroskopische Untersuchung 252.
- Bunges Modifikation der Löfflerschen Geißelfädenfärbung 280.
- Bunge und Trantenroths Differentialfärbung zwischen Smegma- und Tuberkelbazillen 301.
- Busch und Rossolimos Nachweis der Fettkörnchenzellen im Zentralnervensystem 218.
- Busses Blastomycetenfärbung 312.
- Buzzis Eleidin färbung 265.
- Camera lucida nach Abbé 3.
- Carnoy's Fixierungsgemisch 23.
- Cedernholzöl, Paraffineinbettung 65.
- Celloidin-Dextrinzuckerlösung zum Aufkleben von Schnittserien 72.
- Celloidineinbettung 73—81.  
 — Aufbewahrung der aufgeklebten Blöcke 75.  
 — Aufkleben auf Glasblöcke 76.  
 — — — Holzblöcke und Beschaffenheit der letzteren 74. 75.  
 — — — Stabilität 75.  
 — Behandlung einzubettender Präparate 73. 74.  
 — Entkalkung eingebetteter Präparate 35.  
 — Herstellung der Lösungen 73.  
 — Nachteile bei Bakterienfärbungen 284.  
 — Schnelleinbettung 76.
- Celloidinschnitte, Anfertigung 76.  
 — Aufziehen, faltenloses, auf Objektträger 126.  
 — Aufhellung 76.  
 — Entfärbung mitgefärbten Celloidins 126.  
 — Entfernung des Celloidins 77.

- Celloidinschnitte, Serienschnitte, Anfertigung nach Dimmer 80.  
 — — — — Herxheimer 80.  
 — — — — Obregia 80.  
 — — — — Weigert 78—79.  
 — — von im Stück gefärbten Objekten 81.  
 Celloidin-Paraffineinbettung 81.  
 Chilesotti und Schmaus' Achsenzylinderfärbung 229.  
 Chitin, mikrochemischer Nachweis an Parasiteneiern 324.  
 Chlornatrium s. Kochsalzlösung.  
 Chloroform, Entfettung 42.  
 — Entparaffinierung 72.  
 — Verwendung bei Celloidineinbettung 74.  
 Chlorpalladium zur Beschleunigung der Ammoniakkarminfärbung der Achsenzylinder 228.  
 Chlorsaures Kali, Bleichen der Pigmente 158.  
 Chlorzink, mikrochemischer Nachweis des Chitin 324.  
 Choleraabazillen, Färbung 289.  
 Cholesterin, mikrochemischer Nachweis 149.  
 Cholesterinester der Fettsäuren, Nachweis 172.  
 Chondrin, differentialdiagnostischer Nachweis gegenüber Elastin 135.  
 Chorioidea, Bleichen der Pigmente 158.  
 Chromaffine Zellen, Darstellung nach Schmorl 261.  
 — — — — Wiesel 260.  
 Chromalaun-Essigsäure-Kupferbeize nach Weigert 223.  
 Chromalaun-Kalium bichromicum-Beize nach Weigert 224.  
 Chromameisensäuregemisch zur Fixierung nach Rabl 32.  
 Chromogen-Ameisensäure-Natriumsulfitlösung, Reduktionsflüssigkeit für Weigerts Neurogliafärbung 240.  
 Chromophile Körnung der Ganglienzellen, Darstellung 236—239.  
 Chromosmium-Essigsäuregemisch nach Flemming 31.  
 Chromreaktion der Nebennieren und Paraganglien 260. 261.  
 Chromsäure und Chromsäuregemische, Entkalkung 41.  
 — — — Fixierung 28. 260.  
 — — — — nach Rabl 32.  
 — — — — bakterienhaltiger Organe 283.  
 — — — — Maceration 16.  
 Chromschwefelsäure zum Reinigen gebrauchter Deckgläser und Objektträger 12.  
 Coccidien 324.  
 — Färbung im Deckglastrockenpräparat nach Pfeiffer 326.  
 Cohnheims Anilinblaulösung zur Selbstinjektion am lebenden Tier 48.  
 — Goldmethode 108.  
 — — für die Cornea 109.  
 — — — Nervenfasern 109.  
 Colibazillen, Färbung 289.  
 Conjunctivitis, akute, Färbung der Erreger 291.  
 Cornea, Imprägnierung mit Cohnheims Goldmethode 109.  
 — — — Ranviers Goldmethode 109.  
 — Untersuchung 247.  
 Cornetsche Pincette 10. 274.  
 Corpora amylacea (amyloidea), Reaktion nach Sievert 162.  
 Courmonts Darstellung der Harnsäureinfarkte 259.  
 Cuprum aceticum neutrale nach Weigert 219.  
 Cuprum aceticum-Seignettesalzbeize für Markscheiden 222.  
 Cuprum sulfuricum, Anwendung zur Erhaltung wasserfreien Alkohols 22.  
 Cysticercus, Untersuchung der Scolices 323.  
 Czaplewskis Modifikation der Gramschen Bakterienfärbung 277.  
 — Tuberkelbazillenfärbung 300.  
**Dahlia-Alaunkarminfärbung** nach Westphal für basophile Granula 190.  
**Dahliafärbung** Ehrlichs für basophile Granulationen 183.  
 — — — — Anwendung nach Ribbert



- zur Kapselfärbung des Pneumonie-  
bazillus 294.
- Damarharz, Konservierung gefärbter  
Schnittpräparate 115.
- Darm, Untersuchung 253. 254.
- Darminhalt, Untersuchung auf Parasi-  
ten und deren Eier 323.
- Deckgläser, Ersatz durch Gelatine,  
Glimmer oder Negativlack 115.
- gebrauchte, Reinigen 12.
- Umrahmung mit Paraffin oder  
Wachs 113.
- Deckglaspincette 274.
- Deckglaspräparate, Herstellung zu Bak-  
terienuntersuchungen 273—275.
- — — Blutuntersuchungen 182.
- — — — Fixierung 182. 184.
- — — Knochenmarkuntersuchungen  
195.
- — — Spirochaetenuntersuchungen  
315.
- Deetjens Verfahren zur Beobachtung  
der amöboiden Bewegung der Leu-  
kocyten 179.
- — — — Blutplättchen im über-  
lebenden Zustand 181.
- Degeneration, albuminöse und fettige,  
differentialdiagnostischer Nachweis 18.
- amyloide 173.
- fettige 171—173.
- hyaline und kolloide 173.
- parenchymatöse 171.
- schleimige 173.
- Delafields Hämatoxylin 91.
- Dextrinzucker-Photoxylinmethode für  
Celloidinschnittserien 80.
- — Paraffinschnittserien 72.
- Dietrichs Darstellung der Schaltstücke  
und Querleisten der Herzmuskelfasern  
212.
- Differenzierungsflüssigkeiten 85.
- für Bakterien 273. 284.
- — Hämatoxylinfärbungen 90.
- Diffuse Färbung 98—101.
- — Allgemeines 98.
- — mit karminsaurem Ammoniak  
(Ammoniakkarmin) 99.
- — — — nach Honegger 99.
- — — Eosin 102.
- Diffuse Färbung mit Orange-G 103.
- — — Pikrinsäure 100.
- — — Pikrokarmin nach Friedlän-  
der 101.
- — — — — Neumann 101.
- — — Pikrolithionkarmin 101.
- Dimmers Verfahren Celloidinschnitt-  
serien aufzukleben 80.
- Diphtheriebazillen, Färbung 289.
- differentialdiagnostischer Nachweis  
nach Neisser 290.
- Diplococcus catarrhalis, Färbung 305.
- intracellularis equi, Färbung 309.
- pneumoniae (Fränkel), Färbung 306.
- Disdiaklasten der Muskelfasern, Dar-  
stellung nach Beneke 127.
- Doppelbrechung, Untersuchung auf 5.
- Doppelchromsaure Salze zur Fixierung  
28.
- — — Isolierung von Nervenzellen  
und -fasern 16.
- Doppelfärbung 102—105.
- einzeitige für Blut nach Ehrlich 185.
- mit Biondi-Heidenhains Methylgrün-  
Orange-Säurefuchsingemisch 103.
- — van Giesons Pikrinsäure-Säure-  
fuchsingemisch 104.
- — — — Weigerts Modifikation 105.
- — Hämatoxylin-Eosin 102.
- — Hämatoxylin-Goldorange 103.
- Doppelsäge zur Herstellung feiner  
Knochenschnitte 211.
- Draschs Goldmethode für periphere  
Nerven und Ganglien 246.
- Dreifaches Glyzeringemisch nach Ehr-  
lich 189.
- Dreifarbengemisch von Biondi-Heiden-  
hain 103.
- Drittelalkohol Ranviers 15.
- Drüsen, Anfertigung mikroskopischer  
Präparate 197.
- Ducrey-Unnascher Bazillus des Ulcus  
molle, Färbung 304.
- Dürcksche Fasern, Darstellung 137.
- Dunkelfeldbeleuchtung, Untersuchung  
bei 6.
- Dysenterieamöben, Nachweis 334.
- v. Ebners Entkalkungsflüssigkeit 39.

- v. Ebners Methode zur Darstellung der Sharpeyschen Fasern 205.
- Ebsteins Methode Nieren- und Blasensteine zu untersuchen 259.
- Echinokokken, Nachweis 323. 324.
- Edens Amyloidreaktion an unentparaffinierten Schnitten zur Herstellung von Dauerpräparaten 161.
- Edingers Zeichenapparat 4.
- Ehrlichs Dahliälösung 190.
- dreifaches Glyzeringemisch 189.
- Einteilung der Leukocyten 184.
- Färbung der basophilen Granulationen 190.
- — — eosinophilen Körnung 189.
- — — Tuberkelbazillen 299.
- Glykogenreaktion 163.
- Hämatoxylin-Eosinfärbung, einzeitige 185.
- saures Hämatoxylin 91.
- Triacidfärbung 188. 193.
- Einbettung 61—81.
- in Celloidin 73—81.
- — Celloidinparaffin 81.
- — Gummiglyzerin 81.
- — Paraffin 61—73.
- — Paraffingemischen nach Altmann 62.
- — — — Pranter 64.
- — Photoxylin 81.
- kleiner in Flüssigkeiten enthaltener Gewebsbröckel und -fetzen 177.
- Schnelleinbettung in Celloidin 76.
- — — Paraffin 65. 66.
- Einbettungsrähmchen 62.
- Eisen, Entfernung aus Gewebsschnitten zur Kalkreaktion 150.
- Eisenaunbeize nach Benda 94. 243.
- Eisenaunhämatoxylin nach Heidenhain 94.
- Eisenchlorid zur Elastinfärbung 131.
- Eisenhämatoxylin nach Benda 95.
- — Hansen 95.
- — Weigert zur Kernfärbung 92.
- — — — Markscheidenfärbung 93. 221.
- Eisenfreie Pigmente, Bleichung 156.
- — Nachweis 157—158.
- Eisenhaltige Pigmente, Bleichung 150.
- Eisenhaltige Pigmente, Nachweis 153—157.
- Eisenoxyd, Nachweis 154. 155.
- Eisenoxydul, Nachweis 155. 156.
- Eisenreaktion 153—157.
- mit Perls Berlinerblaureaktion 154.
- — — — nach Schneider 154.
- — — — — Stieda 154.
- — — — — mit gleichzeitiger Kernfärbung 154.
- — Rhodankalium 155.
- — Schwefelammonium nach Quincke 155.
- — — — — Hall 156.
- — — Turnbills Blaureaktion nach Tirmann und Schmelzer 156.
- Eisessig, differentialdiagnostisches Reagens zwischen albuminöser und fettiger Degeneration 18.
- Zusatz zu Fixierungsflüssigkeiten 25.
- Eiterkokken, Färbung 306.
- Eiweißglyzeringemisch 68.
- Anwendung für Celloidinschnitte 77. 80.
- — — Paraffinschnitte 69. 71.
- Eiweißhaltige Flüssigkeiten in Geweben, Fixierung 32.
- Elastinfärbung 131—138.
- differente gegen Chondrin mit Thionelin 135.
- kombiniert mit Fettfärbung 146.
- — — Fibrinfärbung 134.
- — — van Giesonfärbung 134.
- — — Gram- oder Gram-Weigertscher Bakterienfärbung 134.
- — — Tuberkelbazillenfärbung 135.
- nach Dürck mit Weigerts Markscheiden-Methode 137.
- — Fischer mit Safranelin 134.
- — — — — kombiniert mit Eosinfärbung 134.
- — — — — Unna-Tänzer mit salzsaurem Orcein 136.
- — — — — Modifikation von E. Fraenkel zur gleichzeitigen Darstellung des Kollagens und der glatten Muskulatur 137.
- — — — — Pranter 136.
- — — — — Weigert mit Fuchselin 131.

- Elastinfärbung nach Weigert mit Fuchselin, Modifikation von Hart 133.
- Elazin, Färbung nach Unna 138.
- Eleidin, Nachweis 265. 266.
- Ellermann und Erlandsens Sedimentierung tuberkelbazillenarmer Sputa 298.
- Emphysebazillen, Färbung 290.
- Endothelzellen der Blutgefäße, Imprägnation der Zellgrenzen 110.
- Entfärbungsflüssigkeiten 85, 90, 273, s. a. Differenzierungsflüssigkeiten.
- Entfettung von Knochen 35.
- — Organstücken und Schnitten 42.
- Entkalkung 34—42.
- allgemeines 34—36.
- in Ameisensäure 40.
- — Chromsäure 41.
- — Flemmingscher Lösung 42.
- — Müllerscher Lösung 41.
- — Pikrinsäure 41.
- — Salpetersäuregemischen 36—39.
- — — alkoholische nach Haug 39.
- — — — nach Thoma 38.
- — — Phloroglucinsalpetersäure nach Haug 37.
- — — Salpetersäure - Alaunlösung nach Gayl 37.
- — — Salpetersäure-Formalin 37. 249.
- — — 5proz. wässriger Salpetersäure 36.
- — Salzsäuregemischen 39. 40.
- — — alkoholische 39.
- — — Ebnersches Gemisch 39.
- — schwefliger Säure nach Ziegler 40.
- — Trichloressigsäure 42.
- in Celloidin eingebetteter Präparate 35.
- Entparaffinierung 69.
- Entpigmentierung von Schnittpräparaten 158.
- Entsäuerung entkalkter Knochen 35.
- gefärbter Schnittpräparate 90.
- Entzündung, Nachweis in Geweben 174.
- Untersuchung auf fibrinoide Degeneration des Bindegewebe 174.
- — — Mastzellen 190.
- — — Plasmazellen 123. 124.
- Eosin-Elastinfärbung 134.
- Eosin-Hämatoxylinfärbung 102.
- für Blutpräparate nach Ehrlich 185.
- Eosin - Indulin - Aurantia - Glyceringemisch nach Ehrlich 189.
- Eosin-Methylenblaugemisch zur Malaria plasmodienfärbung 327.
- nach Kossel 293.
- — May-Grünwald 186.
- — v. Müllern 186.
- Eosinophile Granulation, Darstellung 189.
- Eosinxylofarblösung 103.
- Epidermis, Untersuchung 264—268.
- Epithelfasern, Darstellung nach Beneke-Kromayer 266.
- — — Unna 266. 267.
- Epithelkörper der Schilddrüse, mikroskopische Untersuchung 253.
- Eppingers Darstellung der Gallenkapillaren 255.
- Erlandsens Sedimentierung tuberkelbazillenarmer Sputa 298.
- van Ermengens Geißelfädenfärbung 281.
- Ernsts differentialdiagnostischer Nachweis der Hornsubstanzen 165. 268.
- Färbeverfahren zur Unterscheidung frischer Blutungen von alten 168.
- Erweichungsherde im Gehirn, Untersuchung 216.
- Erysipelkokken, Färbung 306.
- Erythrosinfärbung der Ganglienzellen nach Held 238.
- Essigsäure, Bleichung der roten Blutkörperchen 321. 325.
- differentialdiagnostisches Reagens bei fettiger und parenchymatöser Degeneration 18.
- Fällung des Schleims 18. 173.
- Untersuchung frischer Präparate 18.
- Essigsäure - Kupfer - Chromalaunbeize nach Weigert 223.
- Exkrete, Färbung auf Fett 146.
- — — Tuberkelbazillen 298.
- Exsudate, mikroskopische Untersuchung 13.
- Exzisionen, Herstellung mikroskopischer Präparate 176—178.

- Fadenpilze**, Färbung 310.  
**Fäces**, Untersuchung auf Parasiten 323.  
**Färbung** 83—106.  
 — allgemeines 83—86.  
 — Beschleunigung 86.  
 — Differenzierung 85.  
 — diffuse und Doppelfärbungen 98—105.  
 — durch Metallimprägnation 108—110.  
 — einzeitige Doppelfärbung 185.  
 — frischer Präparate 18. 19.  
 — Kernfärbungen 86—98.  
 — Schnellfärbung zur Orientierung 71.  
 — Steigerung der Färbekraft 86.  
 — Stückfärbung 105. 106.  
 — unentparaffinierter Schnitte 70. 71.  
 — vitale bzw. supravitale 14. 179.  
**Farbstoffe und Reagentien**, Bezugsquelle 86.  
**Farbstoffniederschläge**, Beseitigung 69. 303.  
**Farbtröge** 69.  
**Fasergewebe**, Darstellung nach Beneke 127.  
**Fasern**, elastische 131—138, s. Elastinfärbung.  
 — kollagene 138—143, s. a. kollagene Fasern.  
**Felsenbein**, Fixierung und Entkalkung nach Wittmaack 249.  
 — Zerlegung nach Panse 248.  
**Fermentthromben** s. Fibrin.  
**Ferricyankalium-Fixiernatronlösung** zur Entfernung des Silbers aus imprägnierten Schnitten 320.  
**Ferricyankalium-Boraxlösung** nach Weigert 219.  
**Ferrocyanalium** zum Nachweis eisenhaltiger Pigmente 154.  
**Fett** 143—149.  
 — Doppelbrechung 5.  
 — Einbettung fetthaltiger Organe in Paraffin 31. 64  
 — Entziehung aus Geweben und Schnitten 42.  
 — Fixierung 144.  
 — Neutralfette, Nachweis 143—147.  
 — — Färbung, kombiniert mit Amyloidfärbung 146.  
 — — — Fett, Neutralfette, Färbung, kombiniert mit Elastinfärbung 146.  
 — — — mit Indophenol 145.  
 — — — mit Nilblausulfat nach Smith 145.  
 — — — nach Herxheimer mit alkalisch-alkoholischen Fettponceaulösungen 144.  
 — — — Rosenthal mit Sudan III oder Fettponceau 143. 144.  
 — — Nachweis durch Osmiumsäure 146 bis 147.  
 — — — im frischen Präparat 18.  
 — — — in Sekreten und Exkreten 146.  
 — — — im Zentralnervensystem 218.  
 — — — neben Fettsäuren und Seifen nach Klotz 171.  
 — Spaltungsprodukte, Fettsäuren und Seifen, Nachweis 147—149.  
**Fettembolie**, Untersuchung auf solche 169.  
**Fettgewebsnekrosen**, Reaktion nach Benda 172. 257.  
**Fetthaltige Pigmente**, Nachweis 157.  
**Fettige Degeneration** 171—173.  
 — — Lipide oder Myeline, Nachweis 172.  
**Fettkörnchenzellen**, Nachweis 169.  
 — — im Nervensystem nach Busch und Rossolimo 218.  
**Fettlösungen** zur Injektion 48.  
**Fettponceau-Acetongemisch** nach Herxheimer 145.  
**Fettponceaulösung**, alkalisch-alkoholische nach Herxheimer 144.  
 — nach Rosenthal 144.  
**Fettponceau- und Fuchselingemisch** zur gleichzeitigen Fett- und Elastinfärbung 146.  
**Fettsäure**, Nachweis 148.  
 — — der Cholesterinester 172.  
 — — gleichzeitige Darstellung mit Neutralfetten 171.  
**Fettsaurer Kalk**, Nachweis 149.  
**Fettseifen**, Nachweis 149.  
**Fibrin** 125—128.  
 — Färbung nach Fixierung in chromsauren Salzen 126.  
 — — — Beneke 127.

- Fibrinfärbung nach Kockel 128.  
 — — — Unna 127.  
 — — — Weigert 125.  
 — — — Zenker 127.  
 — — kombiniert mit Elastinfärbung 134.  
 Fibrinoide Degeneration des Bindegewebes, Darstellung 174.  
 Fields Celloidinparaffineinbettung 81.  
 Finder zum Wiederauffinden bestimmter Stellen im mikroskopischen Präparat 9.  
 Fischers Elastinfärbung 133.  
 — Elastin-Fettfärbung 146.  
 — Methode der Kapillarinjektion 47.  
 Fischlers differentialdiagnostische Reaktion zwischen Fettsäuren und fettsaurem Kalk 149.  
 — Nachweis der Fettsäuren 148.  
 — — — Fettseifen 149.  
 Fixiernatron, Entfernung des Silbers 320.  
 — Verwendung bei der Silberimpragnation 142.  
 Fixierung und Härtung 19—33.  
 — — — allgemeines 19—21.  
 — — — auf Bakterien zu untersuchender Organe 283.  
 — — — Kochmethode 32.  
 — — — Markierung der Objekte bei Verarbeitung zahlreicher Stücke 216.  
 — mittelst Formalin-Injektion 214.  
 — und gleichzeitige Färbung ganzer Stücke 105, 106.  
 Fixierungsgemische 21—32.  
 — Aceton 23.  
 — Alkohol 21.  
 — Alkohol-Eisessig-Chloroform (Carnoy'sches Gemisch) 23.  
 — Chromsäure 28.  
 — Chromameisensäure 32.  
 — doppelchromsaure Salze 28.  
 — Formalin 26.  
 — Formalin-Alkohol 22, 184.  
 — Formalin-Essigsäure 47, 249.  
 — Formalin-Glyzeringemisch nach Kaiserling 27.  
 — Formalin-Kalium bichromicum 260.  
 — Formalin-Müllerlösung (Orth) 27.  
 — Formalin-Pikrinsäure 144.  
 Fixierungsgemische, Formalin-Quecksilberoxyd nach Westenhöffer 28.  
 — Kaliumbichromat-Formalin-Essigsäure 249.  
 — Kaliumbichromat-schwefelsaures Kupferoxyd (Wolters) 231.  
 — Müllersche Flüssigkeit 29, 30.  
 — Osmiumsäure 31.  
 — Osmiumsäuregemische 30.  
 — — nach Altmann 32.  
 — — — Flemming 31.  
 — — — Golgi 234.  
 — — — Hermann 32.  
 — — — Marchi 147, 216.  
 — — — Wittmaack 249.  
 — Pikrinsäure 32.  
 — Pikrinschwefelsäure 32.  
 — Salpetersäure 32.  
 — Sublamin 25.  
 — Sublimatgemische 23.  
 — — konzentriertes Sublimat 25.  
 — — Sublimat-Eisessig 25.  
 — — Sublimat-Kochsalzlösung 25.  
 — — Sublimat-Pikrinsäure 191.  
 — — — nach Helly 25.  
 — — — nach Zenker 25.  
 — Trichloressigsäure 32.  
 Flemmings Säuregemisch 31.  
 — — zum Entkalken 42.  
 — — — Fixieren 31, 117.  
 — — — — Fettnachweis 147.  
 — Safranin-Gentiana-Orangefärbung der Kernteilungsfiguren 119.  
 Florencesche Reaktion auf Sperma 263.  
 Flüssigkeiten, Einbettung darin enthaltener kleinster Gewebsteile 177.  
 — eiweißhaltige in Geweben, Fixierung 32.  
 — indifferent, zur Untersuchung frischer Gewebe 13.  
 — Untersuchung auf Bakterien 269.  
 — — — lebende oder überlebende Zellen 14.  
 — — — tierische Parasiten 323.  
 — — im frischen Zustand 13.  
 Fluorchrom-Essigsäure-Kupferbeize nach Weigert 223.  
 Fluorchrom-Kaliumbichromat-Gemisch nach Weigert 224.

- Fluorescein-Methylenblaulösung nach Czaplewski 300.
- Formalin-Fixierung 26—28.
- Beseitigung dabei auftretender Niederschläge 26.
- Lösung der Harnsäuresteine 259.
- Formalin-Alkoholfixierung 22. 184.
- Formalin-Ameisensäuregemisch, Entkalkung 40.
- Formalin-Ammonium bichromicum-Lösung zur Chromreaktion 260.
- Formalin-Essigsäure, Härtung nach Fischer 47.
- Formalینگelatine zum Aufkleben der Gefrierschnitte 60.
- Formalin-Gentianaviolett-Lösung nach Rübiger 292.
- Formalin-Glyzeringemisch nach Kaiserling zur Konservierung der Eigenfarbe anatomischer Präparate 27.
- Formalin-Kaliumbichromatgemisch nach Wiesel zur Chromreaktion 260
- Formalin-Kaliumbichromat-Essigsäuregemisch zur Fixierung nach Wittmaack 249.
- Formalin-Kalcium salicylicum zur Fixierung der Fettseifen 149.
- Formalin-Müllerlösung nach Orth 27.
- Formalinniederschläge, Beseitigung aus Schnittpräparaten 26.
- Formalin-Pikrinsäure, Fixierung fetthaltiger Organe 144.
- Formalin-Pyrogallol zur Reduktion mit Silber imprägnierter Schnitte 233. 319.
- Formalin-Quecksilberoxyd zur Konservierung harnsaurer Salze 28.
- Formalin-Salpetersäure, Entkalkung 37. 249.
- Lösung von Oxalat- und Phosphatsteinen 259.
- Framboesia tropica, Färbung der Spirochäten 322.
- Fränkel, B., Tuberkelbazillenfärbung 300.
- Fränkel, C., Doppelfärbung des Meningococcus intracellularis 305.
- Gonokokkenfärbung 304.
- Fränkel, E., Bakterienfärbung im Schnittpräparat 286.
- Fränkel, E., Markscheidenfärbung 227.
- Modifikation der Unna-Tänzerschen Elastinfärbung zur gleichzeitigen Darstellung des Kollagens und der glatten Muskulatur 137.
- Fränkel-Weichselbaums Pneumococcus, Färbung 306.
- Freuds Goldmethode für Nervenfasern 234.
- Freys rote Leimmasse zur Injektion 45.
- Friedländers Pikrokarminfärbung 101.
- Pneumoniebazillus, Färbung 294.
- — — — — der Kapsel 294.
- Frische Präparate 13—19.
- — Abstrichpräparate 15.
- — Allgemeines 15.
- — Aufkleben auf Holz oder Kork zur Anfertigung von Schnitten 51.
- — Macerations- und Isolationsflüssigkeiten 15. 16.
- — Metallimprägnation 108—110.
- — Schnittpräparate, Herstellung 17. 49—60.
- — — — — mit dem Gefriermikrotom 58.
- — — — — Mikrotom 51.
- — — — — Rasiermesser 49.
- — — Auffangen auf Objektträger 53. 54.
- — — Ausschütteln und Auspinseln 54.
- — Verdauung, künstliche 16. 17.
- — Zupfpräparate 15.
- — Zusatz von Anilinfarbstoffen 18. 19.
- — — chemischer Reagentien 17. 18.
- Fuchsin-Essigsäure für frische Präparate 19. 97.
- Fuchsinlösung zur Bakterienfärbung 275.
- — Kernfärbung 96.
- Fuchsin-Resoreingemisch zur Elastinfärbung 131; s. a. Fuchselin.
- Fuchselin zur Elastinfärbung 131.
- Fuchselin-Fettponceaugemisch zur gleichzeitigen Färbung von Elastin und Fett 146.
- Gabbets Tuberkelbazillenfärbung 300.

- Gallenkapillaren, Darstellung nach Bartel 242.  
 — — — Beneke 127.  
 — — — Eppinger 255.  
 — — der Beziehungen zu den Lymphwegen 256.  
 Gallenpigmente, Nachweis 157. 255.  
 Ganglien, periphere, Darstellung 246. 247.  
 Ganglienzellen 236—239.  
 — Färbung mit Pappenheims Methylgrün-Pyronin 238.  
 — — nach Bielschowsky-Plien 237.  
 — — — — Held 238.  
 — — — — Juliusburger und Meyer 239.  
 — — — — Lenhossék 237.  
 — — — — Nissl 236.  
 — — — — Rosin 238.  
 — Isolierung durch Maceration 16.  
 Gayls Salpetersäure-Alaungemisch zur Entkalkung 37.  
 Gefäße 213.  
 — Endothelzellgrenzen, Darstellung 110.  
 — Injektion 43—48  
 — Thromben 169.  
 Gefriermikrotom, Konstruktion 56. 57.  
 Gefrierschnitte, Anfertigung von fett-haltigen Organen 59.  
 — — — fixiertem Material 58—60.  
 — — — frischem Material 58.  
 — Aufkleben auf Objektträger 59. 60.  
 — Behandlung bei Osmierung 146. 147.  
 Gefrierverfahren 55—60  
 — mittelst Äthyläther 57.  
 — — Kohlensäure 56.  
 — Verwendung bei Celloidinpräparaten 75.  
 Gehirn s. a. Zentralnervensystem.  
 — Konservierung in der Leiche 214  
 — — Untersuchung auf degenerative Prozesse 216—218.  
 — — — Fettkörnchenzellen 169. 218.  
 — — — Psammomkörner 162.  
 Gehirnhäute, Untersuchung 245.  
 Geißelfäden 280—282.  
 — Färbung nach Bunge 280.  
 — — van Ermengem 281.  
 Geißelfäden, Färbung nach Löffler 281.  
 Gelatine, Aufkleben von Celloidin-schnittserien 80  
 — — — Gefrierschnitten nach Olt 60.  
 — Ersatz für Deckgläser 116.  
 — Injektion 44.  
 — Verwendung zur Konservierung von Schnittpräparaten 114.  
 Gelenke, mikroskopische Untersuchung 211.  
 Gentianaviolett 96.  
 — Färbung des Amyloid 160.  
 — — der Bakterien, Ausstrichpräparate 275.  
 — — — — Schnittpräparate 285.  
 — — — — Kernstrukturen 96.  
 — — — — Kernteilungsfiguren 118.  
 Gentianaviolett-Alaunlösung nach Unna 127. 266.  
 Gentianaviolett - Alaun - Tanningemisch nach Pittfield 294.  
 Gentianaviolett-Anilinwasser nach Weigert zur Fibrinfärbung 125.  
 — — Zenker 127.  
 Gentianaviolett - Bismarckbraunfärbung nach Birch-Hirschfeld 160.  
 Gentianaviolett-Formaliningemisch nach Rübiger 292.  
 Gentianaviolett-Karbolwasser nach Czaplewski 272. 277.  
 Gerbsäure, Entfernung aus zur Celloidineinbettung zu verwendenden Holzblöcken 75.  
 Geschlechtsorgane, männliche, mikroskopische Untersuchung 262.  
 — weibliche, mikroskopische Untersuchung 262  
 Geschwülste 175.  
 — differentialdiagnostischer Nachweis von Chondrin und Elastin 135.  
 — Einbettung in Flüssigkeiten enthaltener Partikelchen 177.  
 — Nachweis im Sputum 177.  
 — — Schnelleinbettung 65. 76. 176.  
 — — Zupfpräparate 15. 175.  
 Gewebfasern, Darstellung nach Beneke mittelst der Weigertschen Fibrinfärbung 127.

- Gewebslücken, Sichtbarmachung durch Imprägnation 109.
- Giemsa-Färbung 316.
- der Bakterien 272.
- — — Bluttrockenpräparate 188.
- — — nach Pappenheim 188.
- — — chromaffinen Zellen 261.
- — — Leukocytenkörnelung nach Schridde 192.
- — — Malariaplasmidien im Schnittpräparat nach Sternberg 330.
- — — Schimmelpilzfäden 310.
- — — *Spirochaete pallida* im Ausstrichpräparat 316 317.
- — — — — Schnittpräparat nach Schmorl 320.
- — — Trypanosomen nach Laveran 331.
- Giemsalösung - Glycerin - Malachitgrün nach Löffler zur Färbung der *Spirochaete pallida* im Ausstrichpräparat 318.
- Giemsa's Färbung der *Spirochaete pallida* 316.
- — — — — abgekürztes Verfahren 317.
- Romanowsky-Färbung der Malaria-plasmodien 329.
- van Giesonsche Färbung 105.
- — — Anwendung für Achsenzylinder 229.
- — — — — Haut 265.
- — — — — Knochen zur Unterscheidung des kalkhaltigen vom kalklosen Gewebe 203.
- — — — — kollagene Fasern 138.
- — — — — Modifikation von Weigert 105.
- — — — — Elastinfärbung 134
- — — — — Neurogliafärbung 245.
- Gipsplättchen zur Polarisation 5
- Gipsreaktion zum Kalknachweis 152.
- Gitterfiguren, Darstellung nach Axhausen 205.
- — — — v. Recklinghausen 204.
- Glandula pituitaria, Untersuchung 245.
- Glasblöcke zum Aufkleben von Celloidinpräparaten 76.
- Glasschalen für mikroskopische Arbeiten 10.
- Glastinte zum Signieren der Objektträger 11.
- Glaströge zum Färben von Objektträgerpräparaten 12.
- Gliazellen, Isolation 16; s. a. Neuroglia.
- Glimmer, Ersatz für Deckgläser 116.
- Glykogen 163—165.
- differentialdiagnostischer Nachweis 165.
- Nachweis in frischen Präparaten 18.
- — — — Leukocyten 179.
- — — — nach Barfurth 163.
- — — — Best 163.
- — — — Ehrlich 163.
- — — — Langhans 163.
- Glycerin, Aufhellung gefärbter Schnittpräparate 111.
- Konservierung anatomischer Präparate zur Erhaltung der Eigenfarbe nach Kaiserling 27.
- — — gefärbter Schnittpräparate 113.
- Glycerineiweißgemisch 68.
- Aufkleben von Celloidinschnitten 77. 80.
- — — Paraffinschnitten 69. 71.
- Glyzeringelatine, Konservierung gefärbter Schnittpräparate 114.
- Glyzeringemisch, dreifaches, nach Ehrlich 189.
- Glycerin-Giemsa-Gemisch nach Löffler 318.
- Glyzerinschwefelsäure zur Maceration 194.
- Gmelins Bilirubinreaktion 157.
- Goetschs Darstellung der Knochenhöhlen und ihrer Ausläufer 210.
- Goldchloridlösung, saure 142. 257.
- Goldimprägnation nach Apáthy für die Cornea 109.
- — — Cohnheim für Hornhautkörperchen 108.
- — — — Nervenfasern 109.
- — — Drasch für Fasern peripherer Nerven und Ganglien 246.
- — — Freud für Nervenfasern 234.
- — — Kupffer für Sternzellen 257.
- — — Ranvier für die Cornea 109.
- s. a. Vergoldung.



- Golgis Silberimprägung des Nervensystems 234—236.  
 Gonokokken, Färbung 304.  
 — Nachweis in eingetrockneten Flecken 264.  
 Gramsche Bakterienfärbung 276.  
 — — Anwendung für Ausstrichpräparate 276.  
 — — — — Schnittpräparate 287.  
 — — — — nach Ernst für Hornsubstanzen 165.  
 — — Beschleunigung der Entfärbung 276.  
 — — kombiniert mit Elastinfärbung 134.  
 — — modifiziert von Czaplewski 277.  
 — — — — Löffler 277.  
 — — — — Weigert 287.  
 — — — — Wirths zur Darstellung der granulären Form der Tuberkelbazillen 300.  
 — — Verzeichnis der auf sie reagierenden Bakterien 278.  
 — — — — nicht reagierenden Bakterien 278.  
 Grams Jodjodkaliumlösung 125. 276.  
 Granula, basophile, der roten Blutkörperchen, Färbung 191.  
 — der Ganglienzellen 236—239, s. u. Ganglienzellen.  
 — — Hypophysenzellen, Färbung 245.  
 — — Leukocyten 189—191, s. a. Leukocytengranula.  
 — des Protoplasma 120—123.  
 Grenachers Alaunkarmin 87.  
 — Boraxkarmin 88.  
 Guarnierische Körperchen, Färbung 334.  
 Gummiglyzerineinbettung 81.  
**Hämalaun** nach P. Mayer 93.  
 — saures 94.  
 Hämatoidin, Nachweis nach Gmelin 157.  
 Hämatoxylin nach Delafield 91.  
 — — Kultschitzky 226. 231.  
 — — Mallory zur Achsenzylinderfärbung 230. 244.  
 — — — — modifiziert von Ribbert 139.  
 — — Vassale 226.  
 Hämatoxylin nach Weigert zur Markscheidenfärbung mit Differenzierung 93. 219.  
 — — — — ohne Differenzierung 93. 222.  
 — Eisenalaunhämatoxylin nach Hansen 95.  
 — — — Heidenhain 94.  
 — Eisenhämatoxylin nach Benda 95.  
 — — — Weigert zur Kernfärbung 92.  
 — — — — Markscheidenfärbung 93. 221.  
 — Hämatoxylinalaun nach Böhmer 90.  
 — saures, nach Ehrlich 91.  
 Hämatoxylin-Ammoniakkarminfärbung für Knochen 200.  
 Hämatoxylin-Eosinfärbung 102. 201.  
 Hämatoxylin-Eosinmisch nach Ehrlich 185.  
 Hämatoxylinfärbung, allgemeines 89.  
 — Differenzierung 90.  
 Hämatoxylin-van Giesonfärbung 104.  
 — Modifikation von Weigert 105.  
 Hämatoxylin-Goldorangefärbung 103.  
 Hämatoxylin-Säurefuchsinfärbung 254.  
 Häminkristalle, Nachweis in eingetrockneten Blutflecken 194.  
 Hämoglobin, Konservierung 180.  
 Hämosiderine, Nachweis 153—157, s. u. eisenhaltige Pigmente.  
 Hängender Tropfen, Anfertigung zur Beobachtung des Überlebens der Zellen in Flüssigkeiten 14.  
 — — — — Bakterienuntersuchung 269.  
 Härtung der Gewebe 19—33; s. a. Fixierung.  
 Halisterese, Nachweis nach Axhausen 205.  
 — — — v. Recklinghausen 205.  
 Halls Eisenreaktion 156.  
 Handwerck-Schmaus' sekundäre Osmierung 147.  
 Hansens Eisenhämatoxylin 95.  
 — Säurefuchsin-Pikrinsäurefärbung 138.  
 Harn, Untersuchung des Sediments 260.  
 — — auf Tuberkelbazillen 301.  
 Harnapparat, mikroskopische Untersuchung 258—260.

- Harnapparat, Nachweis der *Corpora versicolorata* 162.
- Harnsäure, Fixierung im anatomischen Präparat 28.
- Harnsäureinfarkte, Fixierung 28. 259.  
— Färbung 259.
- Harnsäuresteine, mikroskopische Untersuchung 259.
- Harts Modifikation der Weigertschen Elastinfärbung 133.
- Haug's Phloroglucin-Salpetersäuregemisch zur Entkalkung 37.  
— Salpetersäure-Kochsalzgemisch zur Entkalkung 39.
- Haupt- und Belegzellen im Magen, Darstellung 254.
- Haut, Untersuchung 264—268.  
— — auf Eleïdin 265.  
— — — Epithelfasern 266.  
— — — Keratohyalin 265.  
— — — Hornsubstanzen 268.  
— — — kollagenes Gewebe 141.  
— — — pathogene Pilze 310—312.  
— Hornhautkörperchen, Imprägnierung 108.
- Haut, seröse 199.  
— — Darstellung der Endothelzellen 110.  
— — — fibrinoiden Degeneration des Bindegewebes 174.
- Hayem's Gemisch zur Verdünnung des Blutes 180.
- Hefen, pathogene, Färbung 312.
- Heidenhain's Brillantschwarz-Toluidinblaufärbung 212.  
— Eisenalaunhämatoxylinfärbung 94.  
— — Anwendung für Hornsubstanzen nach Zeroni 165.  
— Trichloressigsäurefixierung 32.
- Heizbarer Objektisch 7.
- Helbing's Celloidinschnelleinbettung 76.
- Held's Ganglienzellenfärbung 238.
- Helly's Fixierungsflüssigkeit 25.
- Hempels Sedimentierung tuberkelbazillenarmer Sputa 298.
- Henke und Zellers Aceton-Paraffinschnelleinbettungsmethode 65.
- Hermannsches Fixierungsgemisch 32.
- Herxheimers Fettfärbung 144. 145.
- Herxheimers Verfahren Celloidinschnittserien aufzukleben 80.
- Herz, mikroskopische Untersuchung 212.  
— — — degenerativer Prozesse 212.  
— — — auf Fettembolie 169.  
— — — — Pigmentatrophie 157.  
— — — — Schaltstücke und Querleisten der Muskelfasern 212.  
— — — Thromben 169.
- Herzklappen, mikroskopische Untersuchung 212.
- Hirschberg's Glykogennachweis in Leukocyten 179.
- Hobelmikrotom von Becker-Sartorius 52.  
— — Jung 54.
- Höllenstein s. *Argentum nitricum*.
- Hollundermarkplättchen für vitale Zellfärbungen nach Arnold 14.  
— zur Beobachtung frischen Blutes nach Arnold 178.
- Holzblöcke, Beschaffenheit zur Celloidineinbettung 74. 75.
- Honeggers Ammoniakkarmin 99.
- Hoppes Modifikation der Weigertschen Neurogliafärbung 243.
- Hornhautkörperchen, Darstellung mit Cohnheim's Goldmethode 108.
- Hornsubstanzen, Färbung 165. 268.
- Hoyer's Schleimfärbung 129.
- Hühnercholera und -Tuberkulose, Darstellung der Erreger 309.
- Hueppe und Neisser's Sporenfärbung 278.
- Hyalin und hyaline Degeneration 165. 173.  
— Färbung nach Russel 166.
- Hyperämie, Nachweis in Geweben 169.
- Hypophyse 245.  
— Granula der Hypophysenzellen 245.
- I**mmersion 1.  
— Anwendung und Reinigung 8.
- Imprägnation mit Silberlösungen 109.  
— mit Metallsalzen 108. 109, s. a. Metallimprägnation.
- Indifferente Flüssigkeiten zur Untersuchung frischer Präparate 13.
- Indigkarmin, Nachweis der Sharpey'schen Fasern 205.

- Indigkarmin-Pikrinsäure nach E. Fränkel 137.  
 Indophenollösung zur Fettfärbung 145.  
 Indulin - Aurantia - Eosin - Glyzeringemisch nach Ehrlich 189.  
 Infarkte, Untersuchung 169.  
 Influenzabazillen, Färbung 290.  
 Injektion 43—48.  
 — des Gefäßsystems, doppelfarbig 47.  
 — — — mit kaltflüssigen Gemischen nach Beale 43.  
 — — — — — Richardson 43.  
 — — — — — Tandler 44.  
 — — — — warmflüssigen Gemischen nach Frey 45.  
 — — — — — Thiersch 44.  
 — der Kapillaren mit Fett oder Milch nach Fischer 47. 48.  
 — — Lymphgefäße 48.  
 — des Nervensystems mit Formalin in der Leiche 214.  
 — Konservierung injizierter Präparate 46.  
 — Schnittpräparate, Herstellung von injizierten Präparaten 48.  
 — Selbstinjektion am lebenden Tier 48.  
 Injektionsapparat nach Toldt 46.  
 Instrumentarium, mikroskopisches 1 bis 12.  
 Interzellularbrücken, Darstellung nach Beneke 127.  
 Irisblende 9.  
 Isolationsflüssigkeiten für Zupfpräparate 15. 194.  
  
**J**adassohns Plasmazellenfärbung 124.  
 Jägers Nachweis der Dysenterieamöben 334.  
 Jancso und Rosenbergers Verfahren, Ausstrichpräparate für Blutuntersuchungen anzufertigen 327.  
 Japanische Aufklebemethode 68.  
 Jelineks Verfahren Pikrinsäure aus Geweben zu entfernen 41.  
 Jenners Blutfärbung mit May-Grünwaldschem Farbstoff 187.  
 Jod zur Amyloidreaktion 159.  
 — — Glykogenreaktion 163.  
 Jodalkohol, Beseitigung von Sublimatniederschlägen 25.  
 Jodchlorzinkreaktion auf Chitin 324.  
 Jodgrün zu Stillings Amyloidreaktion 161.  
 Jodgrün-Karbolwasser nach Russel 122.  
 Jodgummimethode Ehrlichs zum Glykogennachweis 163.  
 Jodjodkalium, Beseitigung von Sublimatniederschlägen 24.  
 — Konservierung des Hämoglobins 180.  
 — nach Arnold zur Maceration 16.  
 — — Florence zur Spermareaktion 263.  
 — nach Kobert-Takayama zur Spermareaktion 263.  
 — — Weigert zur Neurogliafärbung 241.  
 — verdünntes, für frische Präparate 18.  
 — zur Amyloidreaktion 159.  
 — — Blutverdünnung 180.  
 — zur Gramschen Bakterienfärbung 125. 276.  
 — — — — Ersatz durch Pikrinsäure 288.  
 — zum Nachweis der Corpora amyralacea 162.  
 — — — des Glykogen 163.  
 Jodkalium-Wasserstoffsuperoxyd nach Unna 277.  
 Jodnatrium-Eisessiggemisch für Häminkristalle 194.  
 Jodschwefelsäure zur Amyloidreaktion 159.  
 Johnes Färbung der Gallerthülle des Milzbrandbazillus 292.  
 Jordans Verfahren der Entcelloidinierung 77.  
 Juliusburger und Meyers Färbung der Nisslschen Körner 239.  
 Jungs Hübelmikrotom 54.  
 — Schlittenmikrotom 50.  
  
**K**aiserlings Formalin-Glyzeringemisch zur Konservierung der Eigenfarbe anatomischer Präparate 27. 28.  
 Kala azár, Nachweis mit Leishmans Färbemethode 331.  
 Kalialaun zum Differenzieren 90.

- Kalialaun zum Entsäuern 36.  
 Kalialaun-Salpetersäure, Entkalkungs-  
 gemisch 37.  
 Kalilauge, Maceration 15.  
 — Reagens für frische Präparate 18.  
 — — — Schimmelpilze 310.  
 Kalilauge-Alkohol zur Beseitigung von  
 Formalinniederschlägen aus Schnitt-  
 präparaten 26.  
 Kalium aceticum, Aufhellung von  
 Schnittpräparaten 18. 111.  
 — — Konservierung gefärbter Schnitt-  
 präparate 114.  
 Kalium bichromicum, Fixierung 28.  
 Kaliumbichromat-Chromalaun-Gemisch  
 nach Weigert 224.  
 Kaliumbichromat-Formalinlösung nach  
 Wiesel zur Chromreaktion 260.  
 Kaliumbichromat-Formalin-Essigsäure-  
 Gemisch zur Fixierung nach Witt-  
 maack 249.  
 Kaliumbichromat-Osmiumsäure-Ge-  
 misch nach Altmann 32.  
 — — Golgi 234.  
 — — Wittmaack 249.  
 Kaliumbichromat-schwefelsaure Kupfer-  
 oxydlösung nach Wolters 231.  
 Kaliumbichromat schwefelsaure Natron-  
 lösung (Müllersche Flüssigkeit) zur  
 Fixierung 29.  
 Kaliumkarmin nach Best zur Glykogen-  
 färbung 164.  
 Kaliumpermanganat, Bleichung eisen-  
 freier Pigmente 158.  
 Kalium salicylicum-Formalin zur Fixie-  
 rung von Fettseifen 149.  
 Kalium sulfurosum - Oxalsäurelösung  
 nach Pal 225.  
 Kalk 149—153.  
 — chemischer Nachweis 18. 152.  
 — Entziehung aus Knochen und Ge-  
 weben 34—42, s. a. Entkalkung.  
 — Färbung mit Alizarin 150.  
 — — — Hämatoxylin 149. 153.  
 — — — nach Roehl 150.  
 — fettsaurer, Nachweis nach Fischler  
 149.  
 — — Reaktion mit Weigerts Neuro-  
 gliabeize im makroskopischen Prä-  
 parat 152.  
 Kalk, oxalsaurer, Nachweis 152.  
 — phosphorsaurer, Nachweis nach  
 Kossa mit Argentum nitricum 151.  
 — — — — Roehl 151. 152.  
 Kalkgehalt, Nachweis im Knochen  
 201—205.  
 Kanadabalsam, Konservierung gefärb-  
 ter Schnittpräparate 114.  
 — Neutralisieren 115.  
 — Verwendung zum Signieren mikro-  
 skopischer Präparate 11.  
 Kaninchenseptikämie, Färbung der Er-  
 reger 309.  
 Kapillarattraktion, Aufkleben von Pa-  
 raffinschnitten 67.  
 Kapillaren, Injektion nach Fischer 47.  
 48.  
 Kapselbakterien, Darstellung der Kapsel  
 282.  
 — — — — bei Milzbrandbazillen 292.  
 293.  
 — — — — — Pestbazillen 294.  
 — — — — — Pneumoniebazillen 294.  
 — — — — — Rhinosklerombazillen  
 295.  
 Karbolfuchsin 118.  
 — Beseitigung der Farbstoffnieder-  
 schläge 303.  
 — Färbung der Bakterien 272.  
 — — — Kernteilungsfiguren 118.  
 — nach Russel für Zellgranula 122.  
 — verdünntes, zur Bakterienfärbung 285.  
 Karbolfuchsin-Methylenblau, einzeitige  
 Doppelfärbung des Meningococcus  
 intracellularis 305.  
 Karbolmethylenblau 272.  
 Karbolthionin 272. 288.  
 — Färbung der Bakterien im Schnitt  
 288.  
 Karbolthionin-Pikrinsäure-Methode zur  
 Darstellung der Knochenhöhlen und  
 ihrer Ausläufer 209.  
 Karbolwassergentianaviolett nach Cza-  
 plewski 272. 277.  
 Karbolwasser-Jodgrün nach Russel 122.  
 Karbolwasser-Methylviolett nach Löff-  
 ler 277.

- Karbolwasser-Neutralrot zur Darstellung der Knochenhöhlen und ihrer Ausläufer 210.
- Karbolxylol, Aufhellung gefärbter Schnittpräparate 112.
- Karminfärbungen 86—89.
- Alaunkarmin (Grenacher) 87.
  - alkoholisches Alaunkarmin 105.
  - Boraxkarmin nach Grenacher 98.
  - Indigkarmin 205.
  - Lithionkarmin (Orth) 87.
  - Kaliumkarmin (Best) 164.
  - karminsaures Ammoniak 99.
  - — — nach Honegger 99.
  - Mucikarmin 129.
  - Pikrokarmin nach Friedländer 101.
  - — — Neumann 101.
  - — — Oppler 265.
  - Pikrolithionkarmin 101.
  - saures alkoholisches Karmin nach P. Mayer 88.
  - Urankarmin 229.
  - nach Beale zur Stückfärbung 105.
  - — Oppler für Eleidin 265.
- Karmingemisch nach Beale zur Injektion 43.
- Karminsaures Ammoniak 99.
- — nach Honegger 99.
- Kehlkopf, mikroskopische Untersuchung 252.
- Keratohyalin, Darstellung 265.
- Kernfärbungen 86—98.
- mit Anilinfarben 96—98.
  - — Hämatoxylinlösungen 89—96.
  - — Karminfarbstoffen 86—89.
- Kernstrukturen, Darstellung 116—117.
- Kernteilungsfiguren, Darstellung 117 bis 120.
- — nach Chromosmium - Essigsäurefixierung mit Gentianaviolett 118.
  - — — — — Karbolfuchsin 118.
  - — — — — Safranin 117.
  - — — — — Safranin-Gentiana-Orangegefärbung 119.
  - — — — — nach Benda mit Hämatoxylin 118.
  - — — Sublimat-, Formalin- oder Alkoholfixierung 119.
- Keuchhustenbacillus (Bordet), Färbung 291.
- Klatschpräparate, Anfertigung 289.
- Kleinenbergs Fixierungsflüssigkeit 32.
- Kletts Darstellung der Bakterienkapsel 282.
- Klotzs Verfahren neben Fettsäuren und -Seifen sämtliches Neutralfett nachzuweisen 171.
- Knochen 199—211.
- allgemeines 199—201.
  - Darstellung der einzelnen Strukturelemente 205—210.
  - — des geflechtartigen Aufbaus 206.
  - — der Knochenfibrillen 208.
  - — — Knochenhöhlen und ihrer Ausläufer 206—210.
  - — — Osteoblasten und Ostoklasten 196.
  - — — Sharpeyschen Fasern 205.
  - Entfettung 42.
  - Entkalkung 34—42.
  - Färbung zu Übersichtsbildern 200. 201.
  - Fixierung und Härtung 109.
  - Gitterfiguren, Darstellung 204. 205.
  - Nachweis der Spirochaete pallida 319.
  - Untersuchung auf Kalkgehalt 201.
  - — — — in nicht oder unvollkommen entkalktem Zustand 201—203.
  - — — — — vollkommen entkalktem Zustand 203—205.
- Knochenfibrillen, Darstellung nach Beneke 127.
- — — Schmorl 208.
- Knochenhöhlen und ihre Ausläufer, Darstellung nach Goetsch 210.
- — — — — Morpurgo 210.
  - — — — — v. Recklinghausen 204.
  - — — — — Schmorl 206—210.
- Knochenmark 195—197.
- Darstellung der Osteoblasten und Ostoklasten 196.
- Knorpel s. Knochen.
- Kobert-Takayamas Spermareaktion 263.
- Koch und Mansons Malariaplasmodienfärbung 327.

- Koch-Ehrlichsche Tuberkelbazillenfärbung 299.
- Kochmethode, Fixierung eiweißhaltiger Flüssigkeiten in Geweben 32.
- Kochsalzlösung, physiologische, zur Blutverdünnung 180.
- — für frische Präparate 13.
- — zum Nachweis der Sharpeyschen Fasern 205.
- Kochsalz - Salpetersäuregemisch nach Haug zur Entkalkung 39.
- Kochsalz - Salzsäuregemisch, alkoholisches, zur Entkalkung 40.
- nach Ebner zur Entkalkung 39.
- Kochsalz-Sublimatgemisch zur Fixierung 25.
- Koch-Weckscher Bazillus der akuten Conjunctivitis, Färbung 291.
- Kockels Fibrinfärbung 128.
- Kohle, Nachweis in Geweben 158.
- Köllikers Methode zur Darstellung der Sharpeyschen Fasern 205.
- Kohlensäuregefriermikrotom 56.
- Kohlenwasserstoffe, Aufhellung gefärbter Präparate 112.
- Kokken 304—306.
- Färbung des *Diplococcus catarrhalis* 305.
- — — *Diplococcus intracellularis equi* 309.
- — der Gonokokken 304.
- — des Meningococcus intracellularis 305.
- — — *Micrococcus melitensis* (Maltafieber) 306.
- — der Pneumoniekokken (Fränkel-Weichselbaum) 306.
- — — Staphylo- und Streptokokken 306.
- — des Tetragenus 306.
- Kokubos Färbung der Haupt- und Belegzellen des Magens 254.
- Kollagene Fasern 138—143.
- — Darstellung mittelst Bielschowskys Silberimprägnation 142.
- — Färbung nach Beneke 127.
- — — — van Gieson 105.
- — — — Hansen 138.
- — — — Mallory 139. 140.
- Kollagene Fasern, Färbung nach Mallory mit der Löwensteinschen Modifikation 140.
- — — — — Ribbertschen Modifikation 139.
- — — — — Wooleyschen Modifikation 140.
- — — — Unna 141.
- — — kombiniert mit Elastinfärbung 136. 137.
- Kolloidium, Anwendung für Celloidinschnittserien 78.
- Kolloide Degeneration, Untersuchung auf solche 173.
- Kolophonium, Konservierung gefärbter Schnittpräparate 237.
- Kondensor für Mikroskop 1. 9.
- zur Untersuchung bei Dunkelfeldbeleuchtung 6. 7.
- Kongorot, Eleidinfärbung 266.
- Konservierung frischen Blutes 180.
- anatomischer Präparate in natürlichen Farben 27.
- der Harnsäureinfarkte in natürlicher Farbe 28.
- gefärbter Schnittpräparate 113—116.
- — — in Damarharz 115.
- — — — Glycerin 113.
- — — — Glyzeringelatine 114.
- — — — Kanadabalsam 115.
- — — — Kolophonium 237.
- — — — Lävulose 114.
- — — — Negativlack 115.
- — — — Solutio Kali acetici 114.
- Korallin-Methylenblau-Glyzeringemisch nach Pappenheim 302.
- Kóssas Reaktion auf phosphorsauren Kalk 151.
- Kossels Pestbazillenfärbung 293.
- Kreosot, Differenzierung 244.
- Kresylviolett zur Kernfärbung 97.
- — Ganglienzellenfärbung 237.
- — Mitochondriafärbung 120.
- — Schleimfärbung 131.
- Kromayers Färbung der Epithelfasern 266.
- Kruses Färbemethode des Bazillus des *Ulcus molle* 304.

- Künstliche Verdauung pathologischer Objekte nach Spalteholz 16.
- Kultschitzkys Celloidin-Paraffineinbettung 81.
- Hämatoxylin 226.
- Modifikation der Weigertschen Markscheidenfärbung 226.
- Kupferchromalaun-Essigsäurebeize nach Weigert 223.
- Kupfersche Sternzellen, Darstellung 257.
- Kupfervitriol zur Erhaltung wasserfreien Alkohols 23.
- L**ävulose, Konservierung gefärbter Schnittpräparate 114.
- Landsteiners Methode zum Nachweis der trüben Schwellung 171.
- Langhans' Glykogenreaktion 163.
- Verfahren von im Stück gefärbten und in Celloidin eingebetteten Objekten Schnittserien herzustellen 81.
- Lavendelöl, Aufhellung gefärbter Schnittpräparate 112.
- Laverans Trypanosomenfärbung 331.
- Leber 254—257.
- Darstellung des Faserwerks der Leberläppchen 256.
- — — der Gallenkapillaren 255.
- — — Kupferschen Sternzellen 257.
- — — perivaskulären Lymphräume 256.
- — — Nachweis der Galle 255.
- Leishmans Trypanosomenfärbung 331.
- Lenharts Färbung frischer Blutpräparate 180.
- Lenhosséks Methode zur Darstellung der Ganglienzellen 237.
- — — — Neurofibrillen 234.
- Lentz Färbung der Negrischen Körperchen 332.
- Leprabazillen, Färbung 291.
- — — — differente von Tuberkelbazillen 291.
- Leptothrix, Färbung 308.
- Leukocyten 179; s. a. Blut.
- amöboide Bewegung, Beobachtung 179.
- Beschreibung und Einteilung nach Ehrlich 184.
- Leukocyten, Glykogennachweis 179.
- Leukocytengranula, basophile 190.
- — — — Färbung im Ausstrichpräparat nach Ehrlich 190.
- — — — — Türk 190.
- — — — — Westphal 190.
- eosinophile 189.
- — — — Färbung im Ausstrichpräparat nach Ehrlich 189.
- Klassifikation nach Ehrlich 184, 185.
- neutrophile 191.
- Schnittpräparate, Färbung nach Assmann 193.
- — — — Ehrlich mit Triacid 193.
- — — — Schridde 192.
- — — — Zieler 192.
- vitale Färbung 179.
- Levaditis Silberimprägnation der Spirochaete pallida 318.
- — — — — mit Pyridinzusatz 320.
- Levinsohns Fettfärbung der Se- und Exkrete 146.
- Ligroin-Paraffineinbettung 64.
- Linsen, mikroskopische, Reinigen 10.
- Lipochrome, Nachweis 158.
- Lipoide, Nachweis 172.
- Lithion carbonicum, Differenzierung 90.
- Entfernung von Pikrinsäure aus Geweben 41.
- Lithionkarmin nach Orth 87.
- Lithionkarmin - Ferrocyaniumlösung, einzeitige Färbung zur Eisenreaktion 154.
- Lithiumsulfat zum Entsäuern 35.
- Löfflers Boraxmethylenblau-Bromeosinmisch zur Gonokokkenfärbung 305.
- Geißelfädenfärbung 281.
- Färbung der Spirochaete pallida im Ausstrichpräparat 318.
- Methylenblau zur Kernfärbung 97.
- — — — Färbung der Bakterien 271, 285.
- — — — frischen Präparate 19.
- Gonokokkenfärbung 305.
- Modifikation der Gramschen Bakterienfärbung 277.
- Rotzbazillenfärbung 296.
- Löwensteins Kollagenfärbung mit der Malloryschen Säurefuchsin-Anilinblau-Goldorange-Methode 140.

- Lubarsch's differentialdiagnostischer Nachweis des Glykogens 165.  
 — Schnellhärtung und Schnelleinbettung in Paraffin 65.  
 Lüpkes Kapselfärbung des Milzbrandbazillus 292.  
 Lugolsche Lösung 18.  
 — Nachweis von Cholesterin 149.  
 — Untersuchung frischer Präparate 18.  
 Lunge 252.  
 — Nachweis der Corpora versicolorata 162.  
 — — — Fettembolie 169. 252.  
 Lutein, Nachweis 157. 158.  
 Lymphdrüsen, Untersuchung 197.  
 Lymphgefäße, künstliche Injektion 48.  
 — Endothelzellen, Darstellung der Zellgrenzen 109.  
 Lymphocyten, Färbung des basophilen Protoplasma 191.
- M**acerationsflüssigkeiten für Zupfpräparate 15.  
 — zum Nachweis roter Blutkörperchen in eingetrockneten Blutspuren 194.  
 — — — von Spermatozoen in eingetrockneten Flecken 264.  
 Mäusesepdikämie, Färbung der Erreger 309.  
 Mäusetyphusbazillen, Färbung 309.  
 Magen, Untersuchung 253. 254.  
 — Haupt- und Belegzellen, Färbung 254.  
 Malachitgrün-Glycerin-Giemsalösung nach Löffler zur Färbung der *Spirochaete pallida* 318.  
 Malariaplasmodien 326—330.  
 — Herstellung von Ausstrichpräparaten 326. 327.  
 — Färbung in Ausstrichpräparaten mit Methylenblau-Eosin 327.  
 — — — nach der Romanowsky'schen Methode, Modifikation von Giemsa 329.  
 — — — — Manson-R. Koch 327.  
 — — — — Schüffner 328.  
 — — — Schnittpräparaten nach Sternberg 330.  
 — vitale Färbung 326.  
 Mallorys Achsenzylinderfärbung mit phosphormolybdänsaurem Hämatoxylin 230. 244.  
 Mallorys Achsenzylinderfärbung, Modifikation von Ribbert zur Kollagenfärbung 139.  
 — Neurogliafärbung mit phosphormolybdänsaurem Hämatoxylin 244.  
 — — Modifikation von Bartel 244.  
 — — mit Säurefuchsin-Anilinblau-Goldorange gemisch 245.  
 — — — — Modifikation von Löwenstein zur Kollagenfärbung 140.  
 — — — — — Wooley zur Kollagenfärbung 140.  
 — — — Weigerts Fibrinmethode 244.  
 — — — — — Modifikation von Bartel 244.  
 — Säurefuchsin-Anilinblau-Goldorange gemisch 245.  
 Maltafieber, Färbung des Erregers 306.  
 Manson und R. Kochs Malariaplasmodienfärbung 327.  
 Marchis Fixierungsgemisch 147. 216.  
 — — Anwendung zur sekundären Osmierung 147.  
 — Methode zum Nachweis degenerativer Prozesse im Zentralnervensystem 216.  
 Maresch' Darstellung der Bindegewebsfibrillen mittelst Silberimprägnation 142.  
 Markscheiden 218—227.  
 — Darstellung nach E. Fränkel 227.  
 — — — Kultschitzky 226.  
 — — — Pal 224.  
 — — — Vassale 226.  
 — — — Weigert mit Eisenhämatoxylin und Differenzierung 220.  
 — — — — — Lithion-Hämatoxylin und Differenzierung 218.  
 — — — — — ohne Differenzierung 221.  
 — — — — — Schnellmethode 223.  
 — — — — — Wolters 226.  
 — im Gehörorgan, Darstellung nach Wittmaack 249.  
 — in peripheren Nerven, Darstellung 246.  
 Martin und Fields Celloidin-Paraffineinbettung 81.



- Mastzellen im Blut 190.  
 — — — Färbung nach Ehrlich 190.  
 — — — — — Türk 190.  
 — — — — — Westphal 190.  
 Mayers Hämalalaun 93.  
 — Mucikarmin 129.  
 — saures alkoholisches Karmin 88.  
 — — Hämalalaun 94.  
 — Schleimfärbung 129.  
 — Verfahren, Pigmente zu bleichen 158.  
 — — Sublimatniederschläge zu beseitigen 24.  
 May-Grünwald-Färbung nach Aßmann für Blutausschnittpräparate 187.  
 — — — — — Blutschnittpräparate 193.  
 — — Jenner 186.  
 — — Pappenheim kombiniert mit Giemsa-Färbung 188.  
 — — Zieler 192.  
 Melanin, Nachweis 158.  
 Meningococcus intracellularis, Färbung 305.  
 Merckels Schleimfärbung 131.  
 Meßokulare für Apochromatobjektive 2.  
 Metallimprägnation 108—110.  
 — mit Goldverbindungen 108. 109. 234, s. a. Goldimprägnation.  
 — — Silbersalzen 109. 110, s. a. Silberimprägnation.  
 Methylenblaulösung zur Blutfärbung 185.  
 — — Kernfärbung 96.  
 — nach Löffler 97. 271.  
 — polychromes s. polychromes Methylenblau.  
 Methylenblau-Alkohol-Salpetersäuregemisch für Tuberkelbazillenfärbung 300.  
 Methylenblau-Boraxlösung für Malaria-plasmodien 327.  
 — — Pestbazillen 293.  
 — — Pilzauflagerungen der Haut 311.  
 — — Plasmazellen nach Jadassohn 124.  
 Methylenblau-Eosin, Malariaplasmoidenfärbung 327.  
 — nach Kossel zur Pestbazillenfärbung 293.  
 — — May-Grünwald 186.  
 — — v. Müllern 186.  
 Methylenblau-Fluoresceïnlösung nach Czaplewski 300.  
 Methylenblau-Jodfärbung nach Türk 190.  
 Methylenblau-Karbolfuchsinlösung, einzeitige Doppelfärbung des Meningococcus intracellularis 305.  
 Methylenblau-Korallinglyzeringemisch nach Pappenheim 302.  
 Methylenblau-Safranngemisch nach Unna 295.  
 Methylenblau-Seifenlösung nach Held 238.  
 — — Nissl 236.  
 Methylenblau-Tropäolinlösung für Recurrensspirillen 322.  
 Methylgrünlösung, Färbung frischer Präparate 18. 174.  
 — — zur Amyloidreaktion 161.  
 Methylgrün-Orange G-Säurefuchsingemisch nach Biondi-Heidenhain 103.  
 Methylgrün-Pyronin, Plasmazellen 123.  
 — Bakterien 272.  
 — Gonokokken 304.  
 — Lymphocytenprotoplasma 191.  
 Methylgrün-Salzsäuregemisch zum Nachweis von Spermatozoen in eingetrockneten Flecken 264.  
 Methylviolett, Nachweis von Amyloid 160.  
 Methylviolett-Anilinwasser, Bakterienfärbung 271.  
 — Epithelfaserfärbung nach Kromayer 266.  
 — Fibrinfärbung nach Weigert 125.  
 — — — Zenker 127.  
 Methylviolett-Karbolwasser nach Löffler 277.  
 Methylviolett-Kochsalzlösung, Konservierung der Blutplättchen 181.  
 Methylviolett-Oxalsäuregemisch zur Neurogliafärbung 241.  
 Meyer und Juliusburgers Darstellung der Nisslschen Körner 239.  
 Meyer und Orths Verfahren unentparaffinierte Schnitte zu färben 70.  
 Michaelis Verfahren der schnellen Orientierung beim Serienschneiden 71.

- Micrococcus melitensis (Maltafieber),  
 Färbung 306.  
 Mieschersche Schläuche, Nachweis 324.  
 Mikroorganismen, für Menschen patho-  
 gene, Färbung 269—309.  
 — — Tiere pathogene, Färbung 309.  
 Mikrophotographische Abbildung 4.  
 Mikrophyten, Färbung 310—312.  
 Mikroplanare 5.  
 Mikroskop 1. 2.  
 — Beleuchtungsapparat 1.  
 — Bezugsquellen 1.  
 — Blenden 9.  
 — Camera lucida 3. 4.  
 — Dunkelfeldblende 7.  
 — Gebrauch zum Mikroskopieren 10.  
 — heizbarer Objektisch 7.  
 — Kondensoren 1.  
 — — zur Untersuchung bei Dunkel-  
 feldbeleuchtung 6. 7.  
 — Lichtquelle 6. 8.  
 — Objektive und Okulare 1.  
 — Objektmikrometer 2.  
 — Öl-Immersion 1.  
 — Okularmikrometer 2.  
 — Polarisationsvorrichtung 5.  
 — Spiegel 9.  
 — Stativ 1. 2.  
 — Zeichenapparat 3. 4.  
 — Zusammenstellung 1.  
 Mikroskopbrutschrank 7.  
 Mikroskopierlampe 6. 8.  
 Mikroskopieren, anzuwendende Ver-  
 größerungen 7. 8.  
 — Benutzung der Öl-Immersion 8.  
 — Darstellung des Farbenbildes 9.  
 — — — Strukturbildes 9.  
 — Regulierung der Lichtintensität 9.  
 Mikroskopisches Instrumentarium 1—12.  
 Mikrotome 49—52.  
 — einfache 52.  
 — Gefriermikrotome 53.  
 — Schlittenmikrotome 50—52.  
 — Tauchmikrotome 52.  
 — Zylindermikrotome 50.  
 Milch, Injektion der Kapillaren nach  
 Fischer 47.  
 Milz 197.  
 Milzbrandbazillen, Färbung 292. 293.  
 Milzbrandbazillen, Gallerthülle, Dar-  
 stellung im Ausstrichpräparat 292.  
 — — — im Schnittpräparat 293.  
 Mineralsäuren, Differenzierung der Bak-  
 terienfärbungen 273.  
 Minotsches Gemisch, Aufhellung ge-  
 färbter Schnittpräparate 130.  
 Mitochondria, Darstellung nach Benda  
 119.  
 Mitosen, Darstellung 117—119.  
 Möllers Sporenfärbung 279.  
 Muchsche granuläre Form der Tuberkel-  
 bazillen, Färbung nach Wirths 300.  
 Mucikarmin, Färbung schleimhaltiger  
 Gewebe 129.  
 Mucin, Nachweis 129—131. 173.  
 Müllersche Lösung 29.  
 — Entkalkung 41.  
 — — nach Pommer zum Nachweis des  
 Kalkgehalts im Knochen 202.  
 — — Fixierung 29. 30.  
 — — zur Maceration 16.  
 v. Müllerns Blutfärbung mit Methylen-  
 blau-Eosin 186.  
 Muskeln, Herstellung mikroskopischer  
 Präparate 211.  
 — — von Zupfpräparaten 15. 16.  
 — Untersuchung auf Trichinen 324.  
 Muskelfasern, Darstellung der Disdia-  
 klasten nach Beneke 127.  
 — — — Schaltstücke und Querleisten  
 des Herzmuskels nach Dietrich 212.  
 — glatte, Darstellung kombiniert mit  
 Elastin- und Kollagenfärbung nach  
 E. Fränkel 137.  
 Myeline, Nachweis 172.  
 Nakanishis vitale Bakterienfärbung 270.  
 Naphthol-Dimethyl-p-Phenylendiamin-  
 färbung der Zellgranula nach W.  
 Schultze 122.  
 Natrium bicarbonicum-Alaunlösung zum  
 Nachweis der Gitterfiguren 205.  
 Natriumbichromat-Fixierung 28.  
 Natriumbichromat-Chromalaungemisch  
 nach Weigert 224.  
 Natriumsulfat zum Entsäuern 35.  
 Natriumsulfit - Chromogenameisensäure,  
 Reduktionsflüssigkeit 240.

- Natronlauge, Reagens für frische Präparate 18.  
 — Sedimentierung tuberkelbazillenarmer Sputa 208.  
 Nebennieren, mikroskopische Untersuchung 260  
 — Chromreaktion nach Wiesel 260.  
 Negativlack, Ersatz für Deckgläser 115.  
 Negrische Körperchen, Färbung nach Lentz 332.  
 Neissers differentialdiagnostische Färbung der Diphtheriebazillen 290.  
 — und Hueppes Sporenfärbung 278.  
 Nekrosebazillen, Färbung 309.  
 Nekrotische Prozesse, Untersuchung 170.  
 — — — auf Spirochaeten 322.  
 Nelkenöl, Aufhellung gefärbter Schnittpräparate 112.  
 — Entfernung des Celloidins aus Schnittpräparaten 77.  
 Nelkenöl-Thymianöl zur Aufhellung von Schnittpräparaten 130.  
 Nerven, periphere, Darstellung 246. 247.  
 — — — nach Benda 246.  
 — — — mittelst Draschs Goldmethode 246.  
 Nervenfasern, Imprägnation mit Goldlösung nach Cohnheim 109.  
 — — — — — Drasch 246.  
 — — — — — Freud 234.  
 — — — — Silberlösung nach Bielschowsky 231.  
 — — — — — Golgi 234—236.  
 — — — — — Ramon y Cajal 234.  
 — Isolation 16.  
 — Neurokeratingerüst, Darstellung 246.  
 Nervensystem 213—247.  
 — peripheres 246. 247.  
 — Zentralnervensystem 213—245.  
 — — Allgemeines 213—216.  
 — — Markierung zahlreicher zu verarbeitender Stücke 216.  
 — — Nachweis der Achsenzylinder 227—236.  
 — — — degenerativer Prozesse 216 bis 218.  
 — — — der Ganglienzellen 236—239.  
 — — — Markscheiden 218—227.  
 — — — Nervenfasern 108. 231—236.  
 Nervensystem, Zentralnervensystem, Nachweis der Neurofibrillen 233.  
 — — — — Neuroglia 239—245.  
 — — Untersuchung im frischen Zustand 16. 213.  
 Neumanns Pikrokarminfärbung 101.  
 Neurofibrillen, Darstellung nach Ramon y Cajal 233.  
 Neuroglia 239—245.  
 — Darstellung nach Beneke 127.  
 — — — Mallory 244. 245.  
 — — — — mit Bartels Modifikation am unentparaffinierten Schnitt 244.  
 — — — — Weigert 239.  
 — — — — mit Bartels Modifikation 242.  
 — — — — — Bendas Modifikation 243.  
 — — — — — Hoppes Modifikation 243.  
 — — mit Weigerts Eisenhämatoxylin-van Giesonfärbung 105. 245.  
 Neurogliabeize (Chromalaun- [Fluorchrom-] Essigsäure-Kupfergemisch) nach Weigert 223. 239.  
 Neurokeratingerüst der Nervenfasern, Darstellung 246.  
 Neutralfette, Nachweis 143—147. s. a. Fett.  
 — Spaltungsprodukte, Nachweis 147—149.  
 Neutralrot, Färbung der frischen Präparate 18.  
 — — — Kerne kernhaltiger roter Blutkörperchen 181.  
 — — — Knochenhöhlen und ihrer Ausläufer nach Goetsch 210.  
 — — — Nisslschen Körner nach Rosin 238.  
 — vitale Zellfärbung 14. 122.  
 Neutralrot-Chlornatrium zur vitalen bez. supravitalen Färbung 122.  
 Neutrophile Granulationen, Färbung im Ausstrich 191.  
 Nicolles Bakterienfärbung im Schnitt 288.  
 Nieren, Untersuchung 258.  
 — — auf Fettembolie 169.  
 — — — Harnsäureinfarkte 259.  
 — — — kutikuläre Säume 258.

- Nierensteine, Herstellung mikroskopischer Präparate 259.
- Nigrosinfärbung der Achsenzylinder 230.
- des Eleïdin 265.
- Nilblausulfatfärbung der Neutralfette nach Smith 145.
- Nilblauxylol zur Schnellfärbung unentparaffinierter Schnitte 71.
- Nikiforoffs Fixierung der Bluttrockenpräparate 183.
- Nisslsche Körner, Darstellung 236—239.
- Nissls Ganglienzellenfärbung 236.
- Noniewicz' Rotzbazillenfärbung 296.
- Objektive 1.**
- Anwendung beim Mikroskopieren 7. 8.
- Reinigen 10.
- Objektmarkierer zum Wiederauffinden bestimmter Stellen im mikroskopischen Präparat 9.
- Objektmikrometer 2.
- Objektivrevolver 2.
- Objekttisch heizbarer 7.
- Vorrichtung zum Wiederauffinden bestimmter Stellen im Präparat 9.
- Objektträger, gebrauchte, Reinigen 12.
- Objektträgerpincette 317.
- Obregias Verfahren Celloidinschnittserien anzufertigen 80.
- Ödem, malignes, Färbung der Erreger 292.
- Öle, ätherische, Aufhellung gefärbter Schnittpräparate 111—113.
- Öl-Immersion 1. 8.
- Anwendung beim Mikroskopieren 8. 275.
- Ohr, mikroskopische Untersuchung 247 bis 250.
- , Felsenbein, Fixierung und Entkalkung nach Wittmaack 249.
- , Zerlegung nach Panse 248.
- Okulare 1.
- Meßokular 2.
- Okularmikrometer 2.
- Olts Verfahren, Gefrierschnitte aufzukleben 60.
- Opplers Eleïdinfärbung 265.
- Orange G-Anilinblau-Säurefuchsinmethode nach Mallory für die Neuroglia 245.
- — — Anwendung zur Kollagenfärbung 139. 140.
- Orange G-Säurefuchsin-Methylgrünlösung nach Biondi-Heidenhain 103.
- Orceïn, saures, zur Elastinfärbung 136.
- Orceïn + polychromes Methylenblau für kollagene Fasern 141.
- Bakterienfärbung nach Zieler 286.
- Orceïn-Salpetersäure-Alkohollösung nach E. Fraenkel 137.
- — Pranter 136.
- Orceïn-Salzsäure-Alkoholgemisch nach Unna-Tänzer 136.
- Orceïn-Wasserblau-Methode nach Unna für Epithelfasern der Haut 267.
- — — — kollagene Fasern 141.
- Origanumöl, Anwendung bei Herstellung von Celloidinschnittserien 81.
- Aufhellung gefärbter Schnittpräparate 112.
- Orths Fixierungsgemisch 27.
- Lithionkarmin 87.
- Orth und Meyers Verfahren unentparaffinierte Schnitte zu färben 70.
- Osmierung nach Sata zum Nachweis der Neutralfette 147.
- degenerativer Prozesse im Nervensystem 218.
- Paraffineinbettung osmierter Gewebe 64.
- Osmiumsäure, Fixierung von Blutpräparaten nach Weidenreich 183.
- — — Gewebsstrukturen 31.
- Isolation von Nervenfasern 16.
- Konservierung der Blutplättchen 181.
- Nachweis von Fett 18. 146. 147.
- Osmiumsäuregemische zum Fixieren 31. 32.
- — — nach Altmann 32.
- — — — Flemming 31.
- — — — Golgi 234.
- — — — Hermann 32.
- — — — Marchi 147.
- — — — Wittmaack 249.

- Osmiumsäure-Tannin-Essigsäure, Beize für Geißelfäden 282.
- Osteoblasten, Färbung nach Askanazy 196.
- Ostoklasten, Färbung nach Askanazy 196.
- Oxalatsteine, Herstellung mikroskopischer Präparate 259.
- Oxalsäure zur Entfernung des Eisens aus Gewebsschnitten 150.
- Oxalsäure-Alkohol, Aufbewahrung ungefärbter und gebeizter Neuroglia-schnitte 241.
- Oxalsäure - Kaliumsulfurosum - Gemisch nach Pal 225.
- Oxalsäure-Methylviolett-färbung der Neuroglia 241.
- Oxydasereaktion nach W. Schultze 122.
- P**acinis Flüssigkeit zur Blutverdünnung 180.
- — — Maceration eingetrockneter Blutspuren 194.
- Pals Modifikation der Weigertschen Markscheidenfärbung 224.
- Palmitin, Nachweis durch Osmiumsäure 146.
- Pankreas, Fettgewebnekrosen 172. 257.
- mikroskopische Untersuchung 257.
- Pankreatinum siccum zur künstlichen Verdauung 16.
- Panses Zerlegung des Felsenbeins zur Entkalkung 249.
- Pappenheims differente Färbung der Tuberkelbazillen von Smegmabazillen 302.
- Blutfärbung mit Methylgrün-Pyronin 189.
- — panoptische Universal-färbung 188.
- Fixierung von Blutrockenpräparaten 184.
- Gonokokkenfärbung 304.
- Methylgrün-Pyroningemisch 124.
- — Ganglienzellenfärbung 238.
- Plasmazellenfärbung 124.
- vitale Bakterienfärbung 270.
- Paraboloidkondensator zur Untersuchung bei Dunkelfeldbeleuchtung 6.
- Paraffin-Celloidineinbettung 81.
- Schmorl, Untersuchungsmethoden. 5. Aufl.
- Paraffineinbettung 61—73.
- Aceton-Paraffineinbettung 64. 65.
- Altmanns Paraffin-Stearin-Wachsgemisch 62.
- Aufbewahrung der Blöcke 73.
- Aufkleben der Paraffinblöcke 66.
- Ausschabungen 176.
- Einbettungsrahmchen 63.
- Einschmelzung der Präparate 62.
- Herstellung des Paraffingemisches 62.
- in Flüssigkeiten enthaltener kleiner Gewebsetzen 177.
- osmierter Präparate 64.
- Schnellhärtung und Schnelleinbettung 65. 66.
- schwer schneidbarer Objekte 63. 64. 65.
- — — nach Pranter 64.
- Vorbereitung der Präparate 61.
- Paraffinblöcke, Aufbewahren 73.
- Paraffin-Ligroin-Tetrachlorkohlenstoffeinbettung 64.
- Paraffinschnitte, Aufkleben durch Kapillarattraktion 67.
- — mittelst der Dextrinzucker-Photoxylinmethode 72.
- — nach der japanischen Methode 68.
- Anfertigung 66.
- Entparaffinierung 69.
- Serienschnitte, Herstellung 71—73.
- unentparaffinierte, Färbung 70. 71.
- — Amyloidreaktion 160. 161.
- — Gonokokkenfärbung 70. 305.
- — Neurogliafärbung nach Bartel 242. 244.
- Paraffin-Stearin-Wachsgemisch 63.
- Paraganglien 260. 261.
- Darstellung der chromaffinen Zellen mittelst Fixierung 260.
- — — — — Giemsa-färbung 261.
- — — — — nach Wiesel 260.
- — des Stroma nach Wiesel 261.
- Parasiten, tierische, Untersuchung 323 bis 334.
- — Coccidien 324.
- — Darmparasiten 323.
- — Dysenterieamöben 334.

- Parasiten, tierische, Echinokokken 323.  
324.  
— — Muskeltrichinen 324.
- Parasiteneier, Nachweis nach Telemann 323.  
— mikrochemischer Nachweis des Chitin 324.
- Parathyreoidea, mikroskopische Untersuchung 253.
- Parenchymatöse Degeneration, Nachweis 171.
- Parthsch Entkalkungsmethode 42.
- Pathogene Mikroorganismen, Färbung 269—309.
- Periphere Nerven und Ganglien, Darstellung 246. 247.
- Peritoneum, Fettgewebsnekrosen 172.  
— fibrinoide Degeneration 174.
- Perls Berlinerblaureaktion eisenhaltiger Pigmente 154.
- Pestbazillen, Färbung 293. 294.  
— — nach Kossel 293.  
— Darstellung der Kapsel 294.  
— — — Sporen 293.  
—, Schädlichkeit der Formalinfixierung 27.
- Pfeiffers Bakterienfärbung in Schnittpräparaten 285.  
— Herstellung von Coccidiendauerpräparaten 326.
- Phaeochrome Zellen, Darstellung 260.
- Phloroglucinsalpetersäure-Entkalkung nach Haug 37.
- Phosphatsteine, Herstellung mikroskopischer Präparate 259.
- Phosphormolybdänsäure-Hämatoxylin nach Mallory 230. 244.  
— — Ribbert 139.
- Phosphorwolframsäure bezw. Phosphormolybdänsäure-Thionin-Methode zur Darstellung der Knochenhöhlen- und ihrer Ausläufer 206—208.
- Photoxylineinbettung 81.
- Photoxylin-Dextrinzuckerlösung 72.  
— Anwendung für Celloidinschnittserien 80.  
— — — Paraffinschnittserien 72.
- Pigmente 153—158.  
— Bleichung 158.
- Pigmente, Blutpigmente 157.  
— — Färbung nach Unna 158.  
— eisenfreie 157—158.  
— eisenhaltige 153—157.  
— fetthaltige 157.  
— Gallenpigment 157.  
— Kohle 158.  
— Lipochrome 158.  
— Lutein 157.  
— Melanin 158.
- Pikrinsäure, Ersatz für Jodjodkalium bei der Gramschen Bakterienfärbung 288.  
— Differenzierung 98. 121.  
— Entfernung aus Geweben 41.  
— Entkalkung 41.  
— Färbung 100.  
— Fixierung 32.
- Pikrinsäure-Formalin, Fixierungsgemisch zum Fettnachweis 144.
- Pikrinsäure-Indigkarmin nach E. Fraenkel 137.
- Pikrinsäure-Säurefuchsinfärbung nach van Gieson 104.  
— — — Modifikation von Hansen 138.  
— — — — — Weigert 105.
- Pikrinschwefelsäure nach Kleinenberg zur Fixierung 32.
- Pikrinsäure-Sublimat-Fixierung 191.
- Pikrinsäure-Thioninmethode zur Darstellung der Knochenhöhlen und ihrer Ausläufer 209.
- Pikrokarminfärbung nach Friedländer 101.  
— — Neumann 101.  
— — Oppler 265.
- Pikrolithionkarmin 101.
- Pilze, pathogene, der menschlichen Haut 310—312.  
— — — — — Färbung nach Bizzozero 311.  
— — — — — — — — — Boeck 311. 312.  
— — — — — — — — — Unna 311.
- Pinzetten zum Mikroskopieren 10.
- Piroplasmen, Nachweis 332.
- Pittfields Kapselfärbung des Pestbaccillus 294.
- Placenta, Untersuchung 262.

- Plättchenpräparate nach Arnold für Blutuntersuchungen 179.  
 — — — — vitale Zelluntersuchungen 14.  
 Planspiegel, Anwendung 8.  
 Plasmazellen, Darstellung 123. 124.  
 — — nach Jadassohn 124.  
 — — — Unna 123.  
 — — — Unna-Pappenheim 123.  
 Plastische Rekonstruktion 82.  
 Platinchlorid - Osmiumsäure - Eisessig-Gemisch nach Hermann 32.  
 Plaut-Vincentische Angina, Färbung der Erreger 322.  
 Plien und Bielschowskys Ganglienzellenfärbung 237.  
 Pneumoniebazillen (Friedländer), Färbung 294.  
 — Kapsel, Darstellung nach Friedländer 294.  
 Pneumoniekokken, Färbung 306.  
 — — nach Löffler 277.  
 Polstrahlung, Darstellung 119.  
 Polarisationsvorrichtung 5.  
 Polychromes Methylenblau, Amyloidfärbung nach Schmorl 161.  
 — — Bakterienfärbung im Schnitt nach Fränkel 286.  
 — — — — — Zieler 286.  
 — — Färbung der Haupt- und Belegzellen im Magen 254.  
 — — Markscheidenfärbung nach E. Fraenkel 227.  
 — — Plasmazellenfärbung 123.  
 Polychromes Methylenblau + Orceinmethode für kollagene Fasern 141.  
 — zur Bakterienfärbung im Schnitt nach Zieler 286.  
 Pommers Methode, kalkhaltigen Knochen von kalklosem zu unterscheiden 202. 203.  
 — — an vollkommen entkalkten Knochen die vor der Entkalkung kalkhaltig gewesenen Partien nachzuweisen 203.  
 Präpariernadeln 10.  
 Pranters Paraffin-Einbettungsverfahren für subtile Objekte 64.  
 Pranters Elastinfärbung mit saurem Orcëin 136.  
 Probeexzisionen, mikroskopische Untersuchung 176—178.  
 Prostata, mikroskopische Untersuchung 262.  
 — Nachweis der Corpora amylacea 162.  
 Protagone, Nachweis 172.  
 Protoplasmastrukturen der Blutzellen s. u. Blut.  
 — — Gewebszellen, Darstellung 120 bis 123.  
 Protozoen, parasitäre, Nachweis 324 bis 334.  
 Prowazeks Fixierung und Färbung der Spirochätenausstrichpräparate 315.  
 Psammomkörner, Nachweis 162.  
 Pseudotuberkulose, Färbung der Bazillen 309.  
 Punktionsflüssigkeiten, Einbettung darin enthaltener kleinster Gewebspartikel 177.  
 Pyocyaneus, Färbung 295.  
 Pyridin, Verwendung zur Spirochätenimprägnation 320.  
 Pyrogallol-Formalin zur Reduktion der Silberimprägnation 233. 319.  
 Pyronin-Methylgrünfärbung nach Pappenheim 124.  
**Q**uecksilberoxyd zur Fixierung harnsaurer Salze 28.  
 Quinckes Schwefelammoniummethode zum Nachweis eisenhaltiger Pigmente 155.  
**R**abls Chromameisensäuregemisch 32.  
 Rábigers Kapselfärbung des Milzbrandbazillus 292.  
 Raissins Macerationsflüssigkeit für eingetrocknete Blutspuren 194.  
 Ramón y Cajals Darstellung der Neurofibrillen 233.  
 — — — — Modifikation von Lenhosék 234.  
 — Modifikation der Golgischen Silberimprägnation des Nervensystems 234.  
 Ranviers Drittelalkohol 15.

- Ranviers Eleïdinfärbung 265.  
 — Goldimprägung der Cornea 109.  
 Rasiermesser, Anfertigung von Schnittpräparaten 49.  
 Reagentien, chemische, zur Untersuchung ungefärbter Präparate 17. 18.  
 v. Recklinghausens Darstellung der Gitterfiguren 204.  
 — — — Sharpeyschen Fasern 205.  
 — Silberimprägung der Endothelzellgrenzen 109.  
 Recurrens, afrikanische, Färbung der Spirochäten 322.  
 Recurrensspirillen (Spirochaete Obermeier), Färbung 321.  
 Rekonstruktion, plastische 82.  
 Reproduktion, mikrographische 4. 5.  
 Resorcin-Fuchsin zur Elastinfärbung 131.  
 Resorcin-Safranin zur Elastinfärbung 134.  
 Respirationsorgane, mikroskopische Untersuchung 252.  
 Rhinosklerombazillen, Färbung 295.  
 Rhodankalium zum Nachweis eisenhaltiger Pigmente 155.  
 Ribberts Kapselfärbung des Pneumoniebazillus (Friedländer) 294.  
 — Kollagenfärbung mittelst der Malloryschen Hämatoxylinmethode 139.  
 Richardsonsche Injektionsmasse 43.  
 Rieders Fettfärbung der Sekrete und Exkrete 146.  
 Rindfleischs Modifikation der Koch-Ehrlichschen Tuberkelbazillenfärbung 299.  
 Roehls Kalkfärbung mit Hämatoxylin 150.  
 — — — Alizarin 150.  
 — Reaktion auf phosphorsauren Kalk 151. 152.  
 Romanowsky-Färbung für Malariaplasmodien nach Giemsa 329.  
 — nach Kossel zur Pestbazillenfärbung 293.  
 Rosenberger und Jancsos Verfahren, Ausstrichpräparate für Blutuntersuchungen anzufertigen 327.  
 Rosenthals Fettfärbung 144.  
 Rosins Darstellung der Nisslschen Körner 238.  
 Rosin und Bibergeils Färbung frischer Blutpräparate 180.  
 Rossolimos Nachweis der Fettkörnchenzellen im Zentralnervensystem 218.  
 Rotzbazillen 296.  
 Rubinsteins Fixierung von Bluttrockenpräparaten für die Ehrlichsche Triacidfärbung 183.  
 Rückenmark s. Zentralnervensystem.  
 — Konservierung in der Leiche 214.  
 Russels Färbung des Hyalin 166.  
 — — der Zellgranula 122.  
 Säurefuchsin-Anilinblau-Orange G-Methode nach Mallory für das Zentralnervensystem 245.  
 — — — Anwendung zur Kollagenfärbung 139.  
 — — — — — nach Löwenstein 140.  
 — — — — — Wooley 140.  
 Säurefuchsingemisch nach Altmann zur Darstellung der Zellgranula 121.  
 Säurefuchsin-Hämatoxylinfärbung der Haupt- und Belegzellen des Magens 254.  
 Säurefuchsin - Methylgrün - Orange - Lösung nach Biondi-Heidenhain 103.  
 Säurefuchsin - Pikrinsäure-Hämatoxylinfärbung nach van Gieson 104.  
 — — Hansen 138.  
 — — Weigert 105.  
 Säurefuchsin - Tannin - Glycerinäthergemisch, Differenzierung nach Fraenkel 286.  
 Safranin, Kernfärbung 97.  
 — nach Babes 98.  
 — Kernteilungsfiguren 117.  
 Safranin-Anilinblaufärbung der Achsenzylinder nach Stroebe 230.  
 Safranin-Anilinlösung nach Babes 98.  
 Safranin - Gentianaviolett - Orangefärbung der Kernteilungsfiguren 119.



- Safranin-Lichtgrünfärbung der Kernstrukturen nach Benda 98.  
 Safranin-Methylenblaufärbung nach Unna 295.  
 Safranin-Resorcin zur Elastinfärbung 134.  
 Safranin-Wasserblau + Tanninmethode für kollagene Fasern 141.  
 Safranelinfärbung der elastischen Faser 134.  
 Sahlis Borax-Methylenblau 311.  
 Salpetersäure, Differenzierung 299.  
 — Entkalkung 36—39.  
 — — in alkoholischen Gemischen 38. 39.  
 — — — Phloroglucinsalpetersäure 37.  
 — — — Salpetersäure-Alaunlösung 37.  
 — — — Salpetersäure-Formalin 37. 259.  
 — — — wässriger Salpetersäure 36 bis 38.  
 — Fixierung 32.  
 — Reaktion auf Gallenpigmente 157.  
 Salzlösungen, Differenzierung von Bakterienfärbungen 273.  
 Salzsäure, Entkalkung 39. 40.  
 — — in alkoholischem Salzsäure-Kochsalzgemisch 39.  
 — — — Ebnerschem Gemisch 39.  
 — Lösung von Oxalatsteinen 259.  
 — Reagens für frische Präparate 18.  
 — — zum Kalknachweis 152.  
 Salzsäure-Alkohol 85.  
 — Differenzierung von Hämatoxylinfärbungen 90.  
 — — — Karminfärbungen 85.  
 Salzsaures alkoholisches Karmin 88.  
 Samenflecken, Untersuchung für gerichtliche Zwecke 263. 264.  
 — — auf Sperma 263.  
 — — — Spermatozoen 263. 264.  
 Satas sekundäre Fettosmierung 147.  
 Saure Fuchsinlösung zur Kernfärbung 97.  
 Saures Hämatoxylin nach Ehrlich 91.  
 Saxers Verfahren, mitgefärbtes Celloidin zu entfärben 126.  
 Schaffers Entkalkungsvorschrift 34. 35.  
 — Verfahren zum Nachweis frischer Degenerationsprozesse im Nervensystem 217.  
 Schalen für pathologisch-histologische Zwecke 10.  
 Schanckerbazillen, Färbung 304.  
 Scharlach R-Färbung für Fett 144.  
 Schilddrüse, mikroskopische Untersuchung 253.  
 — Nachweis des Hyalins 165.  
 Schimmelpilze, Untersuchung 310.  
 Schlagenhauers Verfahren frische Gewebstücke auf Holz aufzukleben 51.  
 Schleim und schleimige Entartung 129 bis 131. 173.  
 — — — — Färbung mit Anilinfarbstoffen 129.  
 — — — — — Kresylviolett R extra 131.  
 — — — — — Mucikarmin 129.  
 — — — — — Thionin 129. 130.  
 — — — — Nachweis im frischen Präparat 18. 173.  
 Schleimhäute, Fixierung und Färbung 253.  
 Schlittenmikrotome 50.  
 Schlittenrevolver 2.  
 Schmaus und Chilesottis Urankarminfärbung der Achsenzylinder 229.  
 Schmelzer und Tirmanns Berlinerblaureaktion 156.  
 Schmidt, M. B., Darstellung der Hypophysenzellgranula 245.  
 Schmorls Aktinomycesfärbung 307.  
 — Amyloidreaktion am unentparaffinierten Schnitt 161.  
 — Darstellung der Knochenfibrillen 208.  
 — — — Knochenhöhlen und ihrer Ausläufer mit Thionin-Pikrinsäure 209.  
 — — — — — Thionin und Differenzierung in Phosphormolybdän- oder Phosphorwolframsäure 206.  
 — Färbung der chromaffinen Zellen mit Giemsalösung 261.  
 — — — Spirochaete pallida im Schnittpräparat mit Giemsalösung 320.  
 — Gonokokkenfärbung im Schnittpräparat 305.  
 — Kapselfärbung des Milzbrandbazillus im Schnittpräparat 293.  
 — Verfahren, eingetrocknete Blutspuren zu untersuchen 194.

- Schmorls Verfahren, verkalkte Partien im künstlich vollständig entkalktem Knochen darzustellen 204.
- — Nieren und Blasensteine mikroskopisch zu untersuchen 259.
- Schneiders Reaktion eisenhaltiger Pigmente 154.
- Schnelleinbettung in Celloidin 76.
- — Paraffin nach Henke und Zeller 65.
- — — — Lubarsch 65.
- Schnittpräparate, Anfertigung von frischen Objekten 17. 49—60
- — mit dem Gefriermikrotom 57—59.
- — — — Rasiermesser 49.
- — — — Mikrotom 49—52.
- — von in Celloidin eingebetteten Objekten 76.
- — — — Paraffin eingebetteten Objekten 66.
- Schnittpräparate, gefärbte, Aufhellung und Konservierung 110—116.
- Auspinseln und Ausschütteln 54.
- Beschaffenheit für mikrographische Abbildungen 4.
- Dicke herzustellender Schnitte 53.
- Signieren 11.
- Umrahmung des Deckgläschens mit Paraffin oder Wachs 113.
- Verdauung, künstliche 16.
- Wiederauffinden bestimmter Stellen 9.
- Schriddes Darstellung der Leukocytenkörnelerung im Schnittpräparat 192.
- — — Zellkörnelerung 121.
- Stückfärbung 106.
- Schrumpfung der Gewebe, Vermeiden beim Fixieren 20. 22.
- Schüffners Malariaplasmodienfärbung 328.
- Schultze, W., Oxydasereaktion 122.
- Schwalbes Achsenzylinderfärbung 228.
- Schwefelammonium, Nachweis eisenhaltiger Pigmente nach Hall 156.
- — — — — Quincke 155.
- — — — — Tirmann und Schmelzer 156.
- Schwefelsäure, Bilirubinreaktion 157.
- Differenzierung 299.
- Entkalkung 40.
- Schwefelsäure, Nachweis eisenfreier Pigmente 157. 158.
- — von Kalk 18. 152.
- Reaktion auf Cholesterin 149.
- Reinigung der Deckgläser und Objektträger 12. 280.
- Schweinepestbazillen, Färbung 309.
- Schweinerotlaufbazillen, Färbung 309.
- Schweineseuchenbazillen, Färbung 309.
- Schwellige, trübe, Untersuchung auf solche 171.
- Sedimentierung von Blut zum Parasiten- oder Bakteriennachweis 325.
- in Flüssigkeiten erhaltener Gewebesetzen 177.
- tuberkelbazillenarmer Sputa 298.
- von Urin nach Senator 260.
- Sehnen und Sehnenscheiden, Anfertigung mikroskopischer Präparate 211.
- Seignettesalz-essigsäure Kupferbeize für Markscheiden 222.
- Sekrete, Färbung auf Fett 146.
- Untersuchung auf Tuberkelbazillen 297.
- Senators Verfahren, Harn auf Zellelemente zu untersuchen 260.
- Serienschnitte, Anfertigung von Celloidinpräparaten 78—81.
- — — Paraffinpräparaten 71—73.
- Gemische zum Aufkleben 71. 72.
- Orientierung mittelst Schnellfärbung 71.
- Seröse Häute, Untersuchung 199.
- — — auf fibrinoide Degeneration 174.
- Sharpeysche Fasern, Darstellung 127. 205.
- Sieb Dosen zur Schnittfärbung 12.
- Siegerts Darstellung der Corpora amylicacea 162.
- Signieren mikroskopischer Präparate 11.
- Silberimprägnation der Achsenzylinder nach Bielschowsky 231.
- — Bindegewebsfibrillen nach Maresch 142.
- — Geißelfäden 282.
- — Harnsäureinfarkte 259.

- Silberimprägung des Nervensystems nach Golgi 234—236.  
 — der Neurofibrillen nach Ramón y Cajal 233.  
 — — — — — Modifikation nach Lenhossék 234.  
 — phosphorsauren Kalkes nach Kóssa 151.  
 — der Spirochaetepallida nach Levaditi 318—320.  
 — — — — — mit Pyridinzusatz 320.  
 — verkalkten Knochengewebes nach Pommer 203.  
 — der Zellgrenzen der Blutgefäßendothelien nach v. Recklinghausen 109.  
 Silberlösung, Entfernung aus imprägnierten Schnitten 320.  
 Smegmabazillen, differente Färbung von Tuberkelbazillen 201. 202.  
 Smiths Simultan-Fettfärbung mit Nilblausulfat 145.  
 Solutio Kalii acetici, Aufhellung von Präparaten 111.  
 — Konservierung gefärbter Schnittpräparate 114.  
 Soorpilz, Untersuchung 310.  
 Spalteholzs künstliche Verdauung 16.  
 Spatel für mikroskopische Arbeiten 10.  
 Speicheldrüsen, Untersuchung 257.  
 Sperma, Nachweis für gerichtliche Zwecke 263.  
 Spermatozoen, Nachweis in eingetrockneten Flecken 263.  
 Spindelfäden, Darstellung 119.  
 Spirochäten 314—322.  
 — Färbung und Fixierung 314. 315.  
 Spirochaete der afrikanischen Recurrens (Zeckenfieber) 322.  
 Spirochaete der Angina Plant-Vincent 322.  
 Spirochaete Obermeier (Recurrensspirillen), Färbung 321.  
 Spirochaete pallida Schaudinn 315—321.  
 — Ausstrichpräparate, Anfertigung 315.  
 — — Färbung nach Giemsa 316.  
 — — — — — abgekürztes Verfahren 317.  
 — — — — — Löffler 318.  
 — Nachweis im Knochen 319.  
 Spirochaete pallida, Schnittpräparate, Färbung mit Giemsalösung nach Schmorl 320.  
 — — Silberimprägung nach Levaditi 318.  
 — — — — — mit Pyridinzusatz 320.  
 Spirochaete pallidula oder pertenuis, Färbung 322.  
 Spirochaete refringens, Färbung 322.  
 Sporenfärbung der Bakterien 278—280.  
 — — — — nach Aujeszky 279.  
 — — — — Möller 279.  
 — — — — Neisser und Hueppe 278.  
 Sproßpilze, Untersuchung 310.  
 Sputum, Sedimentierung 298.  
 — — mit Antiformin 298.  
 — Untersuchung auf Geschwulstzellen 177.  
 — — — Tuberkelbazillen 297.  
 Stabilit, Aufkleben von Celloidinpräparaten 75.  
 Staphylokokken, Färbung 306.  
 Stative, mikroskopische 2.  
 Stearin, Nachweis durch Osmiumsäure 146.  
 Stearin-Paraffin-Wachsgemisch zur Einbettung 62.  
 Steinachs Siebdosen zur Schnittfärbung 12.  
 Sternbergs Malariaplasmodienfärbung im Schnittpräparat 330.  
 Stiedas Reaktion auf eisenhaltige Pigmente 154.  
 Stillings Amyloidreaktion 161.  
 Strähubers Achsenzylinderfärbung 231.  
 Sträublis Verfahren Blut auf Parasiten oder Bakterien zu untersuchen 325.  
 Streptococcus equi (Druse), Färbung 309.  
 Streptokokken, Färbung 306.  
 Streptothricheen, Färbung 308.  
 Ströbes Achsenzylinderfärbung 230.  
 Strzyzowskis Nachweis von Häminkristallen in eingetrockneten Blutspuren 195.  
 Studentenmikrotom 52.  
 Stückfärbung 105. 106.  
 Sublamin, Fixierung 25.  
 Sublimatfixierung 23—25.  
 — Dysenterieamöben 334.

- Sublimatfixierung, Kernstrukturen 23 bis 25.  
 — schleimhaltiger Organe 129.  
 Sublimatgemische zur Fixierung 25.  
 — — — konzentriertes Sublimat 25.  
 — — — Sublimat-Alkohol-Eisessig 334.  
 — — — Sublimat-Eisessig 25.  
 — — — Sublimat-Kochsalzlösung 25.  
 — — — Sublimat-Pikrinsäure 191.  
 — — — nach Helly 25.  
 — — — — Zenker 25.  
 Sublimatniederschläge, Beseitigung 24.  
 Sudan III-Gemisch zur Fettfärbung nach Rosenthal 144.  
 Sudan III-Fuchselingemisch zur gleichzeitigen Färbung von Fett und Elastin 146.  
 Sulfalizarinsaures Natron-Toluidinblaufärbung der Neuroglia nach Benda 243.  
 Syphilispirochäten 314—321; s. u. Spirochaete pallida.  
  
**T**akayamis Spermareaktion 263.  
 Tandlers Gefäßinjektion 44.  
 Tannin Differenzierung 227.  
 — Geißelfädenbeize 280.  
 Tannin + Safranin-Wasserblaumethode für kollagene Fasern 141.  
 Tauchmikrotom 52.  
 Teichmanns Blutkristalle, Nachweis in eingetrockneten Flecken 194.  
 — Einstichverfahren zur Lymphgefäßinjektion 48.  
 Telemanns Verfahren, Parasiteneier im Faeces nachzuweisen 323.  
 Tertianafieber, Färbung der Plasmodien 328.  
 Tetanusbazillen, Färbung 297.  
 Tetrachlorkohlenstoff-Paraffineinbettung nach Pranter 64.  
 Tetragenus, Färbung 306.  
 Thierschs Injektionsmasse 44.  
 Thionin, Ganglienzellenfärbung 237. 239.  
 — Schleimfärbung 129. 130.  
 Thionelin, Differenzierung des Chondrin von Elastin 135.  
 Thionin-Pikrinsäuremethode, Darstellung der Knochenhöhlen und ihrer Ausläufer 209.  
 Thionin-Phosphorwolframsäure-Methode, Darstellung der Knochenfibrillen 208.  
 — — — Knochenhöhlen und ihrer Ausläufer 206—208.  
 Thomas Entkalkungsmethode 38.  
 Thromben, Untersuchung 169.  
 Thymianöl-Nelkenöl, Aufhellung gefärbter Schnittpräparate 130.  
 Thyreoidea, mikroskopische Untersuchung 253.  
 Tirmann und Schmelzers Blaureaktion eisenhaltiger Pigmente 156.  
 Toldts Apparat zur Gefäßinjektion 46.  
 Toluidinblau zur Färbung der Nissl'schen Körner nach Lenhossék 237.  
 Toluidinblau-Brillantschwarz-Färbung nach Heidenhain 213.  
 Toluidinblau-sulfalizarinsaures Natron, Färbung der Neuroglia nach Benda 243.  
 Toluol, Anwendung nach Merkel zur Schleimfärbung 131.  
 Trachea, Herstellung mikroskopischer Präparate 252.  
 Transsudate, Untersuchung 13.  
 Trantenroth und Bunes Tuberkelbazillenfärbung zur Differenzierung von Smegmabazillen 301.  
 Trepanema palidum, Nachweis 314—321.  
 Triacidfärbung nach Ehrlich 188.  
 — — — Ausstrichpräparate 188.  
 — — — Fixierung der Ausstrichpräparate für diese Färbung 183.  
 — — — Schnittpräparate 193.  
 Trichinen, Nachweis 324.  
 Trichloressigsäure, Entkalkung 42.  
 — Fixierung 32.  
 Tropfen, hängender, Anfertigung zur Bakterienuntersuchung 269.  
 — — — — Beobachtung des Überlebens der Zellen in Flüssigkeiten 14.  
 Tropäolin-Essigsäuregemisch nach Nonowicz 296.  
 Tropäolin-Methylenblaugemisch zur Färbung der Recurrenspirillen im Schnitt 322.

- Trübe Schwellung, Untersuchung auf solche 171.
- Trypanosomen Färbung 321.
- Trypsin zur künstlichen Verdauung nach Spalteholz 16.
- Tuberkelbazillen 297—303.
- Differenzierung von Leprabazillen 291.
- — — Smegmabazillen nach Bunge und Trantenroth 301.
- — — — Pappenheim 302.
- Färbung im Ausstrichapparat nach Czaplowski 300.
- — — — — B. Fränkel 300.
- — — — — Gabbet 300.
- — — — — Koch-Ehrlich 299.
- — — — — Weichselbaum 300.
- — — — — Ziehl-Neelsen 299.
- — — Schnittpräparat nach Koch-Ehrlich 302.
- — — — — Ziehl-Nelsen 302.
- — — — mit Hämatoxylin-Karbol-fuchsin 302.
- — — — in Verbindung mit Elastin-färbung 135.
- — — — — — — gleichzeitiger Darstellung der Kernteilungsfiguren 118.
- — — — Nachteile der Formalin-fixierung 27.
- granuläre Form, Nachweis nach Wirths 300.
- Nachweis in tuberkelbazillenarmen Sputa 298.
- — — — — durch Antiformin 298.
- Strahlpilzformen, Nachweis 302.
- Türks Methylenblau-Jodfärbung für basophile Granulationen 190.
- Tumoren, Herstellung mikroskopischer Präparate 175.
- Turnbolls Blaureaktion eisenhaltiger Pigmente 156.
- Typhusbazillen, Färbung 303.
- Umrahmung der Deckgläser mit Parafin oder Wachs 113.
- Unentparaffinierte Schnitte, Färbung 70. 160. 161.
- Ungars Verfahren, eingetrocknete Samenflecken auf Spermatozoen zu untersuchen 264.
- Unnas Borax-Methylenblaulösung 311.
- Färbung eisenfreier Blutpigmente 158.
- Elazinfärbung 138.
- Epithelfaserfärbung der Haut 266. 267.
- Fibrinfärbung 127.
- Glastinte 11.
- Kollagenfärbung mit polychromem Methylenblau + Orcein 141.
- — — Safranin-Wasserblau + Tannin 141.
- — — Wasserblau + Orcein 141.
- Färbung der Pilzauflagerungen der Haut 311.
- Plasmazellen-Färbung 123.
- Rhinosklerombazillenfärbung 295.
- Trockenmethode der Bakterienfärbung 284.
- Wasserstoffsuperoxyd-Jodkalium 277.
- Unna-Pappenheims Plasmazellenfärbung 123.
- Unna-Tänzers Elastinfärbung 136.
- — Modifikation von E. Fraenkel zur gleichzeitigen Darstellung der kollagenen Bündel und glatten Muskelfasern 137.
- — — — Pranter 136.
- Urankarminfärbung der Achsenzylinder 229.
- Urin, Einbettung darin enthaltener kleinster Gewebsteilchen 177.
- Untersuchung auf kristallinische und morphotische Bestandteile 13. 260.
- — — Tuberkelbazillen 298.
- Uterus, mikroskopische Untersuchung 105. 262.
- Ausschabungen, Untersuchung 176.
- Vaccinekörperchen, Darstellung 334.
- Vassales Markscheidenfärbung 226.

Überleben der Zellen s. vitale Färbung.

Uhrschälchen für mikroskopische Arbeiten 10.

Ulcus molle, Färbung des Erregers 304.

- Vanadiumchlorid-Ammonium aceticum,  
Beize für Achsenzylinder 231.
- Venen, Injektion 43—48.  
— Untersuchung 213.
- Verdauung, künstliche, pathologischer  
Objekte nach Spalteholtz 16.
- Verdauungsapparat, Herstellung mikro-  
skopischer Präparate 253. 254.
- Vergoldung mit Silber imprägnierter  
Schnitte 142.
- Verocays Verfahren Formalinnieder-  
schläge aus Schnittpreparaten zu be-  
seitigen 26.
- de Vescovis Vorrichtung zum Wieder-  
auffinden bestimmter Stellen im mi-  
kroskopischen Präparat 9.
- Vesuvin s. Bismarckbraun.
- Vesuvelin zur Elastinfärbung 135.
- Vesuvin-Essigsäure, Färbung frischer  
Präparate 19.
- Vitale Färbung der Bakterien 270.  
— — — Blutplättchen 181.  
— — — Leukocytengranula 179.  
— — — Malaria plasmodien 326.  
— — — Protozoen bei Tieren 324.  
— — — Zellen 14. 122.
- Vorharze zur Einbettung 61. 63.
- W**achs-Paraffin-Stearingemisch zur Ein-  
bettung 62.
- Wässerungsvorrichtung für Gewebs-  
stücke und -schnitte 11.
- Wasserblau + Orceinfärbung der Epi-  
thelfasern der Haut 267.  
— — kollagenen Fasern 141.
- Wasserblau-Safranin + Tanninmethode  
für kollagene Fasern 141.
- Wasserstoffsperoxyd-Jodkalium nach  
Unna 277.
- Weichselbaums Tuberkelbazillenfär-  
bung 301.
- Weidenreichs Fixierungsmethode für  
Blutpräparate 183.
- Weigerts Borax-Ferridcyankaliumlö-  
sung 219.  
— Celloidinschnittserien, Anfertigung  
78—79.  
— Chromogen-Ameisensäure-Natrium-  
sulfidlösung zur Reduktion 240.
- Weigerts Elastinfärbung 131—133.  
— — Modifikation von Hart 133.  
— Fibrinfärbung 125.  
— — modifiziert von Beneke 127.  
— Eisenhämatoxylin zur Kernfärbung 92.  
— — — Markscheidenfärbung 93. 221.  
— Lithion-Hämatoxylin zur Markschei-  
denfärbung mit Differenzierung 93.  
219.  
— — — Anwendung nach Kockel  
zur Fibrinfärbung 128.  
— — — ohne Differenzierung 93.  
222.  
— Hämatoxylin - Säurefuchsin - Pikrin-  
säurefärbung 105.  
— Kalium bichromicum-Chromalaun-  
(Fluorchrom)beize 224.  
— Markscheidenfärbung mit Lithion-  
Hämatoxylin und Differenzierung 212  
bis 215. 241.  
— — — — Anwendung für peri-  
phere Nerven 246.  
— — — Eisen-Hämatoxylin und Diffe-  
renzierung 220.  
— — ohne Differenzierung 221.  
— — Schnellmethode 223.  
— — Modifikation von E. Fränkel 227.  
— — — — Kultschitzky bzw. Kult-  
schitzky-Wolters 226.  
— — — — Pal 224.  
— — — — Vassale 226.  
— — Verwendung von Dürck zur Dar-  
stellung der Dürckschen Fasern 137.  
— Neurogliabeize (Kupfer-Chromalaun  
(Fluorchrom)-Essigsäurebeize) 223. 239.  
— — Nachweis des fettsauren Kalkes  
nach Benda 172.  
— — — — — nach Schmorl 153.  
— Neurogliafärbung 237.  
— — Modifikation von Bartel 242.  
— — — — Benda 243.  
— Modifikation der van Giesonfärbung  
105.  
— — — Gramschen Bakterienfärbung  
287.  
— Verfahren, Celloidinschnitte falten-  
los auf Objektträger aufzuziehen 126.
- Westenhöfers Konservierung harnsau-  
rer Salze 28.

- Westphals Mastzellenfärbung im Blut 190.
- Wiesels Chromreaktion der Nebennieren und Paraganglien 260.
- Wildseuche, Färbung der Erreger 309.
- Wirths Färbung der granulären Form der Tuberkelbazillen 300.
- Wittmaacks Fixierungs- und Entkalkungsmethode für das Felsenbein 249.
- Wolters Achsenzylinderfärbung 231.
- Markscheidenfärbung 226.
- Wooleys Kollagenfärbung mittelst der Malloryschen Säurefuchsin-Anilinblau-Goldorange-Methode 140.
- Xylol**, Aufhellung gefärbter Schnittpräparate 112.
- Entfernung des Paraffins 69.
- Vorbarz zur Paraffineinbettung 61.
- Zusatz zu Farblösungen zur gleichzeitigen Färbung und Entparaffinierung von Schnitten 71. 103.
- Xylokolophonium 237.
- Xyloparaffin 62.
- Zähne** s. Knochen 199—211.
- Zedernöl, Aufhellung gefärbter Schnittpräparate 112.
- Verwendung bei der Paraffineinbettung 63.
- Zeckenfieber, Färbung des Erregers 322.
- Zeichenapparat nach Abbé 3.
- — Edinger 4.
- Zeichnen, mikroskopisches, Anleitung 2—4.
- Zellen, Haupt- und Belegzellen im Magen, Färbung 254.
- Kernstrukturen, Darstellung 116 bis 120.
- lebende bzw. überlebende in Flüssigkeiten, Beobachtung 13. 14.
- Nachweis in Urin und Flüssigkeiten 14. 177.
- Protoplasmastrukturen, Darstellung 120—123.
- Zeller und Henkes Schnelleinbettung 65.
- Zellgranula, Darstellung 120—123.
- — nach Altmann 120.
- — — Russel 122.
- Zellgranula, Darstellung nach Schridde 121.
- Oxydasereaktion 122.
- vitale Färbung 14. 122.
- Zellgrenzen der Gefäßendothelien, Imprägnation mit Silberlösung 109.
- Zellulose, Nachweis 162.
- Zenkers Fibrinfärbung 127.
- Fixierungsgemisch 25.
- — modifiziert von Helly 25.
- Zentralkörper, Darstellung 119.
- Zentralnervensystem 213—245.
- Allgemeines 213—216.
- Achsenzylinder 227—236.
- Corpora versicolorata 162.
- degenerative Prozesse 216—218.
- Ganglienzellen 236—239.
- Goldimprägnation nach Freud 234.
- Golgische Methoden 234—236.
- Markscheiden 218—227.
- Neurofibrillen 233.
- Nisslsche Körner s. u. Ganglienzellen.
- Neuroglia 239—245.
- Untersuchung im frischen Zustand 16. 213.
- Zentrifuge 12.
- Zentrifugieren zellularer Flüssigkeiten 177.
- Zeronis Färbung der Hornsubstanzen 165.
- Zettnows Verfahren, gebrauchte Deckgläser und Objektträger zu reinigen 12.
- Zieglers Entkalkungsmethode 40.
- Ziehl-Neelsens Tuberkelbazillenfärbung 299.
- Zielers Bakterienfärbung im Schnittpräparat 286.
- Blutfärbung im Schnittpräparat mit May-Grünwaldlösung 192.
- Zinkoxyd-Gelanthlösung zum Signieren auf Glas 11.
- Zirbeldrüse, Herstellung mikroskopischer Präparate 245.
- Zirkulationsorgane, mikroskopische Untersuchung 212.
- Zupfpräparate, Herstellung 13. 310.
- Zylindermikrotom 50.

Druck von August Pries in Leipzig.





Verlag von F. C. W. VOGEL in Leipzig

---

---

Soeben erschienen:

DIE  
RÖNTGENUNTERSUCHUNG  
DER  
BRUSTORGANE  
UND IHRE ERGEBNISSE  
FÜR PHYSIOLOGIE UND PATHOLOGIE

VON

PRIVATDOZENT DR. **HANS ARNSPERGER**

---

AUS DER MEDIZINISCHEN KLINIK IN HEIDELBERG

---

MIT 34 ABBILDUNGEN UND 27 TAFELN

Preis brosch. *M.* 12.—, gebunden *M.* 13.50

---

Zur Einführung

von

Prof. **Krehl** in Heidelberg.

Niemand, dem die Klärung diagnostischer Probleme auf dem Gebiete der inneren Medizin am Herzen liegt, wird jetzt noch die Röntgenuntersuchung entbehren wollen oder können. Aber in dem Maße, in dem man bei der Diagnose nicht nach Worten sucht, sondern Aufschluß gewinnen will über den veränderten Zustand

des Körpers, werden wir verlangen, daß die Ergebnisse der Röntgenuntersuchung sich eingliedern in den gesamten Bau unserer Diagnostik. Das macht unzweifelhaft gewisse äußere Schwierigkeiten. Die Röntgenuntersuchung erfordert, wenn sie Wert haben soll, völlige Beherrschung der Methodik, große Übung und eine ganze Reihe technischer Kenntnisse. Dadurch kommt es leicht zu einer Spezialisierung des Untersuchers und nun folgen die Abwendung von dem großen Gebiet der inneren Medizin, Einseitigkeit und Überschätzung der eigenen Methode leider so häufig fast naturgemäß. Jetzt gibt es die Röntgendiagnosen, die ohne Zusammenhang mit dem Gesamtgebiet entstehen, und die, weil sie Beziehungen weder zur pathologischen Anatomie noch zur pathologischen Physiologie haben, gewissermaßen in der Luft stehen. Wenn solche Diagnosen weiter Auslegung fähig unter geheimnisvollen Andeutungen den Kranken, wie es modernen Gebräuchen entspricht, direkt gesagt werden, so ist das Unglück leicht fertig. „Die große Schlagader ist etwas erweitert, sonst nichts.“ „In der Gegend der Lungenwurzel ist ein Schatten, man muß an ein Aneurysma der Aorta oder an Drüsen oder an eine Geschwulst denken.“ Jetzt hat der Kranke seinen Schrecken und der Arzt weiß genau soviel wie vorher. Bekanntlich ist jede ernste Diagnose ein Rechenexempel, das sich aus den verschiedensten Größen zusammensetzt. Der einzelne Faktor wird verwendet, in Anrechnung gebracht nach seiner durch die klinische Erfahrung erwiesenen Wertigkeit. Die diagnostische Bedeutung vieler Röntgenbeobachtungen muß aber bei ihrer großen Jugend erst noch festgestellt werden. Vor allem ist sie zu messen am Maßstabe der pathologischen Anatomie. Diese Wissenschaft muß nun einmal die Grundlage eines großen Teils unserer Diagnostik bleiben, wenn wir nicht den Boden unter den Füßen verlieren wollen. Sie ist aber für die Röntgendiagnostik noch längst nicht ausreichend herangezogen. Auch mit der Gesamtheit der üblichen klinisch-diagnostischen Methoden ist die Radiologie noch nicht so innig verwebt, so daß sie nicht neben ihr, sondern in ihr steht. Der Verfasser dieses Buches hat als langjähriger Schüler Wilhelm Erb's sich genau so mit den alten diagnostischen Methoden beschäftigt, wie er durch ein unermüdliches Studium und die praktische Übung vieler Jahre das Röntgenverfahren beherrscht. Es lag ihm bei der Abfassung dieses Buches an einer organischen Verschmelzung des radiologischen Verfahrens mit den übrigen Methoden und das muß

meines Erachtens das Ziel der diagnostischen Bestrebungen auf diesem Gebiete sein. Dann bleiben wir von selbst auf dem sicheren Boden der Anatomie und Physiologie.

**L. Krehl.**

## Vorwort.

Die Erfahrungen, welche ich bei langjähriger Beschäftigung mit der Anwendung des Röntgenverfahrens in der inneren Medizin an einem großen, meist auch klinisch mitbeobachteten Materiale gewonnen habe, veranlaßten mich zu dieser Arbeit.

Die rasche Entwicklung der Röntgenmethode hat es manchem inneren Mediziner unmöglich gemacht, dieses diagnostische Gebiet in vollem Umfange zu beherrschen. Die immer mehr anwachsende Literatur bedarf einer Zusammenfassung und kritischen Sichtung.

Die Beschränkung auf die Besprechung der Röntgenuntersuchung der Brustorgane ist mit gutem Grunde geschehen. Denn die Umwälzung in der Röntgenuntersuchung der Baueingeweide, wie sie die letzte Zeit uns brachte, läßt eine Zusammenfassung und einen Überblick jetzt noch nicht zu.

Das Technische brauchte ich nicht weiter zu berücksichtigen; dafür existieren ausgezeichnete Lehrbücher, wie das von Albers-Schönberg, Gocht, Dessauer und Wiesner, Donath u. a. m. Ich will nur die medizinische Seite behandeln, etwa wie es Holzknecht in seinem Buche „Die röntgenologische Diagnostik der Erkrankungen der Brusteingeweide“ tat, welches 1901 erschien und noch heute für diesen Zweig des Röntgenverfahrens als klassisch bezeichnet werden darf.

Ich wollte aber nicht nur die Resultate der praktischen Anwendung des Röntgenverfahrens erörtern, sondern auch zeigen, welche Bedeutung die Röntgenmethode für die Aufklärung streitiger Fragen der Physiologie und der Pathologie gewonnen hat, und was sie noch leisten kann; wie sie auch für die wissenschaftliche Untersuchung und das Experiment zu verwenden ist.

**H. Arnsperger.**

# Spezielle Chirurgische Diagnostik

für Studierende und Ärzte

von

Prof. Dr. F. de Quervain

P. D. der Chirurgie an der Universität Bern, Oberarzt an der Chirurgischen Abteilung  
des Spitals in La Chaux-de-Fonds.

Zweite vermehrte Auflage.

Mit 392 Abbildungen im Text und 3 Tafeln. Preis *M* 15.—, gebunden *M* 17.—.

## Kritiken über die 1. Auflage:

**Dtsch. med. W.** Ein ganz vorzügliches Buch, das der Verfasser hier nicht nur den Studierenden, sondern auch dem praktischen Arzte in die Hand gibt, — eine sehr willkommene Ergänzung der systematischen Lehr- und Handbücher der Chirurgie. Garrè.

**Wien. klin. W.** Das Werk, durch 245 sehr gute Textabbildungen und mehrere Tafeln wesentlich unterstützt, enthält eine Fülle lehrreicher Beobachtungen und zeichnet sich durch vorzügliche Didaktik aus. Pupovac.

**Zentralbl. f. Ch.** Bei der ungewöhnlich guten Ausstattung und einem Umfange von über 600 Seiten ist der Preis ein sehr geringer. Heile.

**Klin.-therp. W.** Aber nicht nur die der Kocher'schen Schule entstammende, sondern auch eine eigene reiche chirurgische Erfahrung ermöglichte es dem Verfasser, das schwierige Gebiet der chirurgischen Diagnostik derart zu bearbeiten, daß der Studierende, noch mehr aber der praktische Arzt in dem Buche einen überaus schätzenswerten Wegweiser findet. H.

**Münch. med. W.** Eine groß angelegte chirurgische Diagnostik, etwa nach Art der Leube'schen internen Diagnostik, fehlte bisher in der chirurgischen Literatur. Der durch die Herausgabe der chirurgischen Enzyklopädie bestens bekannte Verfasser war in erster Linie berufen, ein solches Werk zu schreiben, und wir dürfen mit Befriedigung feststellen, daß ihm sein neues Unternehmen in hervorragender Weise gelungen ist. Krecke.

**Zentralbl. f. Gynkg.** Soweit wir als Gynäkologen beteiligt sind, müssen wir das Buch für ein ausgezeichnetes, praktisch gut verwertbares modernes Hilfsmittel zum Studium erklären. Fritsch (Bonn).

**St. Petersburg. med. W.** Bei der ungeheuren Menge neu erscheinender Bücher in der medizinischen Fachliteratur sollte man es kaum für möglich halten, daß noch was Originelles und etwas einem wirklichen Bedürfnis Entsprechendes geboten werden könne.

Das hat de Quervain mit seiner chirurgischen Diagnostik erreicht und Manchem vielleicht erst zum Bewußtsein gebracht, daß es trotz Albert und Landerer tatsächlich eine Lücke auszufüllen gab. Greiffenhagen.

**Korresp.-Bl. f. schw. Ä.** Das ist ein gutes, nein ein sehr gutes Buch, das dem praktischen Arzte hiermit angelegentlich empfohlen sei. Er wird seine Freude daran haben und es bald als zuverlässigen Wegweiser in chirurgischer Diagnostik- und Indikationsstellung schätzen lernen. E. Haffter.

**Z. f. Ch.** Möge das vortreffliche Buch eine große Verbreitung finden und damit den Nutzen stiften, welcher ihm zukommt. Helferich.

**M. f. Unfallhkd.** Es spricht für die außerordentliche Rührigkeit und den seltenen Fleiß des Verfassers, daß er wenige Jahre nach Vollendung seiner trefflichen, in demselben Verlage erschienenen Enzyklopädie der Chirurgie uns mit einem so schönen eigenartigen Werk beschenkt hat. Es möge und wird sich viel Freunde erwerben. Th.

**Verlag von F. C. W. VOGEL in Leipzig**

**Zentralbl. f. d. Grenzgb. d. M. u. Ch.** Das Buch ist nicht nur für den praktischen Arzt, sondern auch für den Studenten empfehlenswert, welchem es beim Studium der chirurgischen Krankheiten vorzügliche Dienste leisten wird. v. Hofmann (Wien).

**Berl. kl. W.** Auf diesen Grundsätzen baut sich das vorliegende ausgezeichnete Werk auf, welches aus dem steten Verkehr mit Studenten und praktischen Ärzten herausgewachsen, von der großen persönlichen Erfahrung des Autors allenthalben Zeugnis ablegt.

*Soeben erschienen:*

## **Lehrbuch der Ohrenheilkunde**

von

Prof. Dr. **Ostmann** in Marburg i. H.

Mit vielen Abbildungen im Text. Preis *№* 18.—, geb. *№* 20.—.

## **Klinische Diagnostik und Propädeutik innerer Krankheiten**

von

**Dr. Ad. Schmidt**

und

**Dr. H. Lüthje**

o. Prof. und Dir. der med. Klinik zu Halle

o. Prof. und Dir. der med. Klinik zu Kiel

**I. Hälfte**, bearbeitet von Dr. Ad. Schmidt

Preis broschiert ca. *№* 10.—, gebunden ca. *№* 11.50.

## **Die Stauungshyperämie nach Bier in der Ohrenheilkunde**

von

Prof. Dr. **R. Eschweiler** in Bonn.

Preis *№* 4.—.

## **Kurzer Abriß der Psychologie, Psychiatrie und gerichtlichen Psychiatrie**

nebst einer ausführlichen Zusammenstellung der gebräuchlichsten Methoden  
der Intelligenz- und Kenntnisprüfung

**Für Juristen und Mediziner, besonders jüngere Psychiater**

Von

**Dr. Max Dost**, Anstaltsarzt in Hubertusburg

Mit 1 Tafel und 21 Abbildungen im Text. Preis brosch. *№* 4.—, gebunden *№* 5.—.

# Pathologische Physiologie

Ein Lehrbuch  
für Studierende und Ärzte

von

**Dr. Ludolf Krehl**

ordentl. Professor und Direktor der Medizinischen Klinik in Heidelberg

**Fünfte neubearbeitete Auflage**

Preis *№* 15.—, gebunden *№* 16.50.

## Kritiken aus Zeitschriften:

### *Zentralblatt für Physiologie.*

„Krehl's Pathologische Physiologie“ ist ein Lehrbuch in des Wortes bester Bedeutung, das die Aufgabe „bei Studierenden und Ärzten das Interesse für die Theorie des pathologischen Geschehens zu fördern“ in hohem Grade erfüllt.

O. v. Fürth (Wien).

### *Deutsche Medizinische Wochenschrift.*

Der Besprechung, die ich über das ausgezeichnete Werk in den letzten beiden Jahren an dieser Stelle veröffentlicht habe, ist etwas Wesentliches nicht anzuschließen; man kann nur das Lob wiederholen, daß ihm ein hoher pädagogischer Wert innewohnt und daß es deshalb jedem Arzt und Studierenden zum Studium aufs wärmste empfohlen werden kann.

### *Münchener medizinische Wochenschrift.*

Wir haben in dieser Wochenschrift den hohen Wert des Krehl'schen Lehrbuches, das einzig in seiner Art dasteht, bei der Besprechung der früheren Auflagen wiederholt gepriesen und könnten bereits Gesagtes nur wiederholen.

Stintzing.

### *Wiener Klinische Wochenschrift.*

Ein Standardwerk, wie nur wenige Nationen aufweisen können, hat Krehl mit seinem Lehrbuch der pathologischen Physiologie geschaffen.

### *Biochemisches Zentralblatt.*

Diese Auflage ist so überraschend schnell auf die vor kurzem hier angezeigte vierte gefolgt, daß sich daraus besser wie aus jeder Kritik die Brauchbarkeit des Krehl'schen Werkes ergibt.

Oppenheimer.

### *Zentralblatt für innere Medizin.*

Nach 1½ Jahren hat der verdienstvolle Forscher seinem ausgezeichneten Werke die fünfte Auflage folgen lassen, ein Beweis, welch stetig wachsender Beliebtheit sich das Buch erfreut, und daß es seiner Aufgabe, bei Studierenden und Ärzten das Interesse für die Theorie des pathologischen Geschehens zu fördern, in vollstem Umfang nachgekommen ist.

Ruppert (Magdeburg).

☞ Verlag von F. C. W. VOGEL in Leipzig ☜

---

*Im September 1909 erscheint:*

# Lehrbuch der Physiologie des Menschen

herausgegeben von

Professor **N. Zuntz** und Professor Dr. **A. Loewy**  
in Berlin

unter Mitwirkung der Herren

Prof. **Cohnheim**-Heidelberg, Prof. **Du Bois-Reymond**-Berlin, Prof. **Ellenberger**-Dresden, Prof. **S. Exner**-Wien, Prof. **Johannson**-Stockholm, Prof. **A. Kreidl**-Wien, weil. Prof. **O. Langendorff**-Rostock, Prof. **Loewy**-Berlin, Prof. **Metzner**-Basel, Prof. **Joh. Müller**-Rostock, Prof. **W. Nagel**-Rostock, Prof. **Schenck**-Marburg, Doz. **Scheunert**-Dresden, Prof. **C. Spiro**-Straßburg, Prof. **Verworn**-Göttingen, Prof. **O. Weiss**-Königsberg, Prof. **N. Zuntz**-Berlin

Mit zahlreichen Abbildungen

Preis ca. *№* 18.—, gebunden ca. *№* 20.—

---

*Soeben erschienen:*

## Einführung in die Lehre vom Bau und den Verrichtungen des Nervensystems

Vorlesungen gehalten vor Studierenden und Laien  
in Frankfurt am Main

von

**Prof. Dr. L. Edinger**  
in Frankfurt am Main.

Mit zahlreichen Abbildungen.

Preis *№* 6.—, gebunden *№* 7.—

*In meinem Verlage hat begonnen zu erscheinen:*

# Archiv für die Geschichte der Natur- wissenschaften und der Technik

herausgegeben von

Prof. Dr. **Karl von Buchka**      Prof. Dr. **Hermann Stadler**  
Berlin                                      München  
Prof. Dr. **Karl Sudhoff**, Leipzig

Das Archiv soll der gesamten Geschichte der Naturwissenschaften und der Technik aller Länder und Völker gewidmet sein von den frühesten Zeiten, also vom Beginn aller menschlichen Kultur bis auf unsere Tage herab alle Zweige naturkundlichen Wissens und Könnens gleichmäßig umfassend. Besonders soll auch die großartige Entwicklung des 19. Jahrhunderts in Naturwissenschaft und Technik in den Kreis der Untersuchung gezogen werden, zumal die im nächsten Jahrzehnte zu schreibende *Geschichte der deutschen Naturforscherversammlungen* Gelegenheit geben wird, das ganze naturwissenschaftliche Leben Deutschlands, in dem sich ja in recht erheblichem Grade das ganze moderne naturwissenschaftliche und industrielle Leben auch der außerdeutschen Länder, ja der Erde spiegelt, erneut zu erforschen und in seinen sachlichen und persönlichen Gehalt erneut zur Darstellung zu bringen.

Das Archiv für Geschichte der Naturwissenschaft und der Technik erscheint in zwanglosen Heften, von denen fünf einen Band bilden.

Preis eines Bandes *№* 20.—

---

*Soeben erschien:*

## Die Krankenpflege in der Chirurgie

von Dr. **H. A. Laan** in Utrecht

Einzig autorisierte Übersetzung aus dem Holländischen ins Deutsche  
von Dr. med. **Albert Caan**

Mit einem Vorwort von Professor Dr. **A. Schlossmann**  
Direktor der Akadem. Klinik für Kinderheilkunde in Düsseldorf

Mit 327 Abbildungen

Preis broschiert *№* 10.—, gebunden *№* 11.25





UNIVERSITY OF CALIFORNIA MEDICAL SCHOOL LIBRARY

THIS BOOK IS DUE ON THE LAST DATE  
STAMPED BELOW

14 DAY

JUN 3 1969

1½m-9,'16



